

МІНІСТЕРСТВО ОСВІТИ І НАУКИ УКРАЇНИ
ПОЛТАВСЬКИЙ ДЕРЖАВНИЙ МЕДИЧНИЙ УНІВЕРСИТЕТ

*Кваліфікаційна наукова
праця на правах рукопису*

Мустафіна Галія Міркатівна

УДК: [616.36: 613.29] – 641

ДИСЕРТАЦІЯ

**Структурно-функціональні особливості печінки за умов
комбінованого впливу харчових добавок**

22 – «Охорона здоров'я» ; спеціальність 222 – «Медицина»

Подається на здобуття наукового ступеня доктора філософії.

Дисертація містить результати власних досліджень. Використання ідей, результатів і текстів інших авторів мають посилання на відповідне джерело.

Г.М. Мустафіна

(підпис)

Науковий керівник: Старченко Іван Іванович, доктор медичних наук, професор

Полтава – 2023

АНОТАЦІЯ

Муштафіна Г. М. Структурно-функціональні особливості печінки за умов комбінованого впливу харчових добавок. – Кваліфікаційна наукова праця на правах рукопису.

Дисертація на здобуття наукового ступеня доктора філософії з галузі знань 22 «Охорона здоров'я» за спеціальністю 222 – «Медицина». – Полтавський державний медичний університет, Полтава, 2023.

Дисертаційна робота присвячена вивченню структурно-функціональних особливостей печінки білих щурів за умов впливу комплексу харчових добавок (глутамату натрію, нітриту натрію, понсо 4R), в експерименті.

В умовах проникнення техногенного світу в повсякденне життя, в тому числі в харчову промисловість, функціональна морфологія печінки, її репаративні властивості, структурні зміни під впливом різноманітних ендо – та екзогенних чинників є об'єктом численних досліджень, адже саме печінка є високоефективним біологічним бар'єром на шляху як зовнішніх так і внутрішніх патогенних чинників. В той же час, захищаючи весь організм, печінка зазнає негативний вплив на власну тканину.

Використання в продукті харчових добавок дозволяється лише якщо за наявними даними їх використання не становить небезпеки для здоров'я споживача, воно технологічно обґрунтоване і не вводить споживача в оману.

Доза кожної харчової добавки в продукті, як правило, має певні обмеження обумовлені в тому числі дослідницькими роботами. Кількість найменувань харчових добавок в одному продукті дедалі зростає. При цьому вивчення дії саме комплексів харчових добавок на організм заслуговує на подальше детальне вивчення враховуючи, що в окремих випадках шкідливий вплив одних добавок може підсилюватися дією інших, навіть за умови не перевищення їх допустимих доз.

Враховуючи наведене вище, метою нашого дослідження стало вивчення структурно-функціональних особливостей печінки щурів за умов комбінованого впливу комплексу найпоширеніших харчових добавок, а саме глутамату на-

трію, нітриту натрію, та понсо 4R.

Для реалізації зазначеної мети, ми провели експериментальне дослідження на 60 статевозрілих безпорідних білих щурах обох статей. Робота виконана на кафедрі патологічної анатомії та судової медицини та на базі експериментально-біологічної клініки Полтавського державного медичного університету МОЗ України. Перед початком експерименту проводилось, вибірка піддослідних тварин з урахуванням ваги, віку, стану хутра, психомоторної активності, після чого здійснювалося формування контрольної та експериментальних груп. Відповідно до завдань дослідження всі тварини були розділені на 6 груп: контрольну (n=10) та експериментальні (n=50)

Тварини упродовж експерименту утримувались в експериментально-біологічній клініці (віварії) в стандартизованих контрольованих умовах при сталих показниках температури, вологості і світлового періоду; за піддослідними тваринами здійснювався належний догляд, було забезпечено постійний доступ до води, тварини отримували стандартизований гранульований корм.

Тварини експериментальних груп (за умов безперешкодного доступу до питної води) отримували в щоденний раціон додавання комплексу харчових добавок у складі: нітриту натрію (0,6 мг/кг), глутамату натрію (20 мг/кг), понсо 4R (5 мг/кг). Зазначені речовини вводили перорально в 0,5 мл дистильованої води 1 раз на добу. Слід зазначити, що доза харчових добавок, яку отримували піддослідні тварини протягом експерименту, була вдвічі меншою за допустиму норму у харчових продуктах. Виведення тварин з експерименту проводилось через 1, 4, 8, 12, 16 тижнів. Вивчення структурно-функціональних особливостей печінки за умов комбінованого впливу харчових добавок проводилось з використанням: мікроскопічного, морфометричного, імуногістохімічного та статистичного методів досліджень.

Проведеними дослідженнями встановлено, що топографія та будова печінки щурів на органному рівні в цілому не відрізняється від таких у людини. Печінка у даного виду тварин займає верхній поверх очеревинної порожнини, має дві поверхні, чотири частки, кожна з яких глибокими борознами розділяється

на підчастки (частини). Середня маса печінки інтактних щурів дорівнює – $12,09 \pm 0,13$ г, відношення маси печінки до маси тіла тварини складає $5,91 \pm 0,06$. Єдиною суттєвою відмінністю слід вважати відсутність у білих щурів жовчного міхура, що накладає певні обмеження на використання даного виду тварин в якості експериментальних при моделюванні патологічних процесів гепатобіліарної системи.

При вивченні структурної організації печінки білих щурів на мікроскопічному рівні встановлено, що остання не має принципових відмінностей від печінки людини і має часточкову будову. Часточки печінки білих щурів, як і в людей, на відміну від окремих видів ссавців, не відокремлюються одна від одної добре вираженими сполучнотканинними прошарками. Розташовані в два ряди органоспецифічні клітини печінки – гепатоцити формують печінкові балки, між якими розташовуються печінкові синусоїди. Середній діаметр синусоїд у інтактних тварин становить – $7,72 \pm 0,27$ мкм. Гепатоцити мають добре виражену морфологічну гетерогенність, яка проявляється, в першу чергу, тинкторіальними властивостями і кількістю глікогену, що міститься в цитоплазмі. Середній показник площі гепатоцитів білих щурів становить – $432,5 \pm 40,93$ мкм². Середній діаметр ядер – $7,61 \pm 0,25$ мкм. У печінкових синусоїдах розташовуються клітинні елементи, кількість яких становить $4,67 \pm 0,89$ на 1500 мкм². Серед останніх превалюють CD68+ клітини (46,8%), значно менше CD3+ (3%).

Строма печінки представлена внутрішнь-органными сполучнотканинними утвореннями, що оточують внутрішнь-печінкові жовчні протоки, гілки ворітної вени та гілки власної печінкової артерії (портальні тракти). В цілому, в печінці інтактних білих щурів сполучна тканина займає $3,25 \pm 0,40\%$ обсягу органу. У стромі печінки клітинні елементи фібробластичного ряду становлять 47% всієї клітинної популяції, на частку клітин гематогенного походження доводиться 53%. Серед цих клітинних елементів CD3+ клітини становлять 47,45 %, CD68+ клітини – 32,55 %.

При додатковому введенні до харчового раціону комплексу харчових добавок має місце зміна коефіцієнта відношення маси печінки до маси тіла твари-

ни. Даний показник зменшується до 4го тижня експерименту, потім поступово збільшується, і на 16 тижні знову проявляє негативну тенденцію. Спостерігається також зміна забарвлення органу, за рахунок появи включень жовтого забарвлення, ці зміни стають доволі вираженими з 8го тижня експерименту, після чого інтенсивність їх проявів знижується. Помітної зміни структурної організації печінки лабораторних тварин на органному рівні протягом експерименту не спостерігалось.

Під впливом комплексу харчових добавок у печінці експериментальних тварин прогресивно збільшується кількість гепатоцитів з дистрофічними змінами ($0,45 \pm 0,1$ % у тварин контрольної групи, $11,19 \pm 1,18$ % – на 16 тижнів експерименту). При цьому на ранніх етапах експерименту в гепатоцитах переважала жирова дистрофія, на пізніх етапах збільшувалася відносна кількість печінкових клітин з явищами гідропічної дистрофії. Починаючи з 4 тижнів експерименту в паренхімі печінки зустрічалися поодинокі гепатоцити з незворотними некротичними змінами, навколо яких формувалися осередкові запальні лімфо-плазмоцитарні інфільтрати.

Додаткове введення до раціону тварин комплексу харчових добавок призвело до збільшення діаметра синусоїдних капілярів до $8,11 \pm 0,59$ мкм на 8 тижні експерименту, після чого мала місце тенденція до стабілізації даного показника. Протягом перших 4 тижнів експерименту мало місце збільшення кількості синусоїдних клітин (на 28 % порівняно з контролем), після чого кількість останніх прогресивно зменшувалася і до закінчення експерименту даний показник на 18 % був менший від початкової величини. При цьому співвідношення між CD68+ і CD3+ клітинами в синусоїдах протягом експерименту суттєво не змінювалося.

Встановлено, що додаткове введення в харчовий раціон комплексу харчових добавок призводить до прогресивного збільшення в печінці експериментальних тварин відносної кількості сполучної тканини до $13,62 \pm 1,55$ % на 16 тижні експерименту. Даний показник зростає за рахунок збільшення розмірів перипортальних сполучнотканинних утворень.

У перипортальній сполучній тканині протягом перших чотирьох тижнів спостерігається зменшення відносної кількості клітин фібробластичного ряду (до 40 %), натомість збільшується відносна кількість клітин гематогенного походження, після чого відносна кількість фібробластів прогресивно збільшується і становить до закінчення експерименту 58 %, а відносна кількість клітин гематогенного походження відповідно зменшується. Серед клітинних елементів гематогенного походження на ранніх етапах експерименту переважають CD3+ клітини, на пізніх - CD68+.

Ключові слова: печінка, гепатоцити, щури, харчові добавки, глутамат натрію, нітрит натрію, понсо 4R, ядерно-цитоплазматичне співвідношення, стромальні клітини, морфометричний аналіз, морфологія, імуногістохімічний аналіз, клітини Купфера, макрофаги, дистрофія.

СПИСОК ПУБЛІКАЦІЙ ЗДОБУВАЧА ЗА ТЕМОЮ ДИСЕРТАЦІЇ

Наукові праці, в яких опубліковані основні наукові результати дисертації:

1. Мустафіна ГМ, Старченко ІІ, Кока ВМ, Лукачіна ЄІ. Сучасні погляди на функціональну морфологію та репаративні властивості печінки. Вісник проблем біології і медицини. 2020;2(156):43–48. doi: 10.29254/2077-4214-2020-2-156-43-48 (Особистий внесок: проаналізовано літературу, проведено експериментальне дослідження, виконано набір матеріалу, брала участь в опрацюванні даних, написанні статті, підготовлено матеріали до друку).

2. Мустафіна ГМ, Старченко ІІ, Кока ВМ, Лукачіна ЄІ, Черняк ВВ. Сучасні уявлення про вплив окремих харчових добавок на організм людини. Актуальні проблеми сучасної медицини: Вісник української медичної стоматологічної академії. 2021(1):194-198. doi: 10.31718/2077-1096.21.1.194 (Особистий внесок: пошук, аналіз та узагальнення літературних джерел; участь в опрацюванні результатів та написанні статті, підготовлено матеріали до друку).

3. Мустафіна ГМ. Структурні особливості гепатоцитів білих щурів. Актуальні проблеми сучасної медицини: Вісник української медичної стоматологічної академії. 2021;2 (74):146-150. doi: 10.31718/2077-1096.21.2.146 (Особистий

внесок: проаналізовано літературу, опрацювання даних, проведено експериментальне дослідження, виконано набір матеріалу, проведено статистичну обробку, аналіз та обґрунтування отриманих результатів, написання статті, підготовка матеріалу до друку).

4. Mustafina HM, Starchenko II, Fylenko BM, Koka VM, Cherniak VV, Roiko NV, et al. Morphological features of the liver parenchyma in the experimental supplementation of ration with the food additives. *Wiad Lek.* 2022;75(6):1525-1528. doi: 10.36740/WLek202206117 (Особистий внесок: брала участь в опрацюванні даних, статистичному аналізі матеріалу, обґрунтуванні отриманих наукових результатів, написанні статті та підготовці до друку).

5. Mustafina HM, Starchenko II, Koka VM, Fylenko BM, Roiko NV, Cherniak VV, Prylutskyi OK. Morphological features of the stromal component of the liver in experimental supplement of rations with food additives. *World of Medicine and Biology.* 2022;3(81):227–230. doi: 10.26724/2079-8334-2022-3-81-227-230 (Особистий внесок: участь в написанні та підготовці до друку статті з узагальненням результатів морфометричного дослідження, опрацювання даних, статистичний аналіз та обґрунтування отриманих наукових результатів).

Наукові праці, які засвідчують апробацію матеріалів дисертації

6. Мустафіна ГМ, Старченко ІІ. Дія окремих харчових добавок на організм людини. Концепція сучасної фармації та медицини: розвиток біохімії, біотехнологій та біомедичної інженерії: матеріали міжнар. наук. конф., м. Полтава, 23 квітня 2021 р. Полтава, 2021:43–45 (Особистий внесок: пошук, аналіз та узагальнення літературних джерел; написання тез доповіді).

7. Мустафіна ГМ, Старченко ІІ, Кока ВМ. Особливості будови печінкових клітин за умов тривалого впливу харчових добавок в експерименті. Сучасні проблеми вивчення медико-екологічних аспектів здоров'я людини: матеріали наук.-практ. інтернет-конф. з міжнар. участю, присвяченої 90-й річниці з дня заснування кафедри медичної біології в рамках святкування 100-річчя заснування Полтавського державного медичного університету, м. Полтава, 30 вересня–1 жовтня 2021 р. Полтава, 2021:60–61(Особистий внесок: аналіз та узагаль-

нення літературних джерел, аналіз результатів дослідження, оформлення тексту публікації).

8. Мустафіна ГМ. Особливості структурної організації гепатоцитів за умов комбінованого впливу харчових добавок в експерименті. УМСА – століття інноваційних напрямків та наукових досягнень (до 100-річчя від заснування УМСА): матеріали Всеукр. міждисциплінарної наук.-практ. конф. з міжнар. участю, присв. 100-річчю заснування Української медичної стоматологічної академії, м. Полтава, 8 жовтня 2021 р. Полтава, 2021:114–116

9. Мустафіна ГМ, Старченко ІІ, Кока ВМ. Особливості паренхіматозно-стромальних взаємин в печінці білих щурів за умов комбінованого впливу харчових добавок в експерименті. Теорія та практика сучасної морфології: матеріали п'ятої Всеукр. наук.-практ. конф. з міжнар. участю, м. Дніпро, Україна, 20–22 жовтня 2021 р. Дніпро, 2021:96–97 (Особистий внесок: брала участь в виконанні експериментального дослідження, написанні тез доповіді, опрацюванні даних та статистичному аналізі результатів з узагальненням результатів морфометричного дослідження).

ANNOTATION

Mustafina H. M. Structural and functional features of the liver under the combined effect of food additives. – Qualifying scientific work on the rights of the manuscript.

Dissertation for obtaining the scientific degree of Doctor of Philosophy in the field of knowledge 22 "Health care" peciality 222 - "Medicine". – Poltava State Medical University, Poltava, 2023.

The dissertation is devoted to the study of the structural and functional features of the liver of white rats under the influence of a complex of food additives (monosodium glutamate , sodium nitrite, Ponceau 4R), in the experiment.

In the context of the technogenic world penetration into everyday life, including the food industry, the functional morphology of the liver, its reparative properties, structural changes under the influence of various endo - and exogenous

factors are the object of numerous studies, because the liver itself is highly effective a biological barrier to both external and internal pathogenic factors. At the same time, protecting the entire body, the liver experiences a negative impact on its own tissue.

The use of food additives in the product is allowed only if, according to the available data, their use does not pose a danger to the health of the consumer, it is technologically justified and does not mislead the consumer.

The dose of each food additive in the product, as a rule, has certain limitations, which are based on research. The number of names of food additives in one product is increasing. At the same time, the study of the effect of food additives on the body deserves further detailed study, given that in some cases the harmful effects of some additives may be enhanced by the effects of others, even if their permissible doses are not exceeded.

Given the above, the aim of our study was to investigate the structural and functional features of the rat liver under the combined effect of a set of the most common food additives, namely sodium glutamate, sodium nitrite and Ponceau 4R.

To achieve this goal, we conducted an experimental study on 60 sexually mature outbred white rats of both sexes. The work was performed at the Department of Pathological Anatomy and Forensic Medicine and on the basis of the Experimental Biological Clinic of the Poltava State Medical University of the Ministry of Health of Ukraine. Prior to the experiment, the experimental animals were selected taking into account weight, age, fur condition, psychomotor activity, and then the control and experimental groups were formed. According to the research objectives, all animals were divided into 6 groups: control (n=10) and experimental (n=50)

During the experiment, the animals were kept in an experimental biological clinic (vivarium) in standardized controlled conditions with constant parameters of temperature, humidity and light period; experimental animals were properly cared for, constant access to water was ensured, animals received standardized pelleted feed.

The animals in the experimental groups (with unimpeded access to drinking water) received a daily dietary supplement of a complex of food additives consisting

of: sodium nitrite (0.6 mg/kg), monosodium glutamate (20 mg/kg), ponzo 4R (5 mg/kg). The specified substances were administered orally in 0.5 ml of distilled water once a day. It should be noted that the dose of food additives received by the experimental animals during the experiment was half the permissible norm in food products. Animals were removed from the experiment after 1, 4, 8, 12, 16 weeks. The study of the structural and functional features of the liver under the conditions of the combined effect of food additives was carried out using: microscopic, morphometric, immunohistochemical and statistical research methods.

The conducted studies have shown that the topography and structure of the rat liver at the organ level does not differ in general from that of humans. The liver of this species of animals occupies the upper floor of the peritoneal cavity, has two surfaces, four lobes, each of which is divided into subsections (parts) by deep furrows. The average weight of the liver of intact rats is 12.09 ± 0.13 g, the ratio of the weight of the liver to the body weight of the animal is 5.91 ± 0.06 . The only significant difference should be considered the absence of a gall bladder in white rats, which imposes certain restrictions on the use of this species of animals as experimental animals in modeling pathological processes of the hepatobiliary system.

When studying the structural organization of the liver of white rats at the microscopic level, it was found that the latter has no fundamental differences from the human liver and has a lobular structure. Lobes of the liver of white rats, as well as in humans, unlike some species of mammals, are not separated from each other by well-defined connective tissue layers. Arranged in two rows, organ-specific cells of the liver - hepatocytes form the liver beams, between which the liver sinusoids are located. The average diameter of sinusoids in intact animals is 7.72 ± 0.27 μm . Hepatocytes have a well-defined morphological heterogeneity, which is manifested, first of all, by tinctorial properties and the amount of glycogen contained in the cytoplasm. The average indicator of the area of hepatocytes of white rats is 432.5 ± 40.93 μm^2 . The average diameter of the nuclei is 7.61 ± 0.25 μm . Cellular elements are located in the liver sinusoids, the number of which is 4.67 ± 0.89 per 1500 μm^2 . Among the latter, CD68⁺ cells prevail (46.8%), CD3⁺ cells (3%) are

significantly less.

The stroma of the liver is represented by intra-organ connective tissue formations surrounding the intra-hepatic bile ducts, branches of the portal vein and branches of the own hepatic artery (portal tracts). In general, in the liver of intact white rats, the connective tissue occupies $3.25 \pm 0.40\%$ of the organ volume. In the stroma of the liver, cellular elements of the fibroblastic series make up 47% of the entire cell population, the proportion of cells of hematogenous origin is 53%. Among these cellular elements, CD3+ cells make up 47.45%, CD68+ cells – 32.55%.

With the additional introduction of a complex of food additives into the diet, there is a change in the ratio of the liver weight to the animal's body weight. This indicator decreases until the 4th week of the experiment, then gradually increases, and on the 16th week again shows a negative trend. A change in the color of the organ is also observed, due to the appearance of inclusions of yellow color, these changes become quite pronounced from the 8th week of the experiment, after which the intensity of their manifestations decreases. No noticeable changes in the structural organization of the liver of laboratory animals at the organ level were observed during the experiment.

Under the influence of a complex of food additives, the number of hepatocytes with dystrophic changes in the liver of experimental animals progressively increases ($0.45 \pm 0.1\%$ in animals of the control group, $11.19 \pm 1.18\%$ – by 16 weeks of the experiment). At the same time, in the early stages of the experiment, fatty dystrophy prevailed in hepatocytes, and in the later stages, the relative number of liver cells with the phenomena of hydropic dystrophy increased. Starting from the 4th week of the experiment, hepatocytes with irreversible necrotic changes were found in the liver parenchyma, and focal inflammatory lymphoplasmacytic infiltrates formed around them.

Additional introduction of a complex of food additives into the diet of animals led to an increase in the diameter of sinusoidal capillaries to $8.11 \pm 0.59 \mu\text{m}$ in the 8th week of the experiment, after which there was a tendency to stabilize this indicator. During the first 4 weeks of the experiment, an increase in the number of sinusoidal

cells was observed (by 28% compared to the control), after which the number of the latter progressively decreased and by the end of the experiment this indicator was 18% less than the initial value. At the same time, the ratio between CD68+ and CD3+ cells in sinusoids did not change significantly during the experiment.

It has been established that the additional introduction of a complex of food additives into the diet leads to a progressive increase in the relative amount of connective tissue in the liver of experimental animals up to $13.62 \pm 1.55\%$ over the 16 weeks of the experiment. This indicator increases due to the increase in the size of periportal connective tissue formations.

In the periportal connective tissue, during the first four weeks, a decrease in the relative number of fibroblastic cells (up to 40 %) is observed, while the relative number of cells of haematogenous origin increases, after which the relative number of fibroblasts progressively increases and amounts to 58 % by the end of the experiment, and the relative number of cells of haematogenous origin decreases accordingly. Among the cellular elements of hematogenous origin, CD3+ cells predominate in the early stages of the experiment, and CD68+ cells in the later stages.

Key words: liver, hepatocytes, rats, food additives, monosodium glutamate, sodium nitrite, Ponceau 4R, nuclear-cytoplasmic ratio, stromal cells, morphometric analysis, morphology, immunohistochemical analysis, Kupffer cells, macrophages, dystrophy.

ЗМІСТ

ПЕРЕЛІК УМОВНИХ СКОРОЧЕНЬ	15
ВСТУП	16
РОЗДІЛ 1. АНАЛІТИЧНИЙ ОГЛЯД ЛІТЕРАТУРИ	
1.1 Сучасні уявлення про будову печінки	23
1.2 Регенераторні властивості печінки	31
1.3. Морфо-функціональні зміни печінки за умов впливу ендогенних та екзогенних патологічних чинників	36
1.4 Сучасні погляди на вплив окремих харчових добавок на організм людини та експериментальних тварин	41
РОЗДІЛ 2. МАТЕРІАЛИ ТА МЕТОДИ ДОСЛІДЖЕННЯ	
2.1 Загальна характеристика досліджуваного матеріалу та дизайну експерименту	50
2.2 Методи мікроскопічних досліджень	53
2.3 Методи імуногістохімічного дослідження	54
2.4 Методи морфо-метричного аналізу	55
2.5 Статистичні методи дослідження	55
РОЗДІЛ 3. СТРУКТУРНО-ФУНКЦІОНАЛЬНА ХАРАКТЕРИСТИКА ПЕЧІНКИ ІНТАКТНИХ БІЛИХ ЩУРІВ	
3.1 Загальна характеристика будови печінки інтактних білих щурів	57
3.2 Морфо-функціональна характеристика клітин печінки інтактних білих щурів	62
3.3 Будова строми печінки інтактних білих щурів	70
РОЗДІЛ 4. ОСОБЛИВОСТІ БУДОВИ ПЕЧІНКИ БІЛИХ ЩУРІВ ПІСЛЯ КОРОТКОЧАСНОГО КОМБІНОВАНОГО ВПЛИВУ ГЛУТАМАТУ НАТРІЮ, НІТРИТУ НАТРІЮ, ПОНСО 4R	
4.1. Особливості будови печінки білих щурів після комбінованого впливу глютамату натрію, нітриту натрію та понсо 4R, протягом 1 тижня	76
4.2. Особливості будови печінки білих щурів після комбінованого	83

впливу глютамату натрію, нітриту натрію та понсо 4R,
протягом 4 тижнів

РОЗДІЛ 5. ОСОБЛИВОСТІ БУДОВИ ПЕЧІНКИ БІЛИХ ЩУРІВ ПІСЛЯ ТРИВАЛОГО КОМБІНОВАНОГО ВПЛИВУ ГЛУТАМАТУ НАТРІЮ, НІТРИТУ НАТРІЮ, ПОНСО 4R

5.1. Особливості будови печінки білих щурів після комбінованого 93
впливу глютамату натрію, нітриту натрію, понсо 4R, протягом 8 тижнів

5.2. Особливості будови печінки білих щурів після комбінованого 102
впливу глютамату натрію, нітриту натрію, понсо 4R протягом, 12 тиж-
нів

5.3. Особливості будови печінки білих щурів після комбінованого 112
впливу глютамату натрію, нітриту натрію, понсо 4R, протягом 16 тиж-
нів

РОЗДІЛ 6. АНАЛІЗ І УЗАГАЛЬНЕННЯ РЕЗУЛЬТАТІВ 123 ДОСЛІДЖЕНЬ

ВИСНОВКИ 138

СПИСОК ВИКОРИСТАНИХ ДЖЕРЕЛ 141

ДОДАТКИ 166

ПЕРЕЛІК УМОВНИХ СКОРОЧЕНЬ

MSG - monosodium glutamate, E621, глутамат натрію

LSEC - Liver sinusoidal endothelial cells, синусоїдні ендотеліальні клітини печінки

НАЖГП, NAFL - неалкогольний жировий гепатит печінки

НАСТ, NASH - неалкогольний стеатогепатит

НАЖХП, NAFLD - неалкогольна жирова хвороба печінки

АХП, ALD - алкогольна хвороба печінки

AFLP Гостра жирова дистрофія печінки під час вагітності

EFSA - European Food Safety Authority, Європейське агентство з безпеки продуктів харчування

FSA - Food Standards Agency, Агентство харчових стандартів уряд Сполученого Королівства Англії, Уельса та Північної Ірландії.

WHO, ВООЗ - World Health Organization, Всесвітня організація охорони здоров'я

ООН, UN - Організація Об'єднаних Націй

M - середнє арифметичне значення,

σ - середнє квадратичне відхилення

p - достовірність вірогідності й рівень значущості

ВСТУП

Актуальність та обґрунтування вибору теми дослідження. Печінка - унікальний орган, що відповідає за сотні окремих функцій, і водночас, найбільша залоза організму, через яку за 1 годину проходить близько 100 л крові, і лиш 25% з них артеріальної [1,2]. У будь-який момент часу печінка містить близько 13% об'єму крові людини [3]. Печінка відповідає за теплоутворення і підтримку температури тіла. Відіграє важливу роль у регуляції і розподілі рідини в організмі. Печінка депонує мікроелементи; утворює, зберігає жиророзчинні вітаміни. Відповідає за виробництво факторів згортання крові, а в ембріональному періоді виконує роль кровотворного органа. Вона приймає участь в реалізації запальних реакцій та імунної відповіді. Цей орган синтезує більшу частину білків, які містяться в крові. Виробляє та регулює рівень гормонів, бере участь у контролі артеріального тиску. Сумісно з селезінкою трансформує старі еритроцити на білірубін та інші жовчні пігменти. Печінка людини може виробляти до одного літра жовчі на добу. Кров, що надходить у печінку через ворітну вену від кишечника, надзвичайно багата глюкозою, значну частину якої депонують гепатоцити у вигляді макромолекул глікогену, захищаючи організм від небезпечних стрибків рівня глюкози в крові. Під час вагітності печінка збільшується в розмірах і вазі щоб відповідати новим метаболічним і гормональним вимогам.

Все наведене вище є лише скорочений, поверхневий перелік функцій печінки, але слід зазначити що найбільш відома саме її детоксикаційна функція [1,2,3]. Практично будь-яка речовина, що тим чи іншим шляхом потрапляє в організм проходить через печінку, і, відповідно, може спровокувати морфофункціональні зміни і призвести до дисфункції печінки [4]. Тим паче, що кожного дня виникає безліч варіацій взаємодій екзогенних чинників як між собою, так і з різними ендогенними факторами та індивідуальними особливостями організму, в тому числі з наявними у людини хворобами [4,5]. При цьому, печінка знешкоджує як ендогенні так і екзогенні шкідливі речовини, значна кількість яких потрапляє в орган саме аліментарно, з наступним потраплянням в систему

ворітної вени [2,3,7]. Таким чином, вичерпні знання про структурну організацію печінки необхідні для розуміння морфогенезу різноманітних патологічних процесів та аргументованого пошуку шляхів корекції структурно-функціональних порушень печінки при ряді захворювань, розвиток яких зумовлений впливом екзогенних факторів.

Наразі, науковцями значна увага приділяється прямій та опосередкованій дії різних харчових добавок на морфо-функціональний стан внутрішніх органів і систем [8,9,10,11,12].

В Україні харчові добавки використовуються для різних цілей при виробництві, обробці, упаковці і зберіганні продуктів [13]. Державне регулювання у сфері безпечності харчових продуктів, що здійснюється з метою захисту життя, здоров'я та інтересів споживачів, забезпечується законодавством. Харчові добавки та суміші харчових добавок (премікси) підлягають реєстрації центральним органом виконавчої влади в Державному реєстрі харчових добавок, де зокрема, зазначаються їх максимально допустимі рівні у випадках, коли їх невідзначення ставить під загрозу здоров'я споживачів. Харчова добавка може бути дозволена тільки, якщо: 1) існує обґрунтована технологічна необхідність у харчовій добавці; 2) використання харчової добавки не вводить споживача в оману; 3) харчова добавка згідно з наявними науковими даними не спричинить шкідливого впливу на здоров'я людини в тому об'ємі, в якому її планується застосовувати [13].

Загальновідомо що будь-яка речовина може бути як нешкідливою, так і токсичною, що залежить від способу її застосування. Вирішальну роль при цьому відіграють: доза (кількість речовини, що надходить в організм); тривалість споживання; режим та шляхи надходження в організм людини [14]. Про токсичність харчових добавок судять насамперед за результатами їх впливу на живий організм піддослідних тварин [15]. При цьому слід мати на увазі, що в окремих випадках шкідливий вплив одних добавок може підсилюватися дією інших, навіть за умови не перевищення їх допустимих доз. Про те, результати дії різноманітних комплексів харчових добавок в науковій літературі висвітлені

недостатньо.

Враховуючи вищевказане, нами було прийняте рішення про доцільність вивчення саме морфо-функціональних змін печінки в умовах застосування комбінації харчових добавок.

Зв'язок з науковими програмами, планами, темами.

Дисертаційна робота виконана відповідно до планів науково-дослідних робіт Полтавського державного медичного університету, та є складовою ініціативної, міжкафедральної, науково-дослідної роботи «Закономірності морфогенезу органів, тканин та судинно-нервових утворів у нормі, при патології та під впливом екзогенних чинників» (2018-2023р. № державної реєстрації 0118U004457).

Мета дослідження.

Вивчення морфологічних змін печінки щурів за умов комбінованого впливу харчових добавок (глутамату натрію, нітриту натрію, понсо 4R).

Завдання дослідження.

Для досягнення поставленої мети були визначені наступні завдання:

1. Вивчити особливості будови печінки щура в нормі на органному рівні.
2. Встановити особливості структурної організації печінки щура в нормі на мікроскопічному рівні.
3. Встановити зміни, які визначаються в печінці щура на органному рівні за умов комбінованого впливу харчових добавок (глутамату натрію, нітриту натрію, понсо 4R).
4. Визначити морфологічні і морфометричні зміни в паренхімі печінки після дії комплексу харчових добавок (глутамату натрію, нітриту натрію, понсо 4R).
5. Визначити морфологічні і метричні зміни в стромі печінки після дії комплексу харчових добавок (глутамату натрію, нітриту натрію, понсо 4R).

Об'єкт дослідження – структурна організація печінки білих щурів.

Предмет дослідження – вивчення морфологічних змін структурних компонентів печінки білих щурів за умов впливу на організм комплексу харчових добавок (глутамату натрію, нітриту натрію, понсо 4R).

Методи дослідження:

- *експериментальний* – для моделювання комплексної дії харчових добавок (глутамату натрію, нітриту натрію, понсо 4R);
- *масометричний метод* – вивчення динаміки зміни маси печінки та відношення маси печінки до маси тварини протягом експерименту;
- *гістологічний метод* – вивчення будови окремих структурних компонентів печінки на світлооптичному рівні з використанням традиційних методик та напівтонких зрізів;
- *морфометричний метод* – визначення кількісних показників, які характеризують зміни в структурних компонентах печінки білих щурів за умов впливу на організм комплексу харчових добавок;
- *імуногістохімічний метод дослідження (ІГХ)* – вивчення популяції Т-лімфоцитів за допомогою моноклональних антитіл до CD3 (SP7) в перипортальній сполучній тканині і печінкових синусоїдах; вивчення популяції макрофагів в перипортальній сполучній тканині і печінкових синусоїдах за допомогою моноклональних антитіл до білка CD68 (KP6);
- *статистичний метод* – об'єктивне та достовірне визначення відмінностей одержаних кількісних показників і оцінки їх взаємозв'язків.

Наукова новизна дослідження.

Результатами проведеного анатомо-експериментального дослідження за допомогою сучасних морфологічних методів були уточнені структурно-функціональні особливості будови печінки білих лабораторних щурів в нормі. Встановлено клітинний склад та морфометричні показники паренхіми та стромы печінки.

Дослідженням підтверджено, що будова печінки білих щурів в цілому не відрізняється від такої у людини.

Вперше описані зміни печінки на макроскопічному рівні за умов комбінованого впливу глутамату натрію, нітриту натрію, понсо 4R.

З'ясовано, що додаткове введення в раціон експериментальних тварин комплексу харчових добавок призводить до збільшення кількості гепатоцитів з дистрофічними змінами, зменшення кількості двоядерних гепатоцитів, на тлі

збільшення діаметра синусоїдних капілярів.

Шляхом комплексної морфологічної оцінки стану печінки за умов одночасного впливу глютамату натрію, нітриту натрію та понсо 4R, встановлене співвідношення між CD68+ і CD3+ в печінкових синусоїдах, протягом експерименту на тлі виявленої хвилеподібної зміни загальної кількості синусоїдних клітин.

Вперше виявлено, що під дією комплексу харчових добавок в перипортальній сполучній тканині печінки, серед клітинних елементів гематогенного походження на ранніх етапах експерименту переважання CD3+ клітин, на пізніх - CD68+. Вперше, експериментально виявлено зменшення відносної кількості клітин фібробластичного ряду за умов короткочасного впливу комплексу харчових добавок, та прогресивне збільшення їх кількості за умов тривалого впливу.

Експериментальним шляхом вперше встановлено, що одночасний вплив глютамату натрію, нітриту натрію та понсо 4R, призводить до прогресивного збільшення в печінці відносної кількості сполучної тканини протягом усього дослідженого періоду.

Практичне значення одержаних результатів.

Результати проведеного дослідження мають як науково-теоретичну так і практичну значимість, дозволяють суттєво розширити уявлення щодо впливу комплексу харчових добавок на печінку піддослідних тварин, зважаючи на тривалість їх вживання.

Результати роботи та ілюстративний матеріал, відображені у дисертаційній роботі, можуть бути використані на профільних кафедрах (анатомії, гістології, цитології, патологічної анатомії, і т.д.) в наукових цілях та при викладанні дисциплін здобувачам вищої освіти.

Одержані результати досліджень, стосовно особливостей морфологічних змін печінки на різних етапах впливу комплексу глютамату натрію, нітриту натрію та понсо 4R, можуть бути використані при визначенні безпечних доз зазначених добавок; виявленні найбільш вразливих структурних компонентів пе-

чінки печінки; розробці профілактичних та лікувальних заходів, спрямованих на нормалізацію функції печінки в умовах впливу шкідливих ендо- та екзогенних чинників.

Результати дисертаційного дослідження впроваджені в навчальний процес та наукову роботу: кафедри патологічної анатомії Сумського державного університету; кафедри морфології Сумського державного університету; кафедри анатомії людини ім. М.Г. Туркевича Буковинського державного медичного університету; кафедри анатомії людини Івано-Франківського національного медичного університету; кафедри патологічної анатомії та судової медицини Полтавського державного медичного університету; Обласного бюро судово-медичної експертизи ДООЗ Полтавської ОВА; кафедри медицини катастроф та військової медицини Полтавського державного медичного університету.

Особистий внесок здобувача

Дисертанткою самостійно проведено інформаційно-патентний пошук, огляд, систематизацію та узагальнюючий аналіз наукових літературних джерел за темою дисертаційної роботи. Особистий внесок полягає в розробці дизайну та алгоритму анатомо-експериментального дослідження, плануванні та здійсненні досліджень обраними методами, аналізі одержаних результатів, написанні доповідей, публікацій.

Дисертанткою проведено статистичний аналіз отриманих результатів, підготовлено дисертаційну роботу до захисту.

Постановка завдання, вибір об'єктів дослідження, інтерпретація і узагальнення отриманих результатів здійснювалися спільно з науковим керівником професором Старченко І.І. Результати виконаних у співавторстві досліджень, отримані за превалюючою участю автора на всіх етапах. Внесок співавторів спільних публікацій полягає в науковому консультуванні, обговоренні методик, обговоренні та технічній допомозі в підготовці публікацій за результатами досліджень. Робота автора рукопису є визначальною.

Крім того, висловлюємо подяку завідувачу кафедрою патологічної анатомії Сумського Державного Університету доктору медичних наук, професору Рома-

нюку А.М.) та доценту цієї ж кафедри Ліндіну М.С. за консультації і допомогу в підготовці і проведенні імуногістохімічних досліджень.

Апробація результатів дисертації.

Матеріали дисертаційної роботи доповідалися та обговорювалися на:

- міжнародній науковій інтернет-конференції "Концепція сучасної фармації та медицини: розвиток біохімії, біотехнологій та біомедичної інженерії" (Полтава, 2021);

- науково-практичній інтернет-конференції з міжнародною участю, присвяченій 90-й річниці з дня заснування кафедри медичної біології в рамках святкування 100-річчя заснування Полтавського державного медичного університету (Полтава, 2021);

- Всеукраїнській міждисциплінарній науково-практичній конференції з міжнародною участю, присвяченій 100-річчю заснування Української медичної стоматологічної академії (Полтава, 2021);

- V Всеукраїнській науково-практичній конференції з міжнародною участю «Теорія та практика сучасної морфології» (Дніпро, 2021).

Структура та обсяг дисертації

Дисертаційна робота викладена державною мовою на 176 сторінках, із яких 175 сторінок (5 авторських аркушів) займає основний текст.

Дисертаційна робота включає: анотації (державною та англійською мовами), зміст, перелік умовних скорочень, вступ, аналітичний огляд літератури, матеріали та методи дослідження, три розділи результатів власних досліджень, аналіз та узагальнення результатів досліджень, висновки, список використаних джерел і додатки.

Дисертація ілюстрована 53 рисунками (2 макрофотографії, 37 мікрофотографій, 14 графіків), 3 формулами, 7 таблицями.

Список цитованої літератури налічує – 239 джерел, з яких 20 кирилицею і 219 латиницею.

РОЗДІЛ 1

АНАЛІТИЧНИЙ ОГЛЯД ЛІТЕРАТУРИ

1.1 Сучасні уявлення про будову печінки

Печінка є унікальним органом за своєю будовою та функціональним значенням для організму. В теперішній час доведено, що печінка, у поєднанні з іншими системами та органами, відповідає близько за 500 окремих функцій [1, 2], і жоден штучний пристрій не здатен відтворити одночасно всі ці функції [1, 3, 7]. Навіть апарат штучного діалізу лише частково може виконувати детоксикаційну функцію печінки при симптоматичному лікуванні печінкової недостатності. У зв'язку з викладеним вище, в умовах сьогодення, структурна організація печінки, можливість відновлення її будови і функції після впливу різноманітних несприятливих ендо- та екзогенних чинників, є об'єктом численних досліджень [1, 2, 7, 16].

Загальновідомо, що у більшості хребетних печінка - життєво-необхідний орган, при чому у м'ясоїдних ссавців печінка порівняно до маси тіла більша, ніж у травоядних [17]. Печінка людини належить до паренхіматозних органів і є найбільшим не тільки з залозистих, а взагалі з внутрішніх органів [18, 19]; у дорослих здорова печінка важить приблизно 1400-1600 г [1, 2].

Печінка суцільно покрита очеревиною, за винятком воріт печінки в поперековій борозні і заднє-верхнього заокругленого краю [20]. Під очервиною знаходиться фіброзна оболонка печінки (складається переважно з регулярно розташованих колагенових волокон з включенням фіброblastів, тучних клітин, дрібних кровоносних судин і нервів) - глісонова капсула [20, 21]. У місцях переходу очеревини з діафрагми на печінку, і з печінки на сусідні органи, утворюються зв'язки, що і утримують цей доволі важкий орган у природному положенні [20]. Крім того, серпоподібна зв'язка, направляючись сагітально по опуклій верхній (діафрагмальній) поверхні відділяє більшу приблизно в 5-6 разів праву долю печінки від лівої [1, 17, 19, 20, 22]. Середні відділи нижньої (вісцеральної) поверхні печінки розділені на дві долі воротами: квадратну (розміщену

спереду від воріт) і хвостату долю (ззаду) [23]. Знизу серпоподібна зв'язка переходить у круглу зв'язку печінки, яка починається у лівій поздовжній борозні, а закінчується на передній черевній стінці біля пупка, і за походженням являє собою колишню пупкову вену плода [18].

Печінка має два джерела кровопостачання. Близько 75% крові, що надходить у печінку - це венозна кров, яка відтікає від тонкого та товстого кишечника, шлунка, підшлункової залози та селезінки по системі ворітної вени, внаслідок чого печінка першою отримує всі речовини, що всмоктується в травному тракті: як поживні, так і токсичні [3, 24]. Решта 25% крові, яка потрапляє до печінки - це артеріальна кров з печінкової артерії. Взагалі печінка в спокої отримує приблизно 30% серцевого викиду [25]. Печінкова судинна система динамічна, вона має значну здатність як депонувати, так і віддавати кров - отже, функціонує як резервуар у межах загального кровообігу і динамічно регулює об'єм крові [26]. У нормальних умовах 10-15% (~450 мл) загального об'єму крові перебуває в печінці (з них близько 60% - у синусоїдах) [3, 19]. Оскільки печінка є м'якою структурою, що здатна збільшуватися в об'ємі в критичних умовах, у її судинах може депонуватися значний об'єм крові (додатково близько літра) [27]. Здорова печінка фільтрує близько 1,7 літра крові за хвилину [3].

Традиційний опис макроскопічної будови печінки в більшій мірі базується на зовнішньому вигляді органу [23] і не спирається на особливості внутрішньопечінкових розгалужень судин та жовчовивідних проток, які мають переважне значення за умов хірургічних втручань [18, 22, 28]. Враховуючи потреби сучасної клінічної медицини, в останні десятиріччя, наряду з класичною анатомією [23], суттєвого значення набули уявлення про сегментарну будову печінки, де як критерії сегментації використовується схема розгалуження або портальної і печінкової вен («французька» модель) або жовчних проток («американська» модель) [22, 29].

З клінічної точки зору поділ печінки на сегменти необхідний для визначення чіткої локалізації вогнищевих змін в її тканині [30], оскільки сегменти достатньо відокремлені один від одного [31] щодо іннервації і відтоку жовчі.

При такому поділі можна чітко спроектувати локалізацію результатів даних радіологічного дослідження на пацієнта наживо [31, 32]. З іншого боку, враховуючи, що на межі секторів і сегментів печінки відсутні анастомози між жовчними протоками і слабо розвинені судинні анастомози, резекцію печінки слід проводити по межах сектора або сегмента [22]. При порушенні цієї умови можливий розвиток сильної кровотечі з судин або ж некрозу країв залишеної частини паренхіми [32, 33].

Найбільш поширеною в даний час є схема поділу печінки на вісім функціонально незалежних сегментів [29], вперше запропонована в 1957 році французьким хірургом і анатомом Клодом Куїно (Couinaud C.M.) [19, 22, 34, 35]. У основі поділу печінки на сектори і сегменти полягає розгалуження ворітної вени [26, 28], що в воротах печінки ділиться на праву і ліву гілки, які, у свою чергу, віддають гілки 2-го порядку і т.д. Згідно цієї класифікації в печінці розрізняють 2 частини (праву та ліву), 5 секторів і 8 найбільш постійно присутніх сегментів [29, 32, 35, 37].

Кров з кінцевих гілок печінкової ворітної вени та печінкової артерії змішується під час потрапляння у синусоїди. Останні представляють собою своєрідні кровоносні капіляри, які розташовані радіально між печінковими балками, та сходяться від периферії часточки до її центральної вени (*v.centralis*), розташованої в центрі часточки [33].

Синусоїди - це розтяжні судинні канали вистелені особливими ендотеліальними клітинами і обмежені по периметру гепатоцитами [18, 19]. Печінковий синусоїд - це унікальна динамічна структура, яка служить основним місцем обміну між кров'ю та перисинусоїдальним простором (простором Діссе), і коли кров повільно тече через синусоїди, значна кількість плазми фільтрується в перисинусоїдальний простір між ендотелієм і гепатоцитами [38], де відбувається утворення лімфи [39]. Синусоїдальна кров є сумішшю портальної крові (збагаченої поживними речовинами) та артеріальної (збагаченої киснем) в об'ємному співвідношенні 7:3. Змішана кров протікає через синусоїди і впадає в центральну вену кожної часточки. Остання утворюється на межі верхньої і середньої

третин часточки і направляється до її основи [39]. Вени, що виходять з кількох сусідніх часточок, утворюють збірні вени, які зливаються в печінкові вени, а ті потім впадають у нижню порожнисту вену.

Слід зазначити, що стінка синусоїда повторює форму паренхіматозної тканини, тоді як капіляр має власну форму. Крім того, синусоїд не містить сполучної тканини між синусоїдами та сусідніми паренхіматозними клітинами або має дуже мало сполучної тканини, тоді як капіляр переважно або повністю вбудований у сполучну тканину. Синусоїди є воротарями гомеостазу печінки та регулюють внутрішньопечінковий судинний опір і портальний тиск [40]. Печінкові синусоїди людини мають діаметр близько 9 - 15 мкм. Зазначається, що у ссавців печінкові синусоїди майже такі ж, як капіляри в інших органах, чи дещо більшого калібру, і що діаметр синусоїд поступово зменшується в ході розвитку [41].

В літературі в окрему групу, так званих «синусоїдальних клітин», виділяють клітинні елементи, які входять до складу стінок синусоїдів [41], або знаходяться в безпосередній близькості від останніх. До них, крім ендотеліоцитів відносяться Клітини Купфера, клітини Іто та ямкові клітини. Вважається, що сукупність перерахованих клітинних елементів складає до 36% загальної кількості клітин даного органа [42]. Кожен тип клітин має свою специфічну морфологію та функції, і між клітинами не існує перехідних стадій. Стінку синусоїда можна назвати функціональними воротами печінки порівняно з так-званими анатомічними воротами печінки.

Синусоїдні ендотеліальні клітини печінки (СЕКП, LSEC) [43], можуть складати близько половини «синусоїдальних клітин» печінки, сплюснені, беруть участь у фільтрації, ендоцитозі та регуляції кровотоку в синусоїдах, утворюючи синусоїдну оболонку, яка контактує з кров'ю [44]. Цей шар є безперервним, але нагадує сито [45]: у ендотеліальних клітин синусоїдів печінки щурів відсутня базальна пластинка, а самі клітини нещільно прикріплені одна до одної, мають численні прогалини – фенестри, що дозволяє рідині та молекулам просочуватися через міжклітинні з'єднання в простір Діссе, де вони поглинаються гепато-

цитами [46]. На відміну від нирок, фенестри печінки не закриті діафрагмами, що забезпечує двонаправлений рух рідин [47]. Суцільні капіляри, зазвичай обмінюються молекулами розміром від 0,5 до 12 нм шляхом ендцитозу та трансцитозу [48], фенестровані синусоїди печінки через ситоподібні пори можуть пропускати макромолекули розміром до 150-300 нм [45, 48]. У фізіологічних умовах LSECs регулюють тонус печінкових судин, сприяючи підтримці низького порталного тиску, незважаючи на значні зміни печінкового кровотоку, що відбуваються під час травлення. Синусоїдні ендотеліальні клітини печінки підтримують стан спокою зірчастих клітин печінки, таким чином пригнічуючи внутрішньо-печінкову вазоконстрикцію та розвиток фіброзу [49]. У міру старіння LSEC мають зменшення як кількості, так і розміру фенестрацій [45], що називається псевдокапіляризацією [50]. При патології відбувається дефенестрація [45], фактично перетворюючи синусоїду на звичайний капіляр. Цей процес передуює фіброзу печінки [45, 51].

Клітини Купфера (Kupffer cells; KC; зірчасті синусоїдальні макрофаги; клітини Купфера-Бравіча) - це клітини, макрофаги [52], що мають зірчасту форму, прикріплюються на синусоїдних ендотеліальних клітинах, як-правило на люмінальній поверхні (зі сторони крові), і в той же час взаємодіють із зірчастими клітинами і гепатоцитами в просторі Діссе [53]. Клітини Купфера вперше описав в 1876 році Карл Фон Купфер, назвавши їх «Sternzellen» (зірчасті клітини). Клітини Купфера є і у центрілобулярній, і в перипортальній областях печінки, але зазвичай вони більші і більш концентровані в перипортальних областях, що швидше за все, пов'язано з підвищеним впливом небезпечних речовин. Вони мають широкий діапазон мінливості за розмірами і формою (зазвичай мають амебоїдну форму), на їх поверхні містяться мікроворсинки, псевдоподії та ламеліподії, які можуть виступати у будь-якому напрямку [53, 54]. Мікроворсинки та псевдоподії беруть участь у ендцитозі частинок. Ці клітини також містять у цитоплазмі апарат Гольджі, рибосоми, центріоли, мікрофіламенти та мікротрубочки. Ядро яйцеподібне або з заглибленням і може бути часточковим [54].

Зазначені клітини можуть відрізнятися складом ферментів, ультраструк-

турною будовою та функціями, залежно від їх розташування [55]. Клітини Купфера розташовуються як централобулярно, так і в перипортальних ділянках печінки, але кількість їх, як правило, більше саме в перипортальних ділянках, зазвичай такі клітини мають великі розміри [53, 54].

Основна роль клітин Купфера полягає в очищенні крові від «сміття» (патогенних імунних комплексів, ліпідів, пухлинних клітин, ендотоксинів) [56], що відбувається шляхом фагоцитозу, або піноцитозу. Тривалість життя клітини Купфера оцінюється, в середньому, в 3,8 доби [57]. Клітини Купфера мають здатність, до проліферації, за рахунок чого відбувається самовідновлення популяції даних клітин [58]. При утворенні в печінці гранульоми, клітини Купфера мають здатність трансформуватися у багатоядерні гігантські клітини [54]. З одного боку клітини Купфера беруть активну участь у регенерації печінки, з іншого - є ключовими факторами запалення [59], і, крім того, злущуючись у просвіт синусоїди, можуть виконувати роль вільних спеціалізованих макрофагів здатних до міграції [60].

Ямкові клітини - природні лімфоцити-кілери (Pit cells; natural killer; NK; великі зернисті лімфоцити), є імунореактивними природними клітинами-кілерами прикріпленими до аблюмінальної (зверненої до гепатоцита) поверхні синусоїда та є частиною популяції асоційованих з печінкою лімфоцитів. Це великі лімфоїдні клітини, які містять специфічні зернисті азурофільні гранули [42] в основному розташовані з одного боку ядра, а з іншого боку - гіалоплазми без органел в вигляді псевдоподій, що змішуються з мікрроворсинками гепатоцитів [61]. Ямкові клітини виділяють різні цитокіни та вбивають клітини-мішені, інфіковані різними патогенами, відіграючи життєво важливу роль у вродженій імунній системі [46].

Печінкові зірчасті клітини (HSC; Клітини Іто) – перицити, що знаходиться в перисинусоїдальному просторі (просторі Діссе) і мають довгі скоротливі відростки, складають приблизно 5% синусоїдальних клітин печінки [47]. Були названі на честь Тошіо Іто, японського лікаря двадцятого століття, який запровадив метод фарбування жиру для ідентифікації «клітин, що накопичують жир»

у печінці. У нормальній здоровій печінці зірчасті клітини перебувають в спокої, і є основним місцем зберігання в організмі вітаміну А в характерних ліпідних краплях. Здорова печінка людини містить приблизно дворічний запас вітаміну А. Дефіцит вітаміну А перетворює адипоцити у клітини, подібні до міофібробластів, із посиленням виробництвом позаклітинного матриксу. Зірчаста клітина крім своєї ролі депо вітаміну А, також є скоротливою і може бути основною клітиною, яка бере участь у регуляції діаметра синусоїда та кровотоку [62].

Відомо, що ці універсальні клітини відіграють вирішальну роль у розвитку печінки, її регенерації та модулюванні імунологічних реакцій всередині печінки. Коли печінка пошкоджена токсинами або вірусною інфекцією, гепатоцити та імунні клітини вивільняють фактори, які спонукають зірчасті клітини зазнавати різкої трансформації в те, що називається активованим станом [62, 63]. Активовані зірчасті клітини характеризується проліферацією, скоротливістю та хемотаксисом (рухом). Перетворюються в фіброгенні міофібробласти, які здатні виділяти білковий комплекс, що включає колагени, глікопротеїни та протеоглікани. Зазначений процес є необхідним для забезпечення загоєння пошкодженої печінки. Натомість, за умов тривалої дії патогенного чинника зірчасті клітини залишаються активованими і виділяють надмірну кількість колагену, що призводить до фіброзу печінки. Останній, з часом може трансформуватися в цирроз, з розвитком хронічної печінкової недостатності [63].

Прошарки сполучної тканини, що розповсюджуються вглиб паренхіми від фіброзної капсули, розділяють печінку на часточки, які і є структурно-функціональними одиницями печінки [64] та мають метаболічну зональність (перипортальну зону 1, середню зону 2, і перицентральному зону 3) . Перипортальна (зона 1) багата киснем і поживними речовинами, де гепатоцити виконують більшість метаболічних функцій печінки (бета-окислення, глюконеогенез, синтез сечовини та білка, метаболізм ліпідів), натомість перицентральної гепатоцити (зона 3) існують у середовищі з низьким вмістом кисню (характеризуються гліколізом, реакціями біотрансформації) [65].

Часточка печінки (hepatic lobules) складається з пластин гепатоцитів (ра-

діальні ряди балок від центральної вени), і в цілому має форму шестикутної призми діаметром 1,0-1,5 мм і висотою 1,5-2 мм. Часточок в печінці не менше 500 тисяч. Часточка печінки побудована з печінкових балок, що у вигляді тяжів радіально сходяться від периферії до центру. Кожна балка складається з двох рядів гепатоцитів, і на поверхнях балок, що торкаються одна одної, печінкові клітини мають невеликі заглиблення у вигляді жолобків, які збігаються й утворюють просвіт жовчного капіляра - початковий відділ жовчовивідних шляхів [18]. Жовчні капіляри (*ductulus bilifer*) - це не протока, а скоріше розширений до 0,5-1 мкм міжклітинний простір між сусідніми гепатоцитами, які мають короткі сліпі відгалуження (проміжні каналці Герінга), що заходять між сусідніми гепатоцитами [66]. Жовчні капіляри сліпо починаються на центральному кінці печінкової балки, а на периферії часточки переходять у міжчасточкові протоки (*ductuli interlobulares*). Гепатоцити виділяють жовч у капіляри і вона стікає паралельно синусоїдам, але у зворотному напрямку відносно руху крові. На кінцях капілярів жовч стікає вже в справжні протоки (міжчасточкові), вистелені епітеліальними клітинами. Міжчасточкові жовчні протоки з'єднуючись переходять послідовно у сегментарні, секторальні та у правий і лівий (часткові) печінкові протоки, що зливаються в загальну печінкову протоку [18]. Спочатку жовч є унікальною лужною рідиною (7,5-8,1 рН), що виділяється гепатоцитами (600-1000 мл/добу), далі змінюється та очищається епітеліальними клітинами, що вистилають жовчовивідні шляхи, і стає кислою в жовчному міхурі (5,2-6,0 рН) [67, 68].

Між часточками знаходяться незначні прошарки сполучної тканини, в товщі якої розташовані так звані печінкові тріади, що складаються з п'яти елементів, які знаходяться поруч: міжчасточкової жовчної протоки, артерії, вени, лімфатичної судини, нервової гілки. Спочатку «тріада» включала лише перші три утворення і була названа так до того, як у її структурі були виявлені лімфатичні судини та нервові гілки [19].

Клітинну основу паренхіми печінки складають органоспецифічні клітини печінки – гепатоцити [69]. Відомо, що печінка містить понад 100 мільярдів ге-

патоцитів [70]. Гепатоцити складають близько 80% маси печінки (60 % усіх її клітин); мають інтенсивний і високоспеціалізований клітинний метаболізм [3], містять багато специфічних ферментів, яких немає більше ні в яких тканинах чи органах [71]. Гепатоцити, зазвичай, мають полігональну форму діаметром 20-25 мкм, з'єднуються один з одним в анастомозуючих пластинах, з межами, які стикаються або з синусоїдами [53], або з суміжними гепатоцитами.

Більшість гепатоцитів - одноядерні клітини, лише незначна кількість таких клітин має два або кілька ядер. Гепатоцити мають багато мітохондрій, виражену ендоплазматичну мережу і комплекс Гольджі, значне число рибосом, лізосом, а також мікротілець з продуктами метаболізму жирних кислот [72]. В цитоплазмі їх багато зерен глікогену. Гепатоцити відносяться до стабільних клітин, тобто таких, що мають обмежене число можливих поділів за час життя кожної окремої клітини при регенерації пошкоджень печінки [70, 71].

1.2 Регенераторні властивості печінки

Вважається, що печінка - це умовно відновлювальний орган [73], тобто вона є одним з небагатьох органів здатних відновлювати первісний розмір [3, 74] навіть при збереженні всього лише 25% неушкодженої тканини. Наприклад, після часткової резекції чи травми з втратою до 75% паренхіми, для швидкого повернення печінки до своїх первісних розмірів, її фрагменти, що залишилися, починають збільшуватися в розмірі [75], і часто це відбувається завдяки збільшенню розміру самих клітин (гіпертрофії), але не завдяки збільшенню їх кількості [2, 76]. Здатність печінки відновлювати свій початковий розмір - [77] намагання органом досягти 100% початкового розміру (визначається співвідношенням маси печінки до маси тіла), необхідна для підтримки гомеостазу організму і самої печінки і називається - гепатостат [74].

Таким чином, первісно здорова печінка може повністю відновити первинну масу [74], але в ракурсі медичної термінології таке явище швидше слід називати не регенерацією печінки, а компенсаторною гіпертрофією печінки [78], з подальшою гіперплазією (збільшенням кількості) гепатоцитів, що зали-

шилися [76, 79]. Натомість, більшість механізмів, які забезпечують саме регенерацію печінки [77, 80], залишаються остаточно не вивченими [73, 81, 82].

Зокрема, при дослідженнях печінки дорослих мишей було виявлено, що більшість клітин в печінці виникає постнатально. Зміни в маркуванні клітин показали, що немає особливої зони для проліферації гепатоцитів, і вони поновлюються в усіх ділянках печінкової часточки [83], припускається, що гепатоцити забезпечуються постнатальною реплікацією [84]. Однак, такі висновки залишають відкритими, можливо тому що гепатоцити відрізняються за своїм реплікативним потенціалом [73]. До того ж клітини жовчних проток оновлюються швидше, ніж гепатоцити [85].

Серед відомих способів запуску процесів регенерації [86] у піддослідних тварин науковці вже багато років віддають перевагу дослідженням регенерації печінки після часткової гепатектомії [80, 87], як найбільш прогнозованої [76, 85]. Процес регенерації поділяється на три важливі фази [88], починаючи з першої фази - ініціації або праймінгу, яка включає надмірну експресію специфічних генів для підготовки клітин печінки до реплікації; друга - фаза проліферації, в якій клітини печінки проходять ряд циклів поділу, і яка є найменш дослідженою і третя - це фаза гальмування і зупинки регенеративного процесу, яка забезпечує запобігання утворенню надмірної кількості печінкової тканини, чи розвитку пухлин внаслідок недостатнього контролю регенерації [76, 79].

На цей час було проведено безліч досліджень зі спробами достовірно розшифрувати всі процеси регенерації печінки (поділ, ріст з стовбурових клітин, чи ін.) [78, 89, 90, 91, 92]. Перепрограмування клітин, тобто пластичність гепатоцитів і епітеліальних клітин жовчних шляхів - один з визначених шляхів до створення нових гепатоцитів і відновлення гомеостазу печінки у відповідь на її пошкодження [93]. Слід зазначити, що оборот гепатоцитів повільний [94], середня тривалість життя гепатоцитів дорослих становить 200-400 діб [75]. Тому, для отримання результатів дослідження регенерації хоча б однієї чверті або половини маси гепатоцитів, печінки піддослідних тварин, необхідно очікувати близько 3-6 місяців [2, 85, 95].

Дослідженнями останніх років у зрілій печінці людини та інших ссавців виявлено основні різновиди клітин, які можна віднести до стовбурових [91] – плюрипотентних клітин-попередників печінки - так звані овальні клітини, малі гепатоцити, епітеліальні клітини печінки і мезенхімоподібні клітини [79, 96, 97]. Як відомо, всі стовбурові клітини володіють двома невід'ємними властивостями [75]: самовідновлення, тобто здатність зберігати незмінний фенотип після поділу (без диференціювання) і потентність (можливість диференціюватися), тобто здатність давати потомство в вигляді спеціалізованих типів клітин.

Овальні клітини в печінці щура були відкриті ще наприкінці минулого століття, проте походження їх досі остаточно не з'ясовано. Не виключено, що вони є похідними клітинних популяцій кісткового мозку, але даний факт піддається сумніву [96]. Масова проліферація овальних клітин спостерігається при різноманітних ураженнях печінки [98]. Наприклад, істотне збільшення кількості овальних клітин відзначено у хворих на хронічний гепатит С, гемохроматоз, і безпосередньо корелює з тяжкістю ураження печінки [99]. У дорослих гризунів овальні клітини активуються для подальшого розмноження в тому випадку, коли блокована реплікація самих гепатоцитів [98]. Овальні клітини мають характеристики як гепатоцитів, так і епітеліальних клітин жовчних проток і можуть диференціюватися в будь-які [100]. Така здатність до біпотенціального диференціювання (в гепатоцити чи холангіоцити) доведена в клінічних дослідженнях [98]. Також доведена можливість підтримки розмноження цих клітин в умовах *in vitro* [76].

Малі гепатоцити вперше описані і виділені в 1995 році з непаренхімної фракції печінки щурів. Дані клітини дійсно мають менший розмір (приблизно половину розміру типових гепатоцитів), експресують альбумін як один із маркерів гепатоцитів, і можуть розмножуватися і перетворюватися в зрілі гепатоцити в умовах *in vitro* [100]. Показано, що малі гепатоцити експресують типові маркери печінкових клітин попередників - альфа-фетопротейн і цитокератини, що свідчить про їх теоретичну здатність до біпотенціального диференціювання [101].

Популяція так званих непаренхіматозних епітеліальних клітин була виявлена у щурів в 1984 році. Непаренхіматозні епітеліальні клітини-попередники, що експресують як біліарний, так і гепатоцитарний фенотипи, активуються та беруть участь у регенерації при хронічному або масивному ураженні печінки [102]. Сучасні дослідження довели, що зазначену популяцію складають епітеліальні клітини жовчних шляхів, і вони можуть перетворюватися на гепатоцити [103]. Зокрема, коли трансформовані клітини були помічені в жовчних протоках, не було виявлено жодних маркерів, що може свідчити про перетворення епітеліальної клітини жовчного міхура в гепатоцит шляхом прямої трансдиференціації [93]. Вважають, що така пластичність епітеліальних клітин жовчних шляхів сприяє регенерації гепатоцитів, коли гепатоцити серйозно пошкоджені, і їх здатність до проліферації порушується.

Виявлені в печінці людини мезенхімоподібні клітини, подібно іншим мезенхімальним стовбуровим клітинам [104], мають високий проліферативний потенціал [105]. Поряд з мезенхімальними маркерами і маркерами стовбурових клітин, ці клітини експресують маркери дуктальних клітин та гепатоцитарні маркери [106]. Пересаджені в печінку мишей з імунodefіцитом ці клітини-попередники утворюють мезенхімоподібні острівці людської печінкової тканини, що виробляють людський альбумін, альфа-фетопротейн і преальбумін [106, 107].

В теперішній час доведено, що гепатоцити, регулярно оновлюються [77, 91], проте довгий час ніхто не знав, за рахунок яких механізмів це відбувається. З'явилася навіть гіпотеза, що самі гепатоцити зберігають здатність до поділу [75, 93]. Що, однак, уявлялося малоімовірним, тому що зрілі клітини печінки множать власний хромосомний набір: зі збільшеним числом хромосом вони можуть синтезувати більше білків (що дуже важливо, враховуючи активну метаболічну роботу печінки). Проте вони не здатні до нормального поділу, при якому кожній клітині-нащадку діставався правильний хромосомний набір [108].

Для визначення джерела утворення нових гепатоцитів дослідники з Медичного інституту Говарда Хьюза використали метод клітинного маркування

[73], відстежуючи як різні тканини живих мишей відповідають на молекулярні сигнали білків Wnt [104], котрі є одними з головних регуляторів клітинного ділення [109]. Експериментально виявили, що активність Wnt [110] найвища в гепатоцитах зони 3 поблизу центральної вени та найнижча в гепатоцитах зони 1 біля порталних трактів, тому висунули гіпотезу [111] про те, що клітини зони 3 можуть становити підгрупу гепатоцитів з підвищеним реплікативним потенціалом, скориставшись тим фактом, що гепатоцити зони 3 мають вищу активність Wnt і, отже, вищу експресію гена-мішені Wnt Axin2 [73, 94, 111]. Поруч з центральною веною печінкової дольки виявлені кластери клітин, у яких звичайний диплоїдний набір хромосом (на відміну від зрілих клітин, які є поліплоїдами), та наявна здатність до активного мітотичного поділу. Нащадки таких клітин набувають ознак зрілих гепатоцитів, множачи, зокрема, хромосомний набір. При цьому частина клітин після поділу залишається в колишньому стані, чим досягається підтримання популяції стовбурових клітин [94]. Стовбурові клітини реагують на сигнали Wnt-чутливого гена Axin, що надаються сусідніми ендотеліальними клітинами з центральної вени, щоб стати поліплоїдними гепатоцитами, здатними замінити всі типи гепатоцитів, необхідні для підтримки гомеостазу печінки [109]. Вважається, що сигнальні білки Wnt, що підтримують клітини в стовбуровому стані [111], надходять з ендотелію, який вистилає центральну вену, тобто, щоб диференціюватися в зрілий гепатоцит, стовбуровій клітині достатньо переміститися подалі від місця походження, що притаманно для стовбурових клітин інших тканин [109].

Незважаючи на практично доведену наявність в печінці стовбурових клітин, культивування гепатоцитів *in vitro* й досі є невирішеною проблемою [78, 92, 112]. При виділенні гепатоцитів велика кількість клітин гине, а у тих, що вижили, змінюються адгезивні властивості клітинної поверхні так, що їх прикріплення на культуральному пластичі з метою подальшого культивування, накопичення, створення 3D-культури [113] відбувається з великими втратами. При подальшому тривалому культивуванні гепатоцити втрачають ряд своїх функціональних властивостей [114], і це вже не кажучи про непереборні складності

щодо відтворення цитоархітекτονіки печінки [79].

В той же час окремі дослідники взагалі висловлюють сумнів щодо концепції «спеціалізованих» регенеративних гепатоцитів і вказують на випадково розташовані гепатоцити як клітинне джерело регенерації печінки [115, 116].

За останні роки проведено чимало експериментів [78, 92, 112, 117] по збиранню органоїдів [113] чи клітинних мікрокомплексів (до складу яких як правило входять клітини печінки людини, фібробласти як допоміжні клітини, клітини епітелію пупкової вени для формування кровоносних судин), які поміщають в різні органічні чи неорганічні середовища [117], з наступним вживлянням в піддослідний організм. В дослідженнях такі комплекси прищепляють в печінкову паренхіму [87], жирову тканину, селезінку, лімфатичні вузли, вживлюють в кровоток та ін. [118]. Слід зазначити, що при проведенні подібних досліджень, кожного разу низка факторів суттєво впливають на результат (характеристики реципієнта, реакція біокомплексної матриці, спосіб введення і т.д.) [112, 119]. Також, існує проблема чіткого відстеження вживлених клітин в організмі хазяїна [118], що необхідно для визначення їх локалізації, швидкості прищеплення, вивчення подальшого розвитку [93, 94].

1.3 Морфо-функціональні зміни печінки за умов впливу ендогенних та екзогенних патологічних чинників

Хімічні речовини, що включають ліки, промислові токсини, а також рослинні і харчові добавки [4], можуть викликати ураження печінки починаючи від гострого і хронічного гепатиту [120] до розвитку гострої печінкової недостатності. Токсини і ліки можуть викликати пошкодження печінки [121] різними механізмами, включаючи пряме ушкодження клітин, порушення клітинного метаболізму або викликати структурні зміни [5]. В сучасній літературі описано три основні типи медикаментозного ураження печінки: гепатоцелюлярний, холестатичний та змішаний [122], які можуть мати як гострий так і хронічний перебіг.

Деякі препарати, такі як парацетамол (paracetamol, acetaminophen) [123, 124], проявляють передбачуване дозозалежне пошкодження печінки, в той час як інші, такі як ізоніазид [122], викликають різні незвичайні і непередбачувані реакції [125]. Токсичність парацетамолу [126, 127] є найбільш поширеною причиною гострої печінкової недостатності в Сполучених Штатах і Європі розвиток якої пов'язаний з прийомом лікарських засобів.

Трав'яні засоби і харчові добавки є ще однією важливою причиною гепатиту [122, 128]; це найпоширеніші причини викликаного ліками гепатиту в Кореї [128].

Вплив гепатотоксинів може відбуватися випадково або навмисно при прийомі всередину, вдиханні і поглинанні шкірою [129].

У людей, які не зловживають алкоголем може розвинути неалкогольна жирова хвороба печінки (НАЖХП, NAFLD) [130], пов'язана з метаболічним синдромом, ожирінням, резистентністю до інсуліну, діабетом і гіпертригліцеридемією [131, 132]. НАЖХП проявляється стеатозом (ожирінням печінки) [133], що відноситься до аномального накопичення тригліцеридів в гепатоцитах [134]. НАЖХП має два основних фенотипи: неалкогольний жировий гепатит печінки (НАЖГП, NAFL), який, як правило, має незначну прогресію з часом, і неалкогольний стеатогепатит (НАСГ, NASH), який вважається більш злостісною формою з вищим ризиком еволюції до цирозу [135]. Приблизно 6–26% усіх пацієнтів з НАЖХП мають НАСГ [136]. НАСГ одночасно включає накопичення жиру клітинами і запалення печінки, з подальшим можливим розвитком фіброзу це є найбільш важка форма НАЖХП, яка веде до цирозу печінки [130]. Крім того, термінальним наслідком НАЖХП може стати гепатоцелюлярна карцинома [137, 138].

Неалкогольна жирова хвороба печінки може виникнути у зв'язку з різними факторами, що вражають печінку, однак збільшення поширеності НАЖХП значною мірою зумовлене її епідеміологічними та патогенетичними зв'язками з ожирінням та цукровим діабетом 2 типу [139, 140]. Існує тісний зв'язок між інсулінорезистентністю і неалкогольною жировою хворобою печінки, причому

поширеність НАЖХП у пацієнтів із цукровим діабетом 2 типу у п'ять разів вища, ніж у пацієнтів без такого [138]. Цукровий діабет є єдиним неінфекційним захворюванням, яке Організація Об'єднаних Націй (ООН, UN) розглядає як неінфекційну епідемію XXI століття [141]. На даний час трохи більше півмільярда людей у всьому світі живуть з цукровим діабетом, що означає, що більше 10% дорослого населення планети страждає на це захворювання [142]. Одним із найважчих ускладнень, що виникають при діабеті, є жирова дистрофія печінки [140], і за оцінками, поширеність НАЖХП у дорослих із ожирінням і цукровим діабетом 2 типу становить понад 70% [139].

Відомо, що, печінка є основним органом метаболізму алкоголю [143]. Алкогольний гепатит може варіюватися від безсимптомної гепатомегалії (збільшеної печінки) до симптомів гострого або хронічного гепатиту з печінковою недостатністю [144]. Хронічне надмірне вживання алкоголю є основною причиною захворювань печінки [145] та відповідає майже за 50% смертності від усіх цирозів [144]. Понад у 90% зловживаючих алкоголем спостерігається ожиріння печінки [143, 144]. Алкогольна хвороба печінки (АХП, ALD) проявляється у вигляді трьох нозологій: жирова дистрофія печінки, алкогольний гепатит та цироз печінки, причому прогресуюче ураження рідко проявляється в чистому вигляді [143]. Ураження органу при алкогольній хворобі печінки мають певну подібність до змін, які спостерігаються при неалкогольному стеатогепатиті, за винятком першопричини [143, 144].

Вірусний гепатит може викликатися п'ятьма різними вірусами А, В, С, D і Е [146, 147, 148]. Гепатит С [149] - друга найпоширеніша причина цирозу у США; після хронічного алкоголізму, що спочатку, як правило, призводить до стеатозу [150]. Віруси безпосередньо не викликають апоптоз (загибель клітин); скоріше, інфікування клітин печінки активує вроджені і адаптивні процеси імунної системи, що призводять до запальної відповіді, яка викликає ушкодження і смерть клітин [151, 152]. Хронічна ж присутність вірусу в клітинах печінки зумовлює множинні хвилі загострення запалення, що призводять до фіброзу та підвищують ризик розвитку гепатоцелюлярної карциноми [137]. Антивірусною

відповіддю керують Інтерферони I типу що є цитокінами [153]. При хронічних гепатитах В і С порушується природна функція клітин-кілерів. Протівірусні препарати можуть пригнічувати реплікацію вірусу та запобігати прогресуванню захворювання [154]. В той же час, специфічного лікування гострого вірусного гепатиту не існує, лише профілактичне вакцинування, і за клінічними ознаками досить часто неможливо відрізнити один вірусний гепатит від іншого, тому необхідне лабораторне підтвердження діагнозу [155].

Аутоімунний гепатит, ймовірно, пов'язаний з генетичною схильністю, та частіше зустрічається у жінок середнього віку [156,157]. Аутоімунний гепатит також може бути викликаний прийомом ліків, трансплантацією печінки або вірусами (такими як гепатит А, вірус Епштейна-Барра, кір) [158]. Багато людей з аутоімунним гепатитом мають і інші аутоімунні захворювання. Найчастіше, генетичні причини аутоімунного гепатиту призводять до аномального накопичення білка в паренхімі [159].

Гемохроматоз і хвороба Вілсона - аутосомно-рецесивні захворювання, пов'язані з аномальним накопиченням заліза і міді відповідно (в печінці і головному мозку), що викликає цироз і деменцію [160]. При генетично спровокованому ураженні печінки, дефіцит альфа-1-антитрипсину і хвороба Вільсона, проявляються як гепатит в неонатальному періоді або в дитинстві [161]. Гемохроматоз зазвичай проявляється в дорослому віці, зазвичай після 50 років [161].

Більша частина крові, яка потрапляє в печінку, надходить безпосередньо з портальної системи, що робить печінку першим органом на шляху всього, що потрапило в кров аліментарним шляхом [162], тому паразити також можуть інфікувати печінку і активувати імунну відповідь, чи призвести до утворення кіст, абсцесів чи фіброзу печінки [163].

У здорових людей незначна бактеріальна транслокація відбувається регулярно, оскільки бактерії подорожують до печінки через мезентеріальні лімфатичні вузли та систему портальної вени [164]. Ретикулоендотеліальна система печінки, здійснює фільтруючий ефект, перешкоджаючи бактеріям досягти системного кровообігу [164, 165]. Локально бактеріальна інфекція печінки зазви-

чай призводить до формування абсцесів печінки, що тягне за собою розлитий вторинний гепатит і хронічне захворювання печінки або ускладнюється сепсисом та перитонітом [166]. При наявній набутій патології печінки може відмічатись надмірний ріст бактерій у тонкій кишці та зниження кишкової перистальтики, що також сприяють переміщенню бактерій з кишечника, тому інфекційні ускладнення є поширеними явищами термінальної стадії захворювання печінки [165, 166].

Ішемічний гепатит (також відомий як шокова печінка чи гіпоксичний гепатит) є результатом зниження припливу крові до печінки, як при шоці, травмі, серцевій чи судинній недостатності [167, 168]. Аналіз крові людини з ішемічним гепатитом демонструє дуже високі рівні ферментів трансаміназ (амінотрансферази, лактатдегідрогенази). Гострий ішемічний гепатит рідко викликає хронічне захворювання печінки [169]. Клітинна гіпоксія відіграє центральну роль у патогенезі гепатоцелюлярного некрозу у центрілобулярній зоні, типового для ішемічного гепатиту [170].

Метаболічні захворювання, такі як порушення зберігання глікогену і порушення лізосомального зберігання, вроджене або перинатальне інфікування токсоплазмою, краснухою, цитомегаловірусом чи сифілісом, аутоімунні порушення і токсичність ліків можуть стати причиною неонатального гепатиту [171, 172]. Структурні аномалії, такі як біліарна атрезія і холедохіальні кісти, можуть призводити до холестатичні пошкодження печінки, що приводить до подібних проявів гепатиту [173], тому важлива диференціювання біліарної атрезії від неонатального гепатиту [174]. Неонатальний гепатит може бути ідіопатичним, і в таких випадках біопсія часто показує великі багатоядерні клітини в тканині печінки [172, 173, 175].

Під час вагітності може розвиватися внутрішньо-печінковий холестаз, також відомий як акушерський холестаз, холестаз вагітності, жовтяниця вагітності, почесуха gravidarum [176, 177, 178], і може привести до ускладнень як для матері, так і для плода. Внутрішньо-печінковий холестаз - найчастіше зустрічається в третьому триместрі (коли рівні гормонів знаходяться на найвищому рів-

ні), але може починатися в будь-який строк вагітності, і доволі швидко минає після пологів [178].

HELLP-синдром - рідкісне небезпечне ускладнення в акушерстві, що виникає, як правило, в III триместрі вагітності [179, 180]. Перші випадки з ознаками HELLP-синдрому були описані в 1954 році. Назва пішла від перших букв трьох основних характеристик синдрому: гемолізу (Hemolysis), підвищення активності ферментів печінки (Elevated Liver enzymes) і тромбоцитопенії (Low Platelet count) [181]. HELLP-синдром до сих пір не повністю вивчений, тому його патофізіологія і точна причина розвитку поки неясні [182].

Гостра жирова дистрофія печінки під час вагітності (AFLP), або печінковий ліпідоз вагітності, - рідкісне небезпечне для життя ускладнення вагітності, яке відбувається в третьому триместрі [183], або в найближчий період після пологів [184]. Причини гострої жирової печінки вагітності стали зрозумілими завдяки досягненням в біохімії мітохондрій. Дефіцит 3-гідроксіаціл-CoA-дегідрогенази (LCHAD) призводить до накопичення жирних кислот у плода, неметаболізовані жирні кислоти знову входять в кровообіг матері через плаценту і пригнічують ферменти матері [185]. Було виділено аутосомно-рецесивний ген, відповідальний за спадкування дефіциту LCHAD [186]. Описаний вище стан раніше вважався безумовно фатальним, але в теперішній час застосування агресивної інфузійної терапії та проведення Кесарева розтину дещо поліпшило прогноз [183, 185, 186].

1.4 Сучасні погляди на вплив окремих харчових добавок на організм людини та експериментальних тварин

Харчові добавки - найрізноманітніші природні сполуки або ж хімічні речовини [187], які, як правило, самотійно не вживаються [188], але в обмежених кількостях навмисно додаються до складу продуктів харчування [13] (в процесі виготовлення, упаковки, транспортування або зберігання) для надання їм певних бажаних властивостей [187, 189]. Використання в продукті харчових добавок дозволяється в тому випадку, якщо за наявними науковими даними їх вико-

ристання не становить небезпеки для здоров'я споживача, воно технологічно обґрунтоване і не вводить споживача в оману [189, 190].

Застосування харчових добавок має довгу історію [191]. З доісторичних часів при приготуванні їжі люди використовували трави, поварену сіль, оцет, перець та інші прянощі. З другої половини XX століття, використання добавок в харчовій промисловості стало носити системний характер.

За походженням харчові добавки можна розділити на натуральні (рослинного, тваринного або мінерального походження) і синтетичні [189]. Натуральні добавки [192] - це виділені з продуктів харчування речовини, наприклад, агар-агар (E 406) і карагенан (E 407) отримують з морських водоростей, пектин (E 440) з фруктів і т.д. Синтетичні добавки бувають двох типів [193]: синтезовані речовини, що зустрічаються і в натуральних продуктах харчування, наприклад, аскорбінова кислота (E 300); та штучні речовини, які не мають природних аналогів, наприклад антиоксидант - бутилгідроксіанізол (E 320). Існують, також недозволені харчові добавки - речовини, що не пройшли відповідного випробування. Використання окремих добавок може бути дозволено в одній країні, але заборонено в іншій [13, 194, 195, 196, 197].

Найчастіше вважають, що харчові добавки можуть спровокувати алергічні реакції [8], напади бронхіальної астми, розвиток розладів шлунково-кишкового тракту [9]. У засобах масової інформації періодично з'являються повідомлення, що, окремі харчові добавки викликають ракові пухлини, алергію, та інші неприємні наслідки [15]. Але при цьому потрібно розуміти, що вплив будь-якої хімічної речовини на організм людини, крім іншого, залежить від індивідуальних особливостей, від кількості речовини, та тривалості контакту [14].

Проведені дослідження свідчать, що більшість харчових добавок можна вважати цілком безпечними. Нешкідливість харчових добавок визначається на основі широких порівняльних досліджень, і використання харчових добавок заборонено, якщо вони не пройшли відповідну перевірку і не отримали схвалення відповідних органів [191, 197]. Згодом, у міру розвитку аналітичних методів, появи нових токсикологічних чи інших даних, державні нормативи мо-

жуть переглядатися [13, 198], і добавки, які раніше вважалися нешкідливими, з часом, можуть бути визнані небезпечними. Крім того, добавки, нешкідливі для однієї людини, можуть мати протилежну дію на іншу, тому рекомендується по можливості обмежити вживання харчових добавок дітям, літнім людям, алергікам [14].

Так, досить поширена харчова добавка E124 - понсо 4R (з франц. «квітка маку»; англ.: Ponceau 4R) - синтетичний азо-барвник відомий під більш ніж 100 синонімами, застосовується для забарвлення харчових продуктів з 1910 року, і дозволяє підфарбовувати різні напої і продукти в яскраво-червоний колір [199]. Стійкий до світла, тепла та кислоти, але тьмяніє в присутності аскорбінової кислоти. Має складну формулу $C_{20}H_{11}N_2Na_3O_{10}S_3$ і хімічну назву - 1-(4-сульфо-1-нафтилазо)-2-нафтол-6,8-дисульфонова кислота, тринатрієва сіль [194, 196, 197]. E124 широко використовується країнах в Європи, Азії, але не був схвалений у США для споживання людьми [199]. За деякими даними, натрієві солі, які входять до складу E124 є небезпечними канцерогенами і можуть призводити до утворення злоякісних пухлин [196, 197]. Натомість досі немає переконливих доказів канцерогенності, гепато- та нейротоксичності, даної добавки, за умов викориснування останньої у рекомендованих дозах. В окремих дослідженнях описано розвиток нефрозу і нефрокальцинозу, як наслідок надмірного вживання Ponceau 4R (E124) [195]. Починаючи з 1970-х років у науковій літературі періодично з'являються дані, щодо негативного впливу харчових барвників на розвиток дітей, асоціації добавки з синдромом дефіциту уваги і гіперактивності дітей (СДУГ; Attention deficit hyperactivity disorder, ADHD) [195, 196, 197]. Останнє стало підґрунтям до включення в окремих країнах, барвника понсо 4R (E124) в список заборонених речовин [8, 195, 199].

Дослідження, які були проведені в університеті Саутгемптона (Великобританія), щодо хронічного і гострого впливу штучних фарб і консервантів на поведінку понад 130 дітей (суміш включала консервант бензоат натрію та барвники, в тому числі і Понсо 4R) показали, що суміші подібного складу можуть впливати на поведінкові реакції дітей. Натомість, результати вважалися непе-

реконливими, оскільки негативні наслідки констатувалися лише батьками та не були підтверджені клінічно. Комітет FSA (Food Standards Agency - Агентство харчових стандартів уряд Сполученого Королівства Англії, Уельса та Північної Ірландії), який оцінював дослідження, також визначив, що через обмеження дослідження результати не можуть бути екстрапольовані на широкий загаль, і було рекомендовано подальше проведення досліджень [197, 200].

Незважаючи на відсутність достовірних даних щодо можливості розвитку у дітей поведінкових розладів під впливом харчових добавок, Європейське агентство з безпеки продуктів харчування (European Food Safety Authority, EFSA [201]) у вересні 2009 прийняло постанову про зниження допустимої добової дози (acceptable daily intake, ADI) E124 для людини від 4 мг/кг до 0,7 мг/кг маси тіла на добу [197, 199].

Інша поширена група харчових добавок - нітрати $\text{nitrate} (\text{NO}_3)$ та нітрити $\text{nitrite} (\text{NO}_2)$ - це сполуки азоту, які містяться у багатьох продуктах, - овочах, ковбасних виробах, обробленому червоному м'ясі, беконі, копченій та солоній рибі, консервах, твердих сирах [202, 203]. Безпосередньо нітрати відносно нешкідливі, натомість накопичення в організмі значної кількості нітритів, у які вони перетворюються під час травлення, може призвести до розвитку анемії, збільшує ризик розвитку злоякісних новоутворень окремих локалізацій [203]. Зазвичай небезпечне перетворення нітратів у нітрити відбувається в шлунку, де перетворюється близько 5% нітратів. Решта нітратів перетворюються на нітрити лише в термінальних відділах кишечника, що значно зменшує їх кількість, яка засвоюється організмом, натомість даний факт може підвищувати ризик розвитку раку товстої кишки [203, 204].

Нітрити в крові взаємодіють з гемоглобіном, окислюють молекулу заліза і перетворюють її в метгемоглобін - сполуку, яка не переносить кисень [205]. Це потенційно небезпечний для життя стан, при якому спостерігається сильна втома, в окремих випадках - судом, задуха. Немовлята мають підвищений ризик розвитку ускладнень, пов'язаних із прийомом нітратів та нітритів через більш високий рівень рН у шлунку, що призводить до підвищеної конверсії нітратів у

нітриту і, отже, до підвищеного ризику розвитку метгемоглобінемії [206]. Діти з отруєнням нітратами набувають синій або фіолетовий колір ("синдром синього немовляти") саме через брак кисню, ціаноз [205].

Серед дорослого населення описані випадки самогубства шляхом вживання кількох грам E250. Орієнтовна летальна доза нітриту натрію для дорослих становить приблизно 2,6 г [205].

E250 (нітрит натрію (натрій азотистокислий) NaNO_2 - сіль натрія і азотистої кислоти) є консервантом і фіксатором забарвлення [203]. Очищений нітрит натрію являє собою білий або злегка жовтуватий кристалічний порошок, який добре розчинюється у воді [202]. На повітрі повільно доокислюється до нітрату натрію NaNO_3 .

Хоча нітрит натрію і є токсичною речовиною, в тому числі і для ссавців, E250 через антимікробні властивості зазвичай використовують, як консервант в м'ясній промисловості, оскільки він перешкоджає розвитку набагато більш токсичних бактерій *Clostridium botulinum*, які виробляють ботулотоксин [203, 205]. Для копчених ковбас норма вмісту нітриту зазвичай встановлена вища, ніж для варених, так як вважається що їх вживають у значно меншій кількості. У процесі додавання до м'яса E250 вступає у взаємодію з міоглобіном, утворюючи нітроміоглобін, який і надає м'ясним продуктам привабливий рожево-червоний колір [14, 190, 204].

E250 вважається нешкідливим, якщо його споживання з їжею за добу не перевищує 0,2 мг/кг [202]. Нітрит натрію також використовується в медицині і ветеринарії як бронхолітик, спазмолітик, а також як антидот при отруєнні ціанідами. Нітрит натрію має судинорозширювальну дію, викликаючи розслаблення гладкої мускулатури артеріальних судин [196, 197, 204].

Вживання продуктів харчування з добавкою E250 викликає спрагу, яка в свою чергу, за певних обставин, може привести до надлишкового накопичення рідини в організмі, що вкрай не бажано при хронічних захворюваннях окремих внутрішніх органів. Нітриту натрію та інші нітриту самі по собі не вважаються канцерогенами, але під час термічної обробки продуктів, які містять E250, ніт-

рит натрію вступає у реакцію з амінокислотами внаслідок чого екзогенно утворюються нітрозаміни - похідні аміаку, які виступають як речовини, здатні привести до розвитку непластичних захворювань шлунка, кишечника або легенів [14, 195, 203, 204]. Вказане свідчить про потенційну небезпечність термічно оброблених продуктів з нітритом натрію, хоча доведене навіть ендогенне утворення нітрозамінів [203]. Натомість, вживання антиоксидантів, (вітаміну С, шпинату) зменшує утворення нітрозамінів [203, 204].

Глутамінова кислота є в організмі у вільному стані та у складі білків і пептидів, відноситься до умовно незамінних амінокислот. Глутамінова кислота ідентифікована в 1866 році німецьким хіміком Карлом Хайнріхом Ріттхаузенем, а в 1907 року біохімік Токійського імперського університету Ікеда Кікунае вперше ізолював хімічно чистий глутамат натрію в якості смакової речовини [207], та вивчив властивості глутаматних солей (глутамат натрію E621, глутамат калію E622, діглутамат кальцію E623, глутамат амонію E624, глутамат магнію E625) [208, 209]. З перерахованих сполук глутамат натрію E621 був найбільш розчинним, найсмачнішим та найпростішим для кристалізації, і надавав їжі смак «умамі» який є одним із п'яти основних смаків [207]. E621 чи MSG (monosodium glutamate, мононатрієва сіль глютамінової кислоти) - білий кристалічний порошок практично без запаху, майже нерозчинний в етанолі або ефірі, що не руйнується під час термічної обробки, і як підсилювач смаку врівноважує, змішує і округляє сприйняття інших смаків [194, 196, 197, 208]. Присутність в їжі вільного глутамату надає їй так званий «м'ясний» смак, що вказує на дію вже в ротовій порожнині [209, 210]. В повній же мірі глутамат всмоктується в кишечнику [209]. Згідно загальнодоступних Інтернет-джерел, в теперішній час щорічне споживання E621 на планеті досягло 200 000 тон. Дедалі частіше виробники харчових продуктів звичайну кухонну сіль заміняють сумішшю з E621. Згідно проведених досліджень встановлено, що людина не може відрізнити доданий MSG від природного глутамату. Однак тривале споживання E621 змішаного з високим вмістом ліпідів фаст-фуду призводить до дисліпідемії, розвитку неалкогольної жирової хвороби печінки [10].

В сучасній літературі не існує доведених фактів, однозначно підтверджуючих негативний вплив звичайних концентрацій E621, що застосовуються у харчовій промисловості, на організм людини. Так, середня летальна доза (LD50) E621 становить 15-18 г/кг маси тіла у щурів і мишей відповідно, а LD50 хлориду натрію (солі) - 3г/кг у щурів [211]. Враховуючи результати проведених досліджень, слід вважати, що для людини разова летальна доза глутамату становить понад кілограм [211, 212], а допустиме добове споживання - 30 мг/кг маси тіла [10, 209]. Натомість, зустрічаються данні, що великі дози E621 можуть викликати головний біль і інші почуття дискомфорту, що в літературі отримали назву як «китайський ресторанный синдром», але на думку інших вчених, доказова база в таких дослідженнях недостатня [209, 211, 212, 213]. Неоднозначні результати були отримані і при вивченні ролі E621 в розвитку ожиріння [10]. Так, з одного боку глутамат натрію, як підсилювач смаку сприяє переїданню, та збільшує ймовірність розвитку надлишкової ваги [14, 197, 211, 212, 213]. Проте інші широкомасштабні дослідження показали відсутність достовірного зв'язку між вживанням глутамату натрію і наявності надмірної ваги [197, 212, 213, 214].

В експерименті, після годування білих щурів їжею з 20% вмістом глутамату натрію, Хіросі Огура описав втрату зору і витончення сітківки ока лабораторних тварин, При цьому, дослідник виявив накопичення глутамату натрію у внутрішньо-очній рідині піддослідних тварин, що надало експериментальне підґрунтя для пояснення етіопатогенезу розвитку глаукоми з нормальним внутрішньо-очним тиском, яка доволі поширена в країнах Східної Азії [215]. Натомість результати інших досліджень, які були виконані за ініціативою Міжнародної служби глутаматної інформації (International Glutamate Information Service), дозволили взяти під сумнів правомірність екстраполяції даних експерименту щодо людини [214].

Зустрічаються припущення, що при тривалому вживанні E621, можлива поступова втрата смакових відчуттів через поступову атрофію смакових рецепторів [210]. Відповідно інших тверджень - значні концентрації E621 чинять ге-

патотоксичну [216] та нефротоксичну дії, а також можуть викликати ендокринні розлади, пошкодження клітин мозку, та патологічні стани, такі як бічний аміотрофічний склероз, хвороба Гентінгтона, хвороба Паркінсона, хвороба Альцгеймера, шизофренія, тривога, депресія тощо [10].

Значна частина харчових добавок будь-якої природи виводиться з організму після процесів окислення, відновлення, гідролізу і кон'югації, що протікають переважно в печінці, в зв'язку з чим, печінка є одним з основних органів, що страждають за умов потрапляння до організму значної кількості харчових добавок або їх комбінацій [10, 14, 195, 217, 218]. Крім того, слід розуміти, що можлива несприятлива дія харчових добавок на центральну нервову систему [219] може мати як прямий так і опосередкований механізм, оскільки при умові вираженого ураження печінки, різні токсини можуть накопичуватися в крові і призводити до печінкової енцефалопатії.

Окремі ж добавки мають здатність до біоаккумуляції в печінці, що може привести до запальних чи гіперпластичних змін і стати фактором розвитку первинного злоякісного новоутворення печінки [195]. Вважається, що харчові добавки і трав'яні засоби (народної медицини) є важливим етіологічним фактором розвитку гепатиту, особливо в азіатських країнах, зокрема у Південній Кореї [220].

Резюме до Розділу 1

Отже, наведений огляд даних літератури, що відображають сучасний стан питань про будову та функцію печінки свідчить про те, що зазначене питання вивчене досить ґрунтовно. Значна увага в сучасній науковій літературі також приділена вивченню питань морфологічних змін печінки, які виникають у відповідь на потрапляння в організм різноманітних патогенних чинників.

В той же час, результати досліджень щодо впливу окремих харчових добавок (або їх комбінацій) на окремі структурні компоненти печінки в сучасній літературі висвітлені недостатньо, та в окремих випадках мають неоднозначний, суперечливий характер.

Проте, детального вивчення зазначене питання заслуговує у зв'язку з тим,

що печінка, через систему ворітної вени першою отримує токсичні речовини, що всмоктується в травному тракті і саме спроможність її до знешкодження різноманітних токсинів, які містяться в крові обумовлює ступінь опосередкованого негативного впливу останніх на окремі органи та системи.

Також потрібно брати до уваги, що в харчовій промисловості постійно відбувається створення нових комбінацій харчових добавок, синергетична дія яких на окремі органи, та організм в цілому, з урахуванням індивідуальних особливостей, наявності фонові патології, потребує ґрунтовних експериментальних та клінічних досліджень.

Таким чином, з огляду на вищевикладене, дослідження комбінованого впливу харчових добавок на морфо-функціональні особливості печінки слід вважати актуальним, та таким, що відповідає сучасним потребам як теоретичної, так і клінічної медицини.

Наведені у розділі данні опубліковані:

1. Мустафіна ГМ, Старченко ІІ, Кока ВМ, Лукачіна ЄІ. Сучасні погляди на функціональну морфологію та репаративні властивості печінки. Вісник проблем біології і медицини. 2020;2(156):43–48. doi:10.29254/2077-4214-2020-2-156-43-48 (Особистий внесок: брала участь в опрацюванні даних, написанні статті).

2. Мустафіна ГМ, Старченко ІІ, Кока ВМ, Лукачіна ЄІ, Черняк ВВ. Сучасні уявлення про вплив окремих харчових добавок на організм людини. Актуальні проблеми сучасної медицини: Вісник української медичної стоматологічної академії, 21(1):194-198. doi: 10.31718/2077-1096.21.1.194 (Особистий внесок: опрацювання літературних джерел, участь в обговоренні, написання статті).

3. Мустафіна ГМ, Старченко ІІ. Дія окремих харчових добавок на організм людини. Концепція сучасної фармації та медицини: розвиток біохімії, біотехнологій та біомедичної інженерії : матеріали міжнар. наук. конф., м. Полтава, 23 квітня 2021 р. – Полтава, 2021. – С. 43–45 (Особистий внесок: опрацювання літературних джерел, участь в обговоренні, написання тез).

РОЗДІЛ 2

МАТЕРІАЛИ ТА МЕТОДИ ДОСЛІДЖЕННЯ

2.1. Загальна характеристика досліджуваного матеріалу та дизайну експерименту

Робота виконана на кафедрі патологічної анатомії та судової медицини та на базі експериментально-біологічної клініки Полтавського державного медичного університету МОЗ України.

Комісія з питань біомедичної етики Української медичної стоматологічної академії у складі, затвердженому ректором (наказ № 391 від 01.11.2017 р.), на своєму засіданні (протокол № 172 від 27.03.2019 р.) розглянула матеріали по виконанню роботи і постановила: надати дозвіл на проведення наукових досліджень, так як вони відповідають морально-етичним нормам і основним положенням Закону України «Про захист тварин від жорстокого поводження» та відповідним законодавчим документам України.

Всі етапи дослідження проводились згідно до Правил гуманного поводження з тваринами відповідно вимог Гельсінської декларації Всесвітньої медичної асоціації [221], згідно із загально етичними принципами роботи з піддослідними тваринами, які були затверджені Національним конгресом з біоетики [222], враховуючи статті Європейської конвенції про захист домашніх тварин [223], та відповідно до норм Закону України № 3447-IV «Про захист тварин від жорстокого поводження» [218].

Експериментальна частина дослідження виконана на 60 безпорідних білих щурах обох статей з масою ($204 \pm 0,67$) г. Перед початком експерименту проводилось, вибірка піддослідних тварин з урахуванням ваги, віку, стану хутра, психомоторної активності, після чого здійснювалося формування контрольної та експериментальних груп.

Тварини упродовж експерименту утримувались в експериментально-біологічній клініці (віварії) в стандартизованих контрольованих умовах при сталих показниках температури ($22,0 \pm 2,0$)°C, вологості ($55,0 \pm 5,0$)% і світло-

вого періоду (12-годинний цикл світло/темрява); за піддослідними тваринами здійснювався належний догляд, було забезпечено постійний доступ до води, тварини отримували стандартизований гранульований корм.

Відповідно до завдань дослідження всі тварини були розділені на 6 груп (таб. 2.1).

№ гру-пи	Характеристика групи	кіль-ть тварин
1	Контрольна група (інтактні тварини)	10
2	Вживання комплексу харчових добавок протягом 1 тижня	10
3	Вживання комплексу харчових добавок протягом 4 тижнів	10
4	Вживання комплексу харчових добавок протягом 8 тижнів	10
5	Вживання комплексу харчових добавок протягом 12 тижнів	10
6	Вживання комплексу харчових добавок протягом 16 тижнів	10

Таблиця 2.1 Розподіл експериментальних тварин по групах.

Тварини експериментальних груп (за умов безперешкодного доступу до питної води) отримували в щоденний раціон додавання комплексу харчових добавок у складі: нітриту натрію (0,6 мг/кг), глутамату натрію (20 мг/кг), понсо 4R (5 мг/кг). Зазначені речовини вводили перорально в 0,5 мл дистильованої води 1 раз на добу.

Слід зазначити, що доза харчових добавок, яку отримували піддослідні тварини протягом експерименту, була вдвічі меншою за допустиму норму у харчових продуктах [194].

Перед виведенням тварин з експерименту проводили тест «відкрите поле», з визначенням показників поведінки щурів за загальноприйнятою методикою (горизонтальна активність з перетинання квадратів, вертикальна активність, підрахунок кількості болюсів) [219].

Виведення тварин з експерименту проводилось через 1, 4, 8, 12, 16 тижнів шляхом передозування тіопенталового наркозу (з розрахунку 25 мг тіопенталу натрію на 1 кг маси тварини). Безпосередньо після евтаназії проводили розтин черевної порожнини тварин по нижнє-серединній лінії, з наступним вилучен-

ням печінки. В подальшому проводили візуальне оцінювання стану печінки та визначали розміри та масу останньої (рис. 2.1).

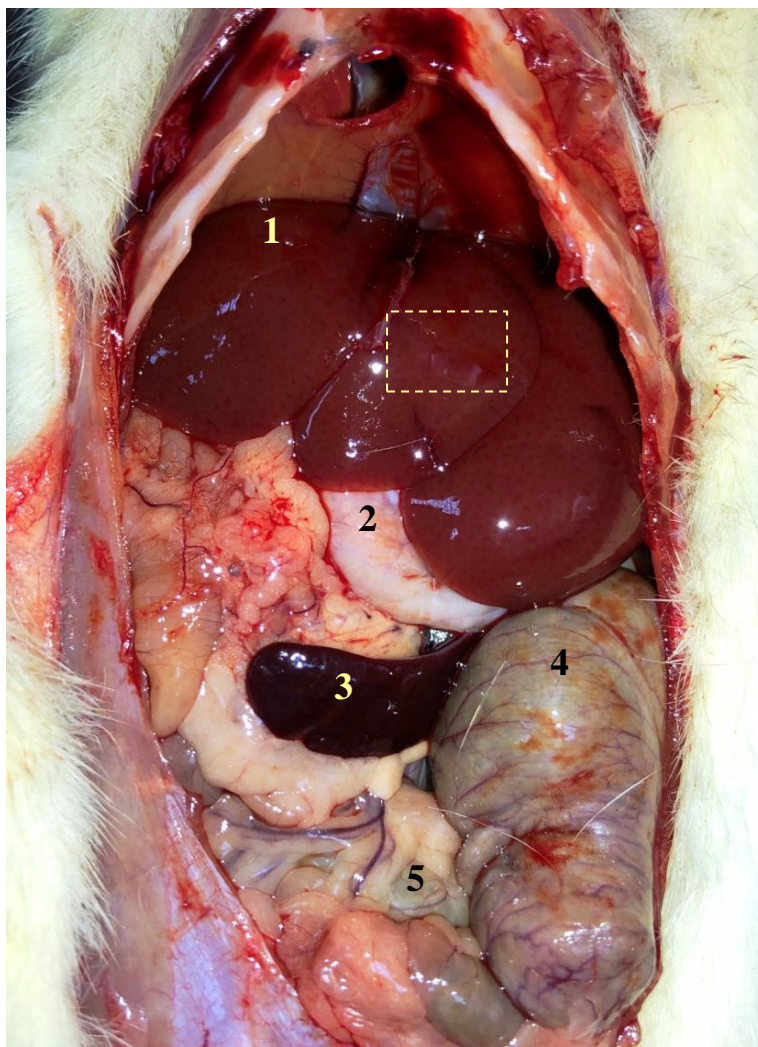


Рис.2.1. Органи черевної порожнини білого щура.

1 – печінка; 2 – шлунок; 3 – селезінка; 4 – товста кишка; 5 – тонка кишка; прямокутником позначена ділянка печінки, з якої здійснювався забір матеріалу для мікроскопічних досліджень.

Для проведення мікроскопічних досліджень лезом вирізали фрагменти паренхіми печінки розмірами 9x5x5 мм, які безпосередньо після забору фіксували в нейтральному 10% формаліні, і фрагменти розмірами 4x3x3 мм, які фіксували в 2,5% розчині глютарового альдегіду на фосфатному буфері (рН 7,4) впродовж доби при температурі 4°C.

2.2. Методи мікроскопічних досліджень

Фіксовані у 10% розчині формаліну, фрагменти паренхіми печінки після зневоднення в спиртах висхідної концентрації (70° , 80° , 90° , 100°), ущільнювали у парафіні за допомогою станції для заливки парафінових блоків «Microm». З залитих у парафінові блоки зразків на ротаційному мікротомі фірми «Leica» отримували зрізи товщиною 5-7 мкм, які в подальшому забарвлювали гематоксиліном та еозином за загальноприйнятими методикам [225, 226, 227].

З метою виявлення глікогену в цитоплазмі гепатоцитів (на базі відділення судово-медичної гістології Обласного бюро судово-медичної експертизи ДОЗ Полтавської ОДА), було проведено забарвлення гістологічних зрізів за методом Беста [227].

Фрагменти печінки, які були фіксовані у розчині глютарового альдегіду після промивання в фосфатному буфері з рН 7,4 і постфіксації в осмієвій кислоті по Millonig, зневоднювали в спиртах висхідної концентрації, починаючи з 60° до абсолютного, з наступною заміною спирту на ацетон, та просочуванням в Епон-812, з наступним їх позиціонуванням в желатинових капсулах [226], і подальшою витримкою, з метою полімеризації, в термостаті при температурі $+35^{\circ}\text{C}$, $+45^{\circ}\text{C}$, $+60^{\circ}\text{C}$ впродовж 24 годин при кожній температурі.

З отриманих у вищезазначений спосіб препаратів на ультрамікротомі УМТП-7 (№ 9-91.4 ТУ25-7401.0063-91 БАТ "SELMI" Україна), виготовляли напівтонкі зрізи, товщиною 1-2 мкм, які при $45-50^{\circ}\text{C}$ витримували в термостаті 24 години, після чого забарвлювали 0,1% розчином толуїдинового синього, 1% розчином метиленового синього, чи поліхромним методом [228].

Візуалізацію мікропрепаратів, фотографування та подальше морфометричне дослідження проводили за допомогою мікроскопу Olympus BX 41TF (№ 2A00829) виробництва OLYMPUS OPTICAL.CO. LTD made in Japan, з цифровою мікрофотонасадкою та пакетом доданих ліцензійних програм.

2.3. Методи імуногістохімічного дослідження

З метою диференціювання та візуалізації окремих клітинних компонентів нами використовувався імуногістохімічний метод із застосуванням специфічних антитіл. Виготовлення зрізів з парафінових блоків та постановку імуногістохімічних реакцій проводили на базі кафедри патологічної анатомії Сумського державного університету (завідувач кафедрою проф. Романюк А.М.).

Отримані з парафінових блоків зрізи товщиною 4-5 мкм наносили на високоадгезивні предметні скельця Super Frost (Thermo Scientific, США). Висушування скелець та матеріалу проводилось в термостаті при температурі +37°C впродовж 18 годин. Далі проводилася депарафінізація і зневоднення у ксилолі та спиртах зростаючої концентрації. На водяній бані при температурі +95-98°C виконували демаскування в середовищі цитратного буферу (pH 6,0). За допомогою системи детекції «Ultra Vision Quanto Detection Systems HRP Polymer» (Thermo scientific, США) візуалізували первинні антитіла.

Посилення імуногістохімічної реакції здійснювали у вологій камері за допомогою «Primary Antibody Amplifier Quanto» (Thermo Scientific, США) з використанням діамінобензидину як барвника, у рекомендованих виробником розведеннях (Thermo Scientific, США). Для блокування ендогенної пероксидази та неспецифічного фонового фарбування відповідно використовували «Hydrogen Peroxide Block» та «UltraVision Protein Block» (Thermo Scientific, США). З метою покращення візуалізації, після проходження імуногістохімічної реакції, здійснювалось дозабарвлення отриманих препаратів гематоксиліном Майєра.

З метою прицільного дослідження популяції Т-лімфоцитів застосовували моноклональні антитіла до CD3 (SP7) у розведенні 1:150. Дослідження клітин макрофагального походження проводилось з використанням моноклональних антитіл до білка CD68 (KP6) у розведенні 1:200.

Оцінка результатів імуногістохімічних досліджень проводилась шляхом підрахунку кількості клітин, що прореагували з відповідними антитілами, та обчислення їх відсоткової частки в стандартному полі зору мікроскопа.

2.4. Методи морфометричного аналізу

На мікропрепаратах, забарвлених гематоксиліном та еозином, визначали наступні морфометричні показники:

1. Повздовжні та поперечні метричні розміри гепатоцитів (мкм);
2. Діаметри ядер гепатоцитів та їх площа (мкм та мкм^2);
3. Загальна площа гепатоцитів та площа їх цитоплазми (мкм^2) з наступним обчисленням ядерно-цитоплазматичного співвідношення;
4. Процентне співвідношення одно- та багатоядерних гепатоцитів (%);
5. Відносну кількість гепатоцитів з дистрофічними змінами (%);
6. Відносну кількість сполучної тканини в печінці (%).

На напівтонких зрізах, нами визначалися такі параметри:

1. Питома щільність синусоїдних клітин печінки (в 1500 мкм^2);
2. Середній діаметр синусоїдних капілярів (мкм);
3. Співвідношення між клітинами фібробластичного ряду та гематогенного походження в перипортальній сполучній тканині (%).

Кількість двоядерних та дистрофічно-змінених гепатоцитів, а також співвідношення строма-паренхіма визначались шляхом накладання сітки Автанділова (з рівновіддаленими 100 крапками). Підраховувалось відсоткове співвідношення крапок що потрапляли на шукані структури.

За допомогою імуногістохімічних методів визначали співвідношення між CD3+ CD68+ в синусоїдних капілярах та перипортальній сполучній тканині.

2.5. Статистичні методи дослідження

Статистичний аналіз отриманих даних проводили з використанням методів варіаційної статистики з визначенням середніх величин по загальноприйнятим правилам [229] з використанням програмного забезпечення Microsoft Excel 2019 на базі операційної системи Windows 10.

Спочатку вибірки перевірялися на нормальність. Результати представлені як середнє арифметичне значення (M), середнє квадратичне відхилення (σ) та стандартне відхилення (Sd) для кожної вибірки, або як відсоток коливання пара-

метрів порівняно з контролем чи попередньою експериментальною групою. Отримані результати порівнювали у різних групах тварин, при цьому для визначення достовірної вірогідності й рівня значущості (p) їх відмінностей використовували t-критерій Стюдента (t), що вираховується за формулою:

$$t = \frac{|M_1 - M_2|}{\sqrt{\frac{(N_1 - 1)\sigma_1^2 + (N_2 - 1)\sigma_2^2}{N_1 + N_2 - 2} \left(\frac{1}{N_1} + \frac{1}{N_2}\right)}} \quad (2.1)$$

M_1 - M_2 — середнє арифметичне, σ_1 σ_2 — стандартне відхилення, N — розміри вибірок. Статистично значущими вважали відмінності при $p \leq 0,05$. Кількість ступенів свободи (df) розраховували за наступною формулою:

$$df = N_1 + N_2 - 2 \quad (2.2)$$

Перевірку гіпотези про відповідність середніх значень у різних вибірках проводили за допомогою критерія узгодженості Пірсона:

$$\chi^2 = \sum \frac{(fo - fe)^2}{fe} \quad (2.3)$$

Таким чином, в ході експериментального дослідження для вирішення поставлених завдань ми застосували комплексний підхід із використанням гістологічних, імуногістохімічних та морфометричних досліджень.

РОЗДІЛ 3

СТРУКТУРНО-ФУНКЦІОНАЛЬНА ХАРАКТЕРИСТИКА ПЕЧІНКИ ІНТАКТНИХ БІЛИХ ЩУРІВ

3.1 Загальна характеристика будови печінки інтактних білих щурів

Печінка білих щурів, як і у людини займає верхній поверх черевної порожнини, має дві поверхні діафрагмальну – обернену до діафрагми та черевної стінки і вісцеральну, до якої прилягають внутрішні органи черевної порожнини (рис. 3.1).

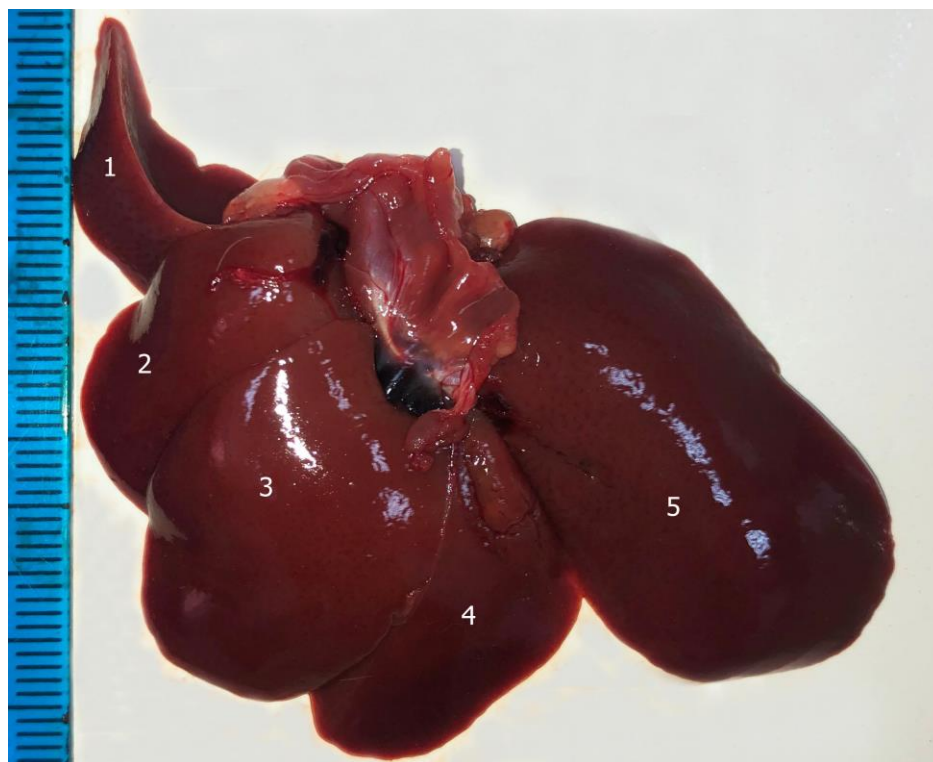


Рис. 3.1. Будова печінки інтактних білих щурів. Макропрепарат (діафрагмальна поверхня).

1 – задня права підчастка; 2 – передня права підчастка; 3 – права серединна підчастка; 4 – ліва серединна підчастка; 5 – ліва частка.

На вісцеральній поверхні також визначаються заглиблення - ворота печінки, через які в печінку входить ворітна вена, печінкова артерія, нерви, а виходять лімфатичні судини та печінкові протоки, що зливаючись утворюють жовч-

ний проток. Слід зазначити, що жовчний міхур у даного виду лабораторних тварин відсутній, що, напевне, слід вважати видовою особливістю будови біліарної системи.

Ззовні, в печінці білих щурів представляється можливим розрізнити чотири частки, які отримали назви лівої, серединної, правої та хвостатої відповідно. За рахунок глибоких борозен, які розділяють кожен з перерахованих часток утворюються підчастки (частини).

Найбільш вентральне положення займає серединна частка – найбільша, що відносно глибокою борозною на діафрагмальній поверхні розділяється на праву (більшу) та ліву підчастки (див. рис. 3.1).

Хвостата частка розташована дорсально, визначається на вісцеральній поверхні, відносно невелика, і має дві підчастки: передню та задню. Права частка поділяється на нижню передню та верхню задню частини.

Нефіксована печінка інтактних білих щурів характеризується еластичною однорідною консистенцією, гладенькою поверхнею з блискучою прозорою тонкою капсулою, рівномірним темним коричнево-червоним кольором з ледь помітним дрібним темно-крапчастим малюнком на поверхні та на розрізах, як правило, на фоні нерівномірного кровонаповнення (макроскопічно).

Середня маса печінки інтактних щурів, згідно отриманих морфометричних даних, склала $(12,09 \pm 0,13)$ г. Коефіцієнт відношення маси печінки до маси тварини $(5,91 \pm 0,06)$.

Вивчення мікропрепаратів печінки білих щурів при малих збільшеннях світлового мікроскопа дозволило виявити усі типові риси будови печінки ссавців, що, в свою чергу відноситься до залозистих паренхіматозних органів. Відповідно, у складі печінки білих щурів представляється можливим виявити стромальний та паренхіматозний компоненти. Останній, як відомо, у залозистих паренхіматозних внутрішніх органах представлений, зазвичай оформленими у специфічні структури секреторними клітинами епітеліальної природи.

В печінці білих щурів органоспецифічні клітини – гепатоцити утворювали структурно-функціональні одиниці - печінкові часточки, що кровопостача-

ються судинами з розгалуження ворітної вени, яка збирає кров від непарних органів черевної порожнини, і печінкової артерії. В тонких, ледь помітних міжчасточкових сполучнотканинних прошарках вказані судини, разом з міжчасточною жовчною протокою формували так-звану печінкову тріаду (рис. 3.2).

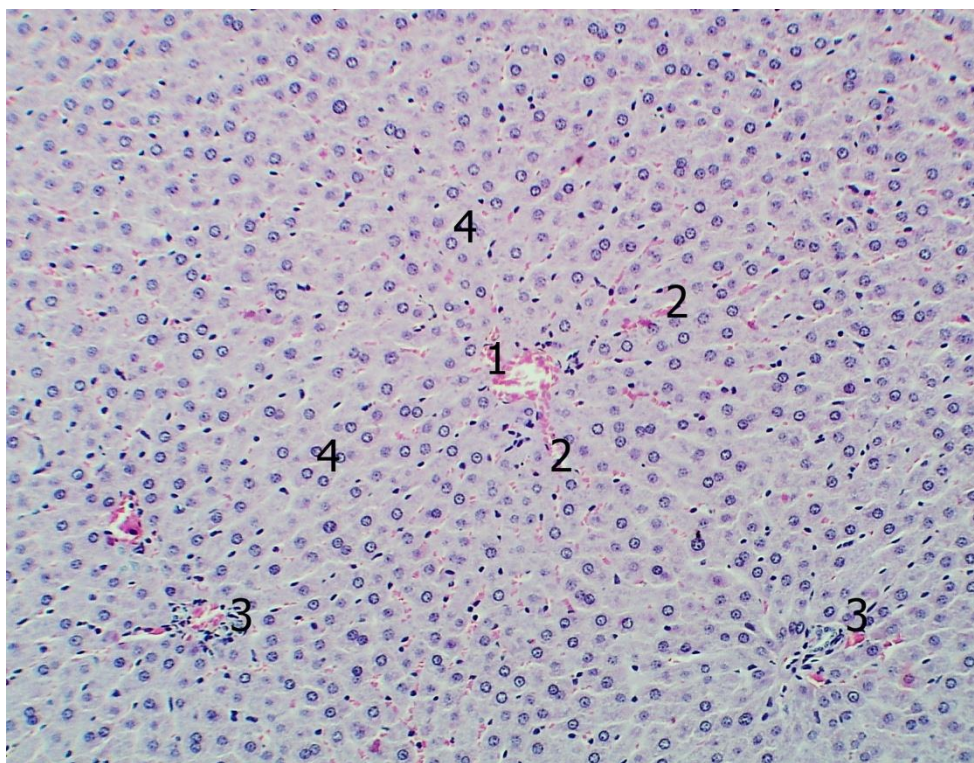


Рис. 3.2. Будова печінки інтактних білих щурів. Забарвлення гематокси-ліном та еозином. Об. $10\times$, ок. $10\times$.

1 – центральна вена; 2 – внутрішнь-часточкові синусоїдні капіляри; 3 – печінкові тріади; 4 – печінкові балки.

Відомо, що в безпосередній близькості від перерахованих утворень також знаходяться лімфатичні капіляри та пучки нервових волокон, але на класичних гістологічних препаратах визначення останніх пов'язано з певними труднощами, у зв'язку з чим для їх детального вивчення застосовують спеціальні методики.

Часточки печінки білих щурів, як і у людей, на відміну від окремих видів ссавців, не відокремлюються одна від одної помітними сполучнотканинними прошарками і відповідно не мають чітких меж. Умовно, на гістологічних пре-

паратах часточки печінки мають вигляд неправильної форми шестигранників, у геометричному центрі яких знаходиться центральна вена, а кути утворені найдрібнішими прошарками сполучної тканини з розташованими в них печінковими тріадами (див. рис. 3.2).

Вивчення будови печінкової часточки за допомогою великих збільшень світлового мікроскопа дозволяє дещо деталізувати структурну організацію останньої (рис. 3.3).

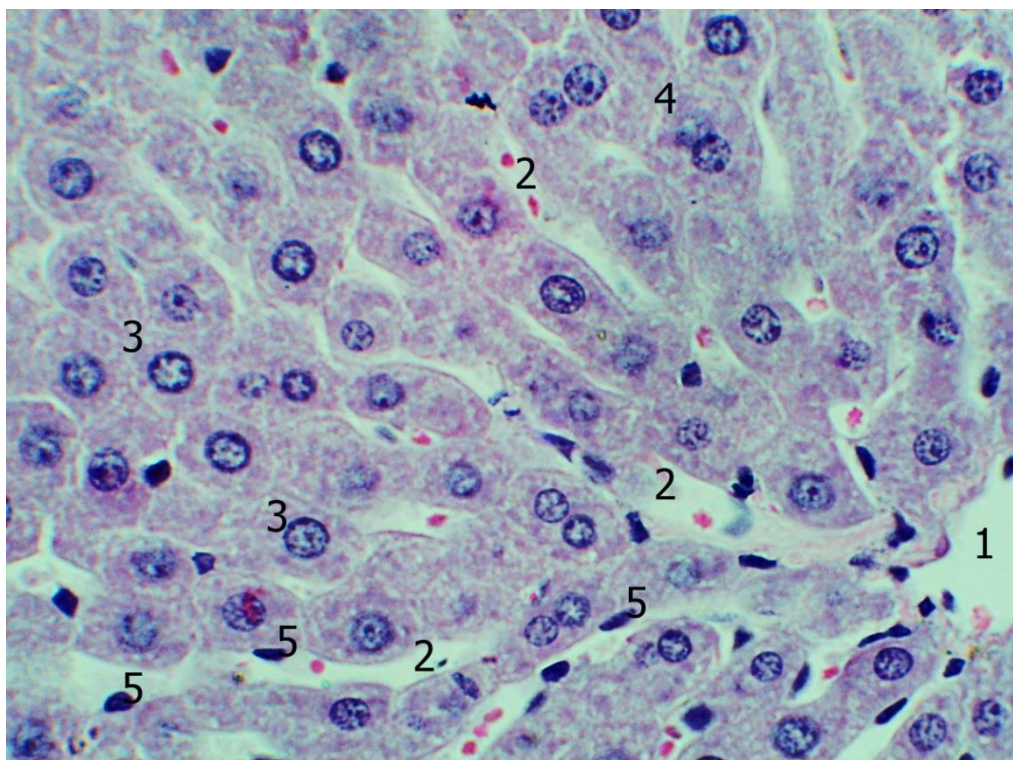


Рис. 3.3. Будова печінки інтактних білих щурів. Забарвлення гематокси-ліном та еозином. Об.40^x, ок. 10^x.

1 – центральна вена; 2 – внутрішнь-часточкові синусоїдні капіляри; 3 – одноядерні гепатоцити; 4 – двоядерні гепатоцити; 5 – клітини синусоїдних капілярів.

Так, встановлено, що від міжчасточкових артерій і вен беруть початок міжчасточкові капіляри, котрі вступають в часточку і з'єднуючись один з одним, продовжуються в синусоїдні капіляри, що розташовані між печінковими балками і впадають у центральну вену.

Кожна печінкова балка, в свою чергу, утворена двома рядами гепатоцитів і має радіальний напрямок відносно центру часточки. Між гепатоцитами, всередині балки розташовані жовчні капіляри, які впадають у жовчні проточки. Останні, в свою чергу впадають в міжчасточкові протоки, які, як було зазначено вище, є складовими печінкових триад (див. рис. 3.3).

Таким чином, гепатоцити однією своєю поверхнею (біліарною) утворюють стінку жовчного капіляра, а іншою, протилежною, звернені до внутрішньочасточкового кровоносного капіляра. Внутрішньочасточкові синусоїдні капіляри представляють собою систему каналів, розташованих між печінковими балками, які з'єднують міжчасточкові капіляри з центральною веною.

На напівтонких зрізах дворядна будова печінкових балок не завжди чітко візуалізується, що залежить, вочевидь від площини проходження зрізу по відношенню до печінкової часточки (рис. 3.4).

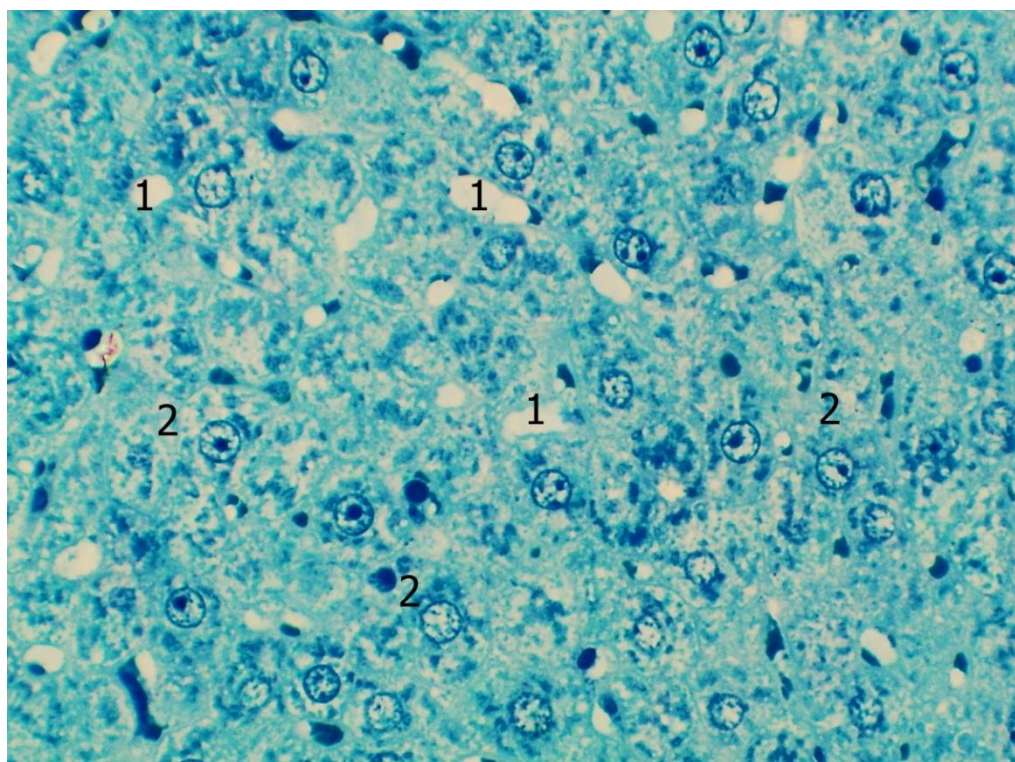


Рис. 3.4. Будова печінки інтактних білих щурів. Напівтонкий зріз. Забарвлення метиленовим синім. Об.40^x, ок. 10^x.

1 – внутрішньочасточкові синусоїдні капіляри; 2 – гепатоцити.

Таким чином, в окремих випадках, печінкова паренхіма має вигляд монолітного пласта, в якому поперечні профілі синусоїдів формують кріброзні структури (див. рис. 3.4). У той же час, при поздовжній орієнтації гістологічного зрізу відносно печінкової часточки, чітко простежується її класична будова, описана вище.

На світлооптичному рівні морфологічних досліджень простежується відсутність тісного контакту між гепатоцитами та ендотеліоцитами, що утворюють стінку синусоїдів. Між описаними клітинними елементами при максимальних збільшеннях світлового мікроскопа можна розрізнити вкрай вузький щілиноподібний простір, що отримав назву перисинусоїдального (навколосинусоїдального) простору або простору Діссе. В останньому періодично виявляються клітини, що мають витягнуту рідше зірчасту форму, будова та функціональне призначення яких буде розглянуто нами нижче.

Відомо, що в залежності від функціонального стану печінки ширина перисинусоїдальних просторів може змінюватися. В той же час, при деяких патологічних процесах у перисинусоїдальних просторах може спостерігатися утворення надмірної кількості колагену, внаслідок чого формується суцільна базальна мембрана, що відокремлює ендотеліальні клітини від гепатоцитів. Цей процес, який отримав назву «капіляризація синусоїдів», лежить в основі розвитку функціональних порушень печінки.

3.2 Морфо-функціональна характеристика клітин печінки інтактних білих щурів

На гістологічних препаратах, забарвлених гематоксиліном та еозином, більшість гепатоцитів мали чіткі контури, полігональну форму, при цьому середні їх розміри становили: поперечний ($17,42 \pm 1,11$) мкм, поздовжній ($24,79 \pm 1,67$) мкм. Ці показники були досить варіабельними і коливалися в межах: від 15,38 до 19,41 мкм поперечний, та від 21,98 до 26,46 мкм поздовжній. Середня площа гепатоцитів становила ($432,5 \pm 40,93$) мкм² (таб. 3.1).

	ширина гепатоцитів	довжина гепатоцитів	діаметр ядер	площа гепа- тоцитів	площа ядер	площа ци- топлазми	ядерно- цитопла- зматичне співвід- ношення
1	17,22	26,46	7,58	458,05	45,1	412,95	0,109
2	18,94	26,23	7,55	496,8	44,75	452,05	0,099
3	19,41	24,86	7,52	482,53	44,39	438,14	0,101
4	17,37	25,38	8,22	440,85	52,84	387,81	0,137
5	16,81	22,89	7,46	384,78	43,69	341,09	0,128
6	18,16	25,33	7,26	459,99	41,38	418,61	0,099
7	17,41	21,98	7,5	382,67	44,16	338,51	0,131
8	16,52	23,2	7,75	383,26	47,15	336,11	0,14
9	17,02	25,9	7,8	440,82	47,76	393,06	0,122
10	15,38	25,7	7,43	395,27	43,34	351,93	0,123
μ	17,42	24,79	7,61	432,502	45,46	387,026	0,1189
σ	1,11	1,67	0,25	40,93	3,06	41,03	0,01

Таб. 3.1. Метричні характеристики гепатоцитів інтактних білих щурів.

Цитоплазма печінкових клітин характеризувалася амфотильністю і в ряді випадків помірно вираженою гранулярністю, що, очевидно, обумовлено функціональним станом кожної окремої клітини. У перинуклеарній зоні мали місце незначні агрегації базотильного матеріалу, що відповідають локалізації гранулярної ендотлазматичної мережі та добре контуруються на тлі порівняно блідо забарвленої цитоплазми.

Ядра в більшості випадків мали правильну округлу, дещо рідше еліпсоподібну, форму, розташовувалися в центрі клітин і містили від одного до чотирьох ядерець. Середній діаметр ядер гепатоцитів, згідно з проведеними морфометричними дослідженнями, склав $(7,61 \pm 0,25)$ мкм, площа ядра $(45,46 \pm 3,06)$ мкм². Ядерно-цитотлазматичне співвідношення у печінкових клітинах білих щурів склало, відповідно $(0,119 \pm 0,01)$ мкм.

Слід зазначити, що переважна більшість гепатоцитів мали одне ядро, відносна кількість таких клітин становила 79,41%, відповідно 20,59% гепатоцитів містили два ядра, триядерних клітин нами виявлено не було (див. рис. 3.3).

В деяких гепатоцитах цитоплазма, на препаратах пофарбованих гематоксиліном та еозином мала сітчастий характер. Останнє, побічно свідчило про на-

явність в таких клітинах значної кількості глікогену. Таке припущення підтвердилося при фарбуванні гістологічних препаратів карміном Беста (рис.3.5).

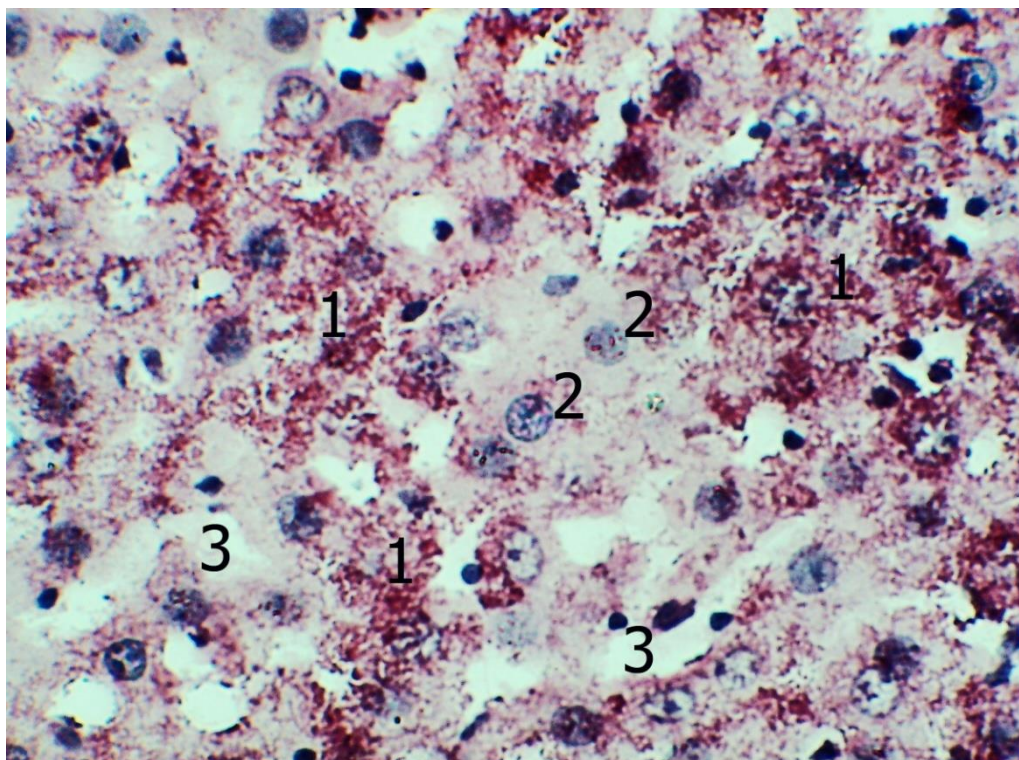


Рис. 3.5. Будова печінки інтактних білих щурів. Забарвлення карміном Беста. Об.40^x, ок. 10^x.

1 – гепатоцити із значною кількістю глікогену у цитоплазмі; 2 – гепатоцити з помірною кількістю глікогену у цитоплазмі; 3 – внутрішньо-часточкові синусоїдні капіляри.

Після проведення описаної гістохімічної реакції глікоген у вигляді яскраво-червоних дрібних гранул виявляється практично у всіх печінкових клітинах. При цьому кількість та розподіл гранул глікогену помітно відрізняється в окремих гепатоцитах. На підставі даної ознаки, останні з певною часткою ймовірності можна поділити на три типи.

Так, найбільш часто нам зустрічалися гепатоцити з помірною кількістю гранул глікогену, розподіл яких у цитоплазмі мав дифузний, відносно рівномірний характер. До другого типу відносяться печінкові клітини з нечисленними, часом поодинокими гранулами глікогену, що зустрічаються відносно рідше.

Очевидно, цитоплазма даних клітин на препаратах забарвлених гематоксиліном і еозином має більш інтенсивне забарвлення. Найбільш рідко виявлялися гепатоцити третього типу, в яких гранули глікогену займали практично всю цитоплазму і зливаючись між собою, утворювали часом досить великі неправильної форми включення (див. рис. 3.5). Подібні клітини при фарбуванні гематоксиліном та еозином, швидше за все, будуть характеризуватись слабкою інтенсивністю зафарбовування цитоплазми.

Слід також відзначити наявність закономірності у локалізації описаних вище різновидів гепатоцитів. Так, гепатоцити третього типу зазвичай розташовувалися в центрі печінкових часточок поблизу центральних вен, маючи тенденцію до групового розташування. Зазначені гепатоцити, зазвичай дослідниками визначаються як «глікогеновмісні» або «гепатоцити с переважаючою глікогеноутворюючою функцією». Гепатоцити з незначним вмістом глікогену найчастіше зустрічалися у периферичних відділах часточок. Відповідно до сучасних уявлень таким печінковим клітинам притаманна переважно жовчоутворююча функція.

Печінкові клітини з помірним вмістом гранул глікогену, займали переважно проміжні частини печінкових часточок, при цьому серед них в незначній кількості, у кластерному порядку виявлялися гепатоцити другого та третього типів. Гепатоцити з помірною кількістю глікогену, у функціональному плані, ймовірно займають проміжне положення між описаними вище типами, та в однаковій мірі приймають участь в утворенні глікогену та синтезі жовчі. В той же час необхідно мати на увазі, що функціональний стан печінкових клітин тісно пов'язаний з добовими біоритмами і режимом харчування, у зв'язку з чим відносна кількість описаних типів гепатоцитів може істотно коливатися протягом доби і у зв'язку з прийомом їжі.

Прицільне вивчення морфології печінкових клітин на напівтонких зрізах дозволяє прийти до висновку, що гепатоцити представляють собою ще більш поліморфну популяцію, що обумовлено відмінністю тинкторіальних властивостей ядра і цитоплазми. На підставі тинкторіальних властивостей цитоплазми

можна розрізнити як мінімум чотири типи гепатоцитів (рис. 3.6).

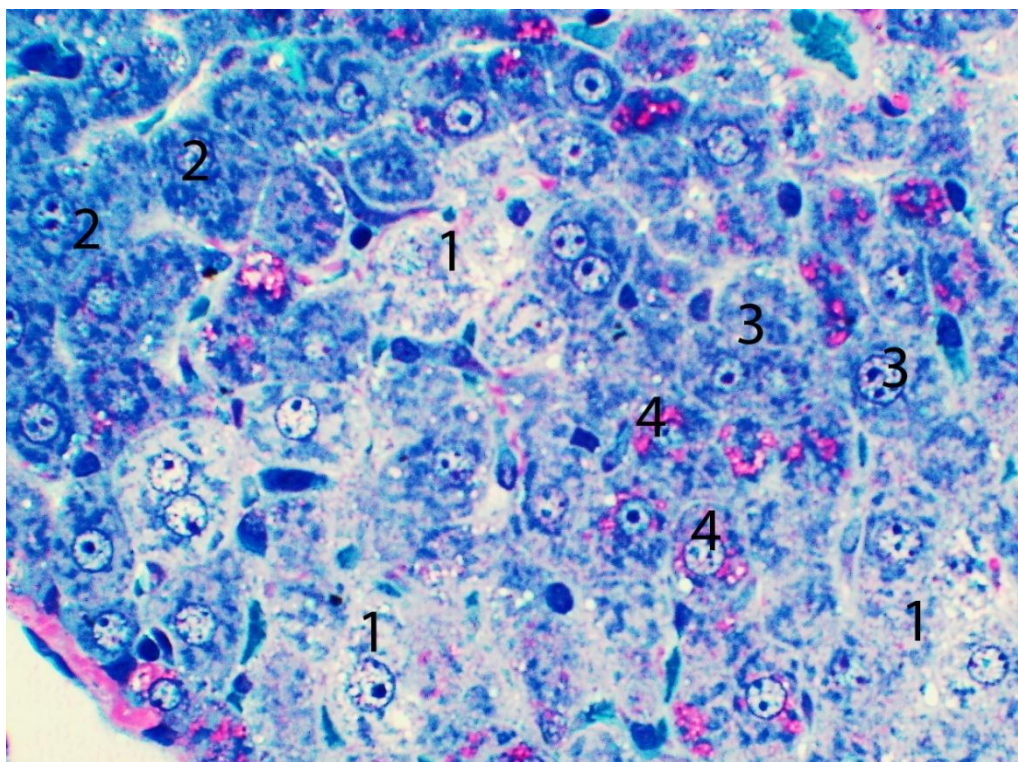


Рис. 3.6. Гепатоцити інтактних білих щурів. Напівтонкий зріз. Забарвлення поліхромним методом. Об.40^x, ок. 10^x.

1 – гепатоцити зі світлою цитоплазмою; 2 – гепатоцити з темною цитоплазмою; 3 – гепатоцити з помірно базофільною цитоплазмою; 4 – гепатоцити з фуксинофільними включеннями цитоплазми.

Так, до першого типу відносяться найбільш поширеніші гепатоцити, для яких характерна помірна базофілія цитоплазми. При цьому остання може мати як відносно рівномірне забарвлення, так і виражену глибоку структуру. Для описаних клітин частіше характерне темне ядро. До другого типу слід віднести клітини печінки зі світлою, практично «оптично порожньою» цитоплазмою. Для таких клітин частіше характерне світле ядро з ядерцем, що виразно контурується.

Описані клітини зустрічаються доволі рідко, характеризуються солітарним розташуванням, будь-якої закономірності в їх топографії відносно структур печінкової часточки виявити не представляється можливим. Гепатоцити

третього типу зустрічаються вкрай рідко, розташовуються у вигляді дрібних груп поблизу порталних трактів і характеризуються інтенсивним рівномірним забарвленням цитоплазми і темним ядром.

До четвертого типу відносяться клітини, як зі світлою, так і з інтенсивно забарвленою цитоплазмою. Основною відмінністю цих клітин слід вважати наявність у цитоплазмі червоних, фуксинофільних, глибоких включень. Кількість останніх коливається в досить широких межах, у зв'язку з чим зустрічаються гепатоцити як з поодинокими включеннями, так і з численними, що займають більшу частину цитоплазми (див. рис. 3.6). Даний тип печінкових клітин може мати як світлі, так і темні ядра. Слід зазначити, що найчастіше двоядерні клітини зустрічалися серед гепатоцитів першого та третього типів.

Ймовірно, наведена морфологічна картина гепатоцитів на напівтонких зрізах, більш детально визначає функціональний стан останніх, в порівнянні з традиційними гістологічними та гістохімічними методиками.

Крім гепатоцитів, у складі печінкових часточок визначається значна кількість клітинних елементів, гетерогенних за походженням та різнорідних за функціональним призначенням, розташованих у внутрішнь-часточкових кровоносних синусоїдних капілярах, що дозволяє, на підставі топографічної ознаки, об'єднати їх під поняттям «синусоїдальні клітини» (див. рис. 3.3).

До синусоїдальних клітин відносяться зірчасті ретикулоендотеліоцити (клітини Купфера), ендотеліальні клітини та клітини Іто (рис. 3.7).

Зірчасті ретикулоендотеліоцити мають відростчасту форму і розташовуються на ендотеліальній вистилці синусоїдів, переважно в периферичних відділах часточок, поблизу порталних трактів. Згідно з сучасними уявленнями, даний вид клітин відноситься до резидентних (органоспецифічних) макрофагів і бере активну участь у фагоцитозі імуногенів, що надходять у печінку з кров'ю по системі ворітної вени. Ендотеліальні клітини характеризуються блідою ацидофільною цитоплазмою та овальним, інтенсивно забарвленим ядром. Клітини Іто представляють собою перицити, що розташовуються між ендотеліоцитами і гепатоцитами.

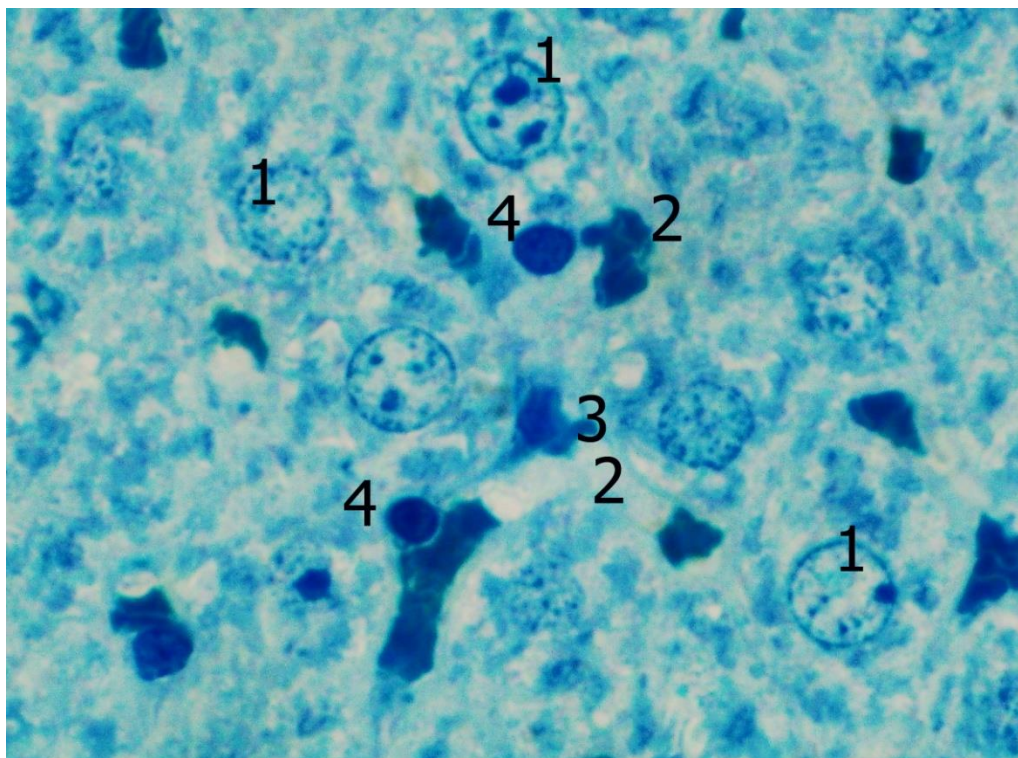


Рис. 3.7. Будова печінки білих щурів. Напівтонкий зріз. Забарвлення метиленовим синім. Об.100^x, ок. 10^x.

1 - гепатоцити; 2 – синусоїдні капіляри; 3 – ендотеліальна клітина; 4 – зірчасті ендотеліоцити.

Дані клітини характеризуються помітним поліморфізмом, і мають як витягнуту, так і зірчасту форму, що пов'язано, очевидно, з функціональним станом останніх. Слід зазначити, що диференціювання синусоїдальних клітин на зазначені вище типи на світлооптичному рівні без застосування спеціальних методів не завжди є можливим. Дещо полегшити це завдання дозволяє вивчення напівтонких зрізів при максимальних збільшеннях світлового мікроскопа. При використанні зазначеної методики зірчасті ретикулоцити розпізнаються за характерним, відносно великим, інтенсивно забарвленим ядром округлої, рідше овальної форми (див. рис. 3.7). Ці клітини найбільш численні. Ендотеліоцити та клітини Іто зустрічаються значно рідше, для останніх найчастіше характерна витягнута форма та овальне ядро. Згідно з проведеними морфометричними дослідженнями, кількість синусоїдальних клітин в печінці білих щурів становила, у середньому $(4,67 \pm 0,89)$ в 1500 мкм^2 .

Проведене імуногістохімічне дослідження із застосуванням антитіл до CD68 і CD3 свідчить, що серед синусоїдних клітин печінки інтактних тварин істотно переважають CD68⁺ клітини, на частку яких припадає 46,8%. Останні займали пристінкову локацію, в дещо більшій кількості виявлялися у периферичних відділах печінкових часточок, зрідка візуалізувалися безпосередньо у просвіті синусоїд. Очевидно, цю субпопуляцію складають зірчасті ретикулоендотеліоцити та поодинокі моноцити. CD3⁺ клітини зустрічалися в незначній кількості – 3%, частіше розташовувалися в центрі просвіту синусоїд, зазвичай солітарно і, очевидно, були представлені лімфоцитами, що знаходяться в кровотоці (рис. 3.8). 50,2% клітинних елементів печінкових синусоїд давали негативну реакцію на обидва вказані вище антитіла.

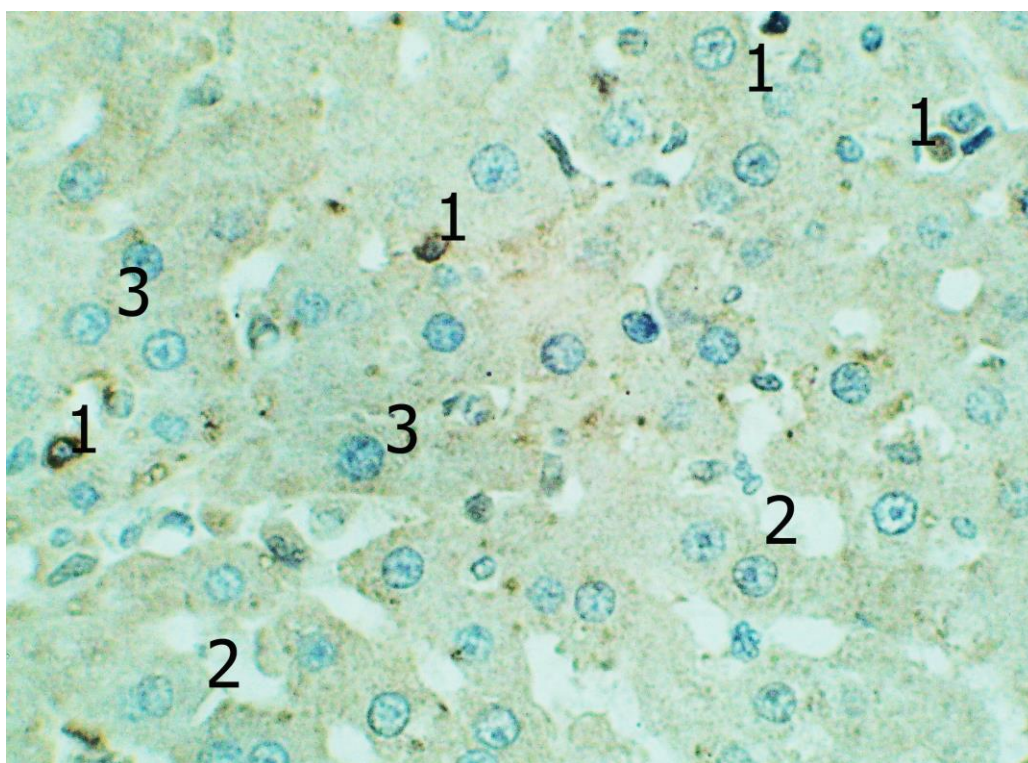


Рис. 3.8. Реакція моноклональних антитіл CD3 у печінці інтактних білих щурів. Дофарбування гематоксиліном Майєра. Об.40^x., ок. 10^x.

1 – CD3⁺ клітини у просвіті синусоїдних капілярів; 2 – синусоїдні капіляри печінки; 3 – гепатоцити.

3.3 Будова строми печінки інтактних білих щурів

Як вже було сказано раніше, у печінці білих щурів розрізняють паренхіму та строму. Строма печінки на гістологічних зрізах представлена тяжами та полями сполучної тканини, що помітно відрізняються за розмірами, і оточують внутрішньопечінкові жовчні протоки, гілки ворітної вени і гілки власної печінкової артерії. У літературі подібні сполучнотканинні утворення отримали назву «портальні тракти», «перипортальна сполучна тканина» (рис. 3.9). В більш крупних сполучнотканинних прошарках розташовуються жовчні протоки, гілки ворітної вени і гілки власної печінкової артерії більшого діаметра, у дрібніших, відповідно, меншого діаметра. Описані сполучнотканинні утворення, в тривимірному просторі сполучаються один з одним, формуючи єдину сполучнотканинну сукупність, яка є своєрідним каркасом для паренхіми печінки.

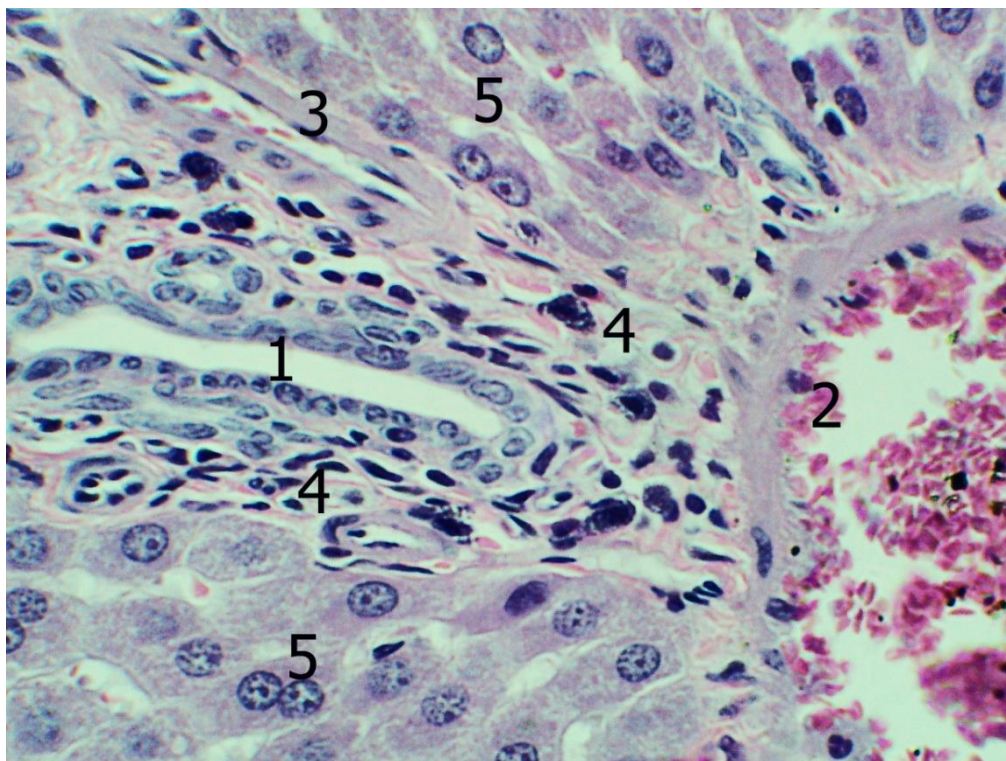


Рис. 3.9. Будова печінки інтактних білих щурів. Забарвлення гематоксином та еозином. Об.40^x, ок. 10^x.

1 – внутрішньопечінкова жовчна протока; 2 – гілка власної печінкової артерії; 3 – гілка ворітної вени; 4 – перипортальна сполучна тканина; 5 – гепатоцити.

Відповідно проведеним морфометричним дослідженням, на частку сполучної тканини в печінці білих щурів припадає $(3,25 \pm 0,40)\%$ внутрішнього обсягу, відповідно 96,75% становить паренхіма.

В перипортальній сполучній тканині нам постійно зустрічалися як клітинні елементи гематогенного походження, так і клітини фібробластичного ряду. Останні були представлені переважно зрілими фібробластами, для яких була характерна витягнута, веретеноподібна форма, базofilьна цитоплазма, світле, овальної форми ядро, з 1-2 ядерцями (рис. 3.10).

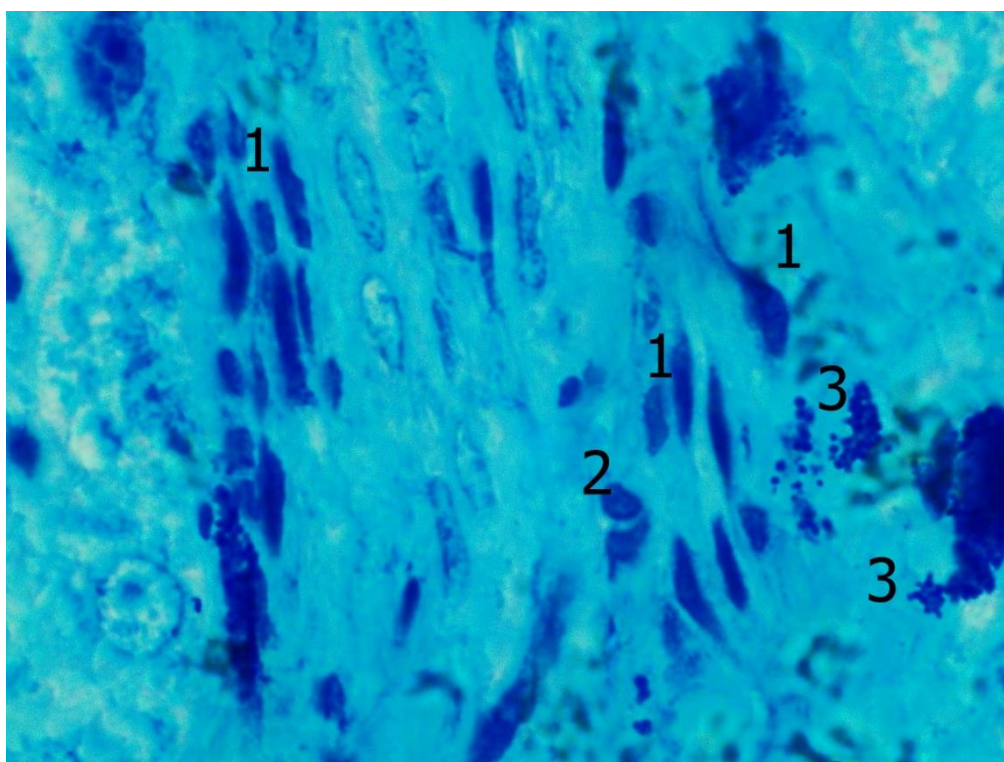


Рис. 3.10. Клітинні елементи в портальному тракті печінки інтактних білих щурів. Напівтонкий зріз. Забарвлення метиленовим синім. Об.100^x, ок. 10^x.

1 – фібробласти; 2 – лімфоцит; 3 – мастоцити із явищами дегрануляції.

Згідно з проведеними морфометричними дослідженнями, у сполучній тканині печінки інтактних тварин клітини фібробластичного ряду становили 47%, на долю клітин гематогенного походження припадало 53%.

Серед клітин гематогенного походження найчастіше були виявлені лімфоцити, рідше нам зустрічалися плазмотичні клітини, макрофаги та еозинофі-

льні лейкоцити. Як правило, клітини гематогенного походження в відносно більшій кількості зустрічалися в крупних сполучнотканинних тяжах, оточуючих судинні утворення відносно великого діаметра, в дрібних портальних трактах в дещо більшій кількості виявлялися фібробласти. Крім описаних клітинних елементів, досить часто в сполучній тканині портальних трактів, поблизу кровоносних судин, визначаються мастоцити, окремі з яких були з ознаками дегрануляції (див. рис. 3.10).

З метою більш детального диференціювання клітинних елементів гематогенного походження, локалізованих у перипортальній сполучній тканині, нами було проведено імуногістохімічне дослідження із застосуванням антитіл до CD68 та CD3 (рис. 3.11).

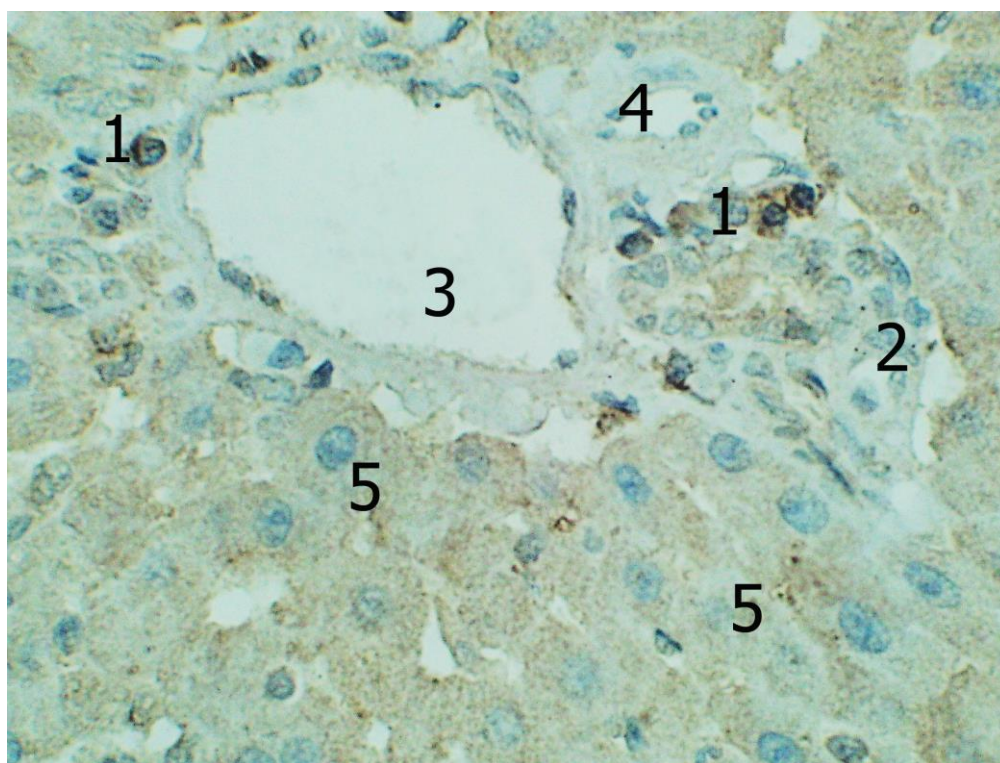


Рис. 3.11. Реакція моноклональних антитіл CD3 у печінці інтактних білих щурів. Дофарбування гематоксиліном Майєра. Об.40^х, ок. 10^х.

1 – CD3⁺ клітини у перипортальній сполучній тканині; 2 – CD3⁻ клітини в перипортальній сполучній тканині; 3 – венозна кровоносна судина; 4 – артеріальна кровоносна судина; 5 – гепатоцити.

Отримані результати свідчать, що у перипортальній сполучній тканині печінки інтактних білих щурів серед клітинних елементів гематогенного походження переважали CD3 позитивні клітини, на частку яких припадало 47,45%. Останні дещо частіше виявлялися у великих сполучнотканинних утвореннях, де вони зрідка утворювали дрібно-осередкові скупчення.

CD68 позитивні клітини характеризувалися дифузним розташуванням та становили 32,55% клітинної популяції. Решта 20% припадала на клітинні елементи, які давали негативну реакцію на обидва антитіла, і ймовірно були представлені переважно плазмоцитами, які також характеризувалися переважно дифузним розташуванням в перипортальній сполучній тканині (рис. 3.12).

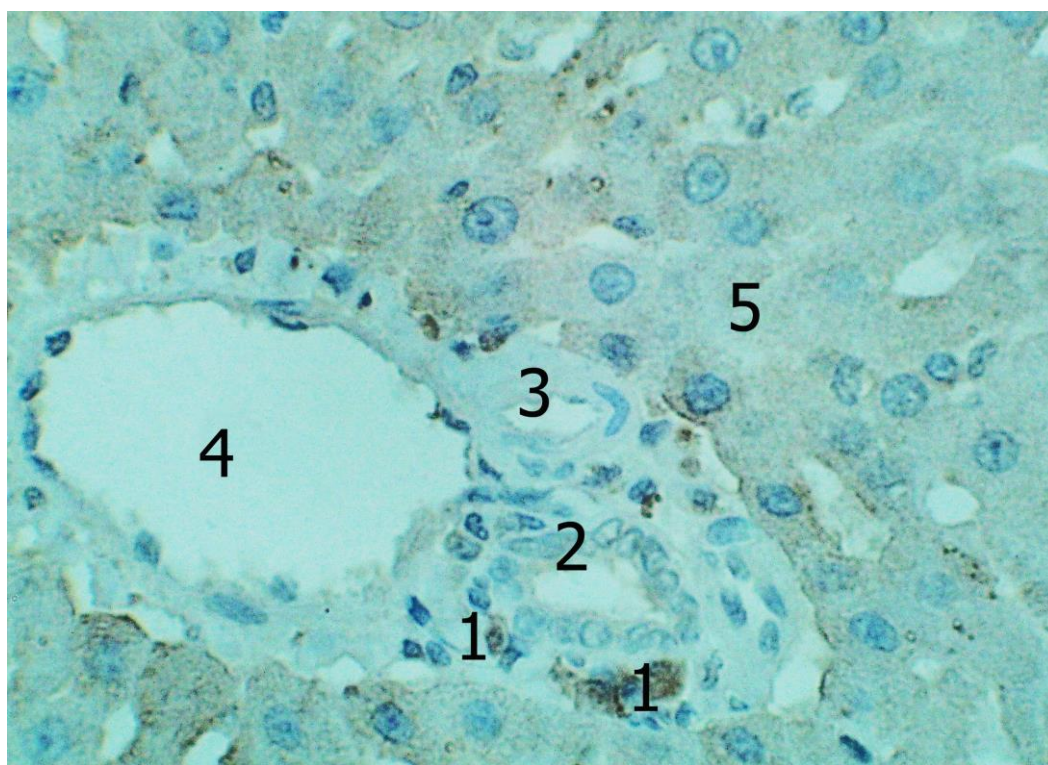


Рис. 3.12. Реакція моноклональних антитіл CD68 у печінці інтактних білих щурів. Дофарбування гематоксиліном Майєра. Об.40^x, ок. 10^x.

1 – CD68+ клітини у перипортальній сполучній тканині; 2 – жовчна протока; 3 – артеріальна кровоносна судина; 4 – венозна кровоносна судина; 5 – гепатоцити.

Резюме до Розділу 3

Результати проведених досліджень загалом підтверджують викладені у

сучасній науковій літературі уявлення про будову печінки ссавців.

Порівняння власних результатів з літературними даними також свідчать про відсутність суттєвих видових відмінностей у структурній організації печінки людини та білих щурів, на макро-мікроскопічному рівні, за винятком органометричних характеристик.

Єдиною, на нашу думку, суттєвою відмінністю у будові печінки білих щурів від печінки людини слід вважати відсутність жовчного міхура. Останній, як відомо, виконує функцію резервуару жовчі, де крім того, відбувається деяка зміна її якісного складу, у зв'язку з чим для моделювання патологічних процесів біліарної системи доцільніше використовувати інші види лабораторних тварин. Слід зазначити, що прицільне вивчення стану жовчовивідної системи в експерименті не входило у визначені нами завдання дослідження.

Таким чином, викладене вище, свідчить про правильність вибору даного виду тварин при плануванні експерименту та можливості, в подальшому, екстраполяції отриманих результатів дослідження на людину.

З іншого боку, в результаті проведених досліджень нами отримані вихідні метричні параметри окремих структурних компонентів печінки інтактних білих щурів, які будуть нам необхідні в подальшому, для інтерпретації отриманих результатів.

Наведені у розділі дані опубліковані:

1. Мустафіна ГМ, Старченко ІІ, Кока ВМ, Лукачіна ЄІ. Сучасні погляди на функціональну морфологію та репаративні властивості печінки. Вісник проблем біології і медицини. 2020;2(156):43–48. doi:10.29254/2077-4214-2020-2-156-43-48 (Особистий внесок: брала участь в опрацюванні даних, написанні статті, статистичному обробленні матеріалу).

2. Мустафіна ГМ. Структурні особливості гепатоцитів білих щурів. Актуальні проблеми сучасної медицини: Вісник української медичної стоматологічної академії. 2021;2 (74):146-150. doi: 10.31718/2077-1096.21.2.146 (Особистий внесок: брала участь в опрацюванні даних, написанні статті, статистичному обробленні матеріалу).

3. Mustafina HM, Starchenko II, Fylenko BM, Koka VM, Cherniak VV, Roiko NV, et al. Morphological features of the liver parenchyma in the experimental supplementation of ration with the food additives. *Wiad Lek.* 2022;75(6):1525-1528. doi: 10.36740/WLek202206117 (Особистий внесок: брала участь в опрацюванні даних, написанні статті, статистичному обробленні матеріалу).

4. Mustafina HM, Starchenko II, Koka VM, Fylenko BM, Roiko NV, Cherniak VV, Prylutskyi OK. Morphological features of the stromal component of the liver in experimental supplement of rations with food additives. *World of Medicine and Biology.* 2022;3(81):227–230. doi: 10.26724/2079-8334-2022-3-81-227-230 (Особистий внесок: брала участь в опрацюванні даних, написанні статті, статистичному обробленні матеріалу).

РОЗДІЛ 4

ОСОБЛИВОСТІ БУДОВИ ПЕЧІНКИ БІЛИХ ЩУРІВ ПІСЛЯ КОРОТКОЧАСНОГО КОМБІНОВАНОГО ВПЛИВУ ГЛУТАМАТУ НАТРІЮ, НІТРИТУ НАТРІЮ, ПОНСО 4R

4.1 Особливості будови печінки білих щурів після комбінованого впливу глютамату натрію, нітриту натрію та понсо 4R, протягом 1 тижня

Макроскопічно, в порівнянні з контрольною групою, печінка щурів не зазнала змін. Вивчення гістологічних препаратів, забарвлених гематоксиліном та еозином, дозволяє дійти висновку, що структурна організація печінки після введення до раціону лабораторних тварин комплексу харчових добавок протягом одного тижня також не зазнала значних змін. Паренхіма печінки зберігала типову будову і була представлена органоспецифічними клітинами печінки - гепатоцитами, що формували печінкові балки, які радіально розходяться від центру.

Крім типових гепатоцитів, морфологічна картина яких на світлооптичному рівні була докладно описана в попередньому розділі, у тварин цієї експериментальної групи періодично зустрічалися клітини печінки, що містять «оптично порожні» вакуолі. Останні мали округлу форму та дрібні розміри. Описані клітини візуалізувалися переважно в центрі печінкових часточок, в субкапсулярних відділах печінки, і мали тенденцію до групового розташування. Зрідка ядра в таких клітинах були з явищами каріопікнозу. Виявлена картина свідчить про наявність у печінкових клітинах початкових етапів розвитку жирової дистрофії.

Дещо рідше, переважно в субкапсулярних відділах печінки, нам зустрічалися гепатоцити дещо збільшені в розмірах, з нерівномірно забарвленою, дрібнокомірчастою цитоплазмою та зморщеним ядром. Подібна картина характерна для гідропічної дистрофії гепатоцитів (рис. 4.1).

Проведені морфометричні дослідження свідчать, що кількість гепатоцитів з дистрофічними змінами достовірно більша за значення контрольної групи

($3,69 \pm 0,52$)% ($p \leq 0,01$), від усієї популяції печінкових клітин. Слід зазначити, що у печінці інтактних тварин подібні клітини зустрічалися дуже рідко, їх кількість не перевищувала 1%. Також, можна вказати, що у інтактних тварин практично не виявлялися гепатоцити з явищами жирової дистрофії, і морфологічні зміни, типові для гідропічної дистрофії, в печінкових клітинах не візуалізувалися.

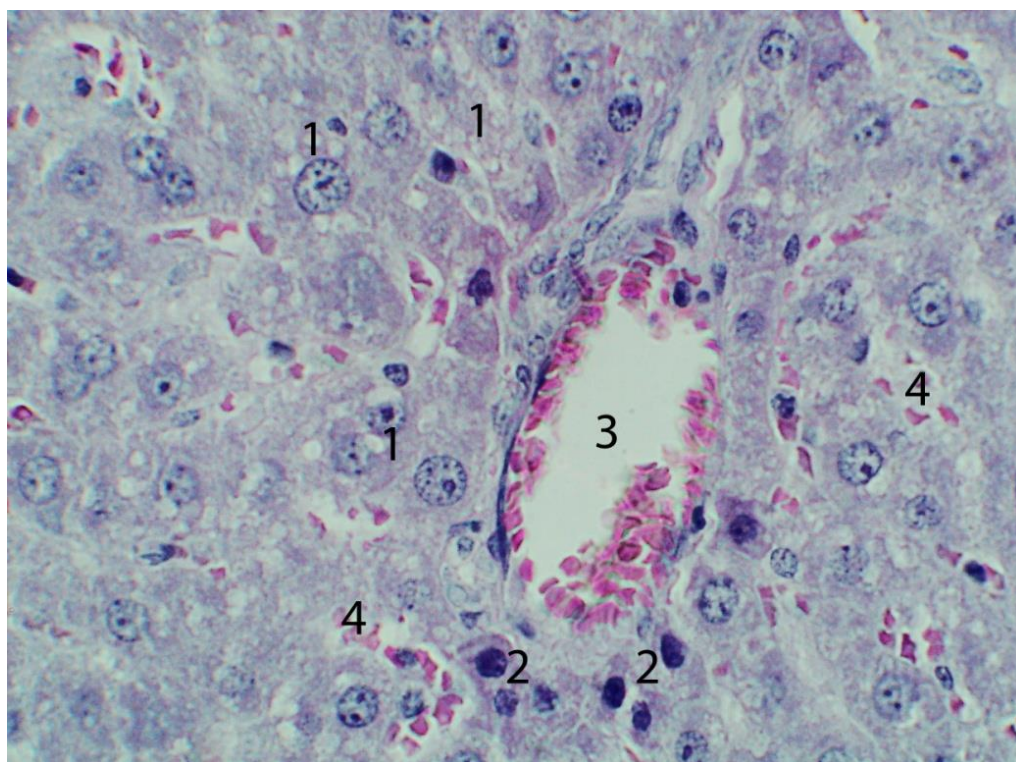


Рис. 4.1. Будова печінки білих щурів (комбінований вплив харчових добавок протягом 1 тижня). Забарвлення гематоксиліном та еозином. Об.40^x, ок. 10^x.

1 – гепатоцити з дистрофічними змінами; 2 – «темні» гепатоцити; 3 – гілка печінкової вени; 4 - печінкові синусоїди з форменими елементами крові.

Крім вищеописаних гепатоцитів з дистрофічними змінами у тварин цієї групи постійно, у невеликій кількості, зустрічалися печінкові клітини з інтенсивно-забарвленою гомогенною цитоплазмою. Подібні клітинні елементи умовно були названі нами – «темні гепатоцити». Для цих клітин, крім зазначених тинкторіальних особливостей, була характерна неправильна полігональна форма, досить варіабельні лінійні розміри, інтенсивно базофільне набрякле гомо-

генне ядро, в якому внутрішньоядерні структури візуалізувалися з труднощами. Серед «темних гепатоцитів» також виявлялися двоядерні клітини, при цьому відносна кількість темних печінкових клітин порівняно з типовими печінковими клітинами у даній субпопуляції була дещо більшою (рис. 4.1, 4.2).

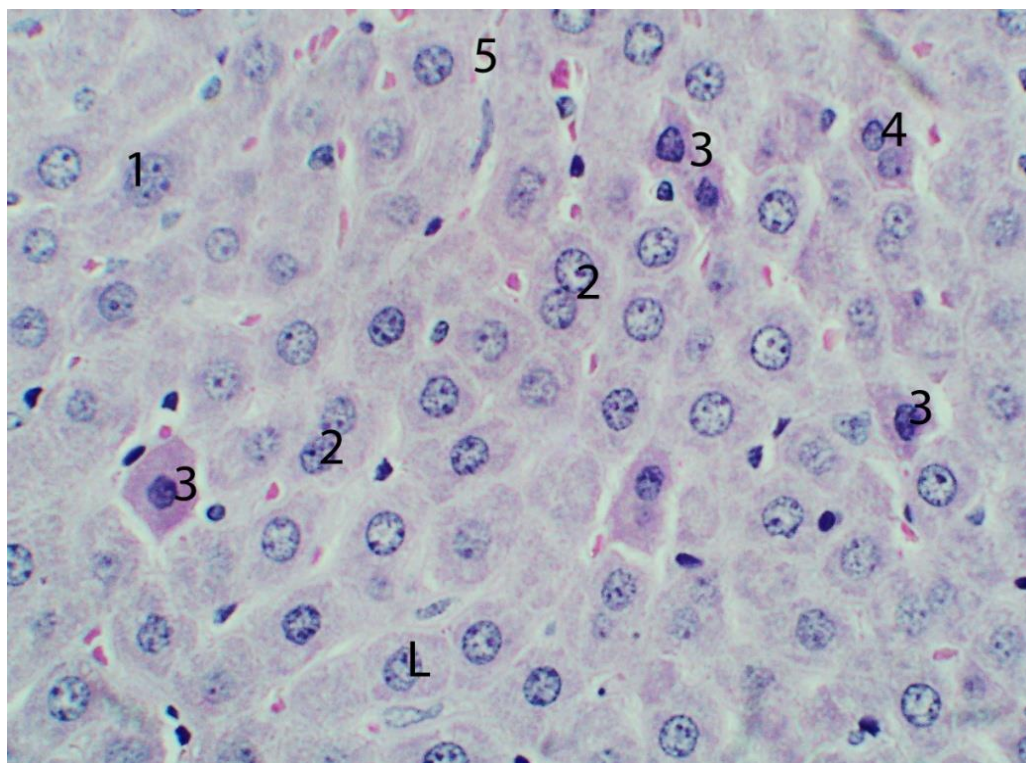


Рис. 4.2. Будова печінки білих щурів (комбінований вплив харчових добавок протягом 1 тижня). Забарвлення гематоксиліном та еозином. Об.40^х, ок. 10^х.

1 – типові гепатоцити; 2 – двоядерні гепатоцити; 3 – «темні» гепатоцити; 4 – двоядерні «темні» гепатоцити; 5 – печінкові синусоїди.

Як правило, «темні гепатоцити» не мали виразних чітких візуальних контактів із сусідніми печінковими клітинами, що формують печінкові балки. Досить часто «темні гепатоцити» мали ядра з пікнотичними змінами, що дозволило нам розглядати ці клітини як гепатоцити, що знаходяться на початкових етапах розвитку незворотних альтеративних змін. Подібні клітини виявлялися нами як у субкапсулярних так і в центральних відділах печінки та розташовувалися переважно на периферії печінкових часточок, поблизу триад.

Розмірні характеристики печінкових клітин помітно не змінилися, порівняно з інтактною групою: ширина гепатоцитів становила $(17,07 \pm 1,49)$ мкм, довжина $(24,26 \pm 2,51)$ мкм., площа відповідно $(417,5 \pm 78,19)$ мкм². При цьому значно зріс діаметр ядер гепатоцитів, що став $(8,5 \pm 0,28)$ мкм ($p \leq 0,01$). Відповідно, мала місце значна зміна ядерно-цитоплазматичного співвідношення, що у цій групі тварин становило $(0,167 \pm 0,049)$ ($p \leq 0,05$). Найбільші печінкові клітини частіше візуалізувалися в центральних відділах печінкових часточок, дрібні частіше зустрічалися на периферії.

	ширина гепатоци- тів	довжина гепатоцитів	діа- метр ядер	площа гепатоци- тів	площа ядер	площа цитопла- зми	ядерно- цитоплазма- тичне співвід- ношення
1	14,96	20,79	8,81	311,01	60,93	250,09	0,2436
2	15,09	21,04	9,01	317,49	63,73	253,76	0,2511
3	19,75	28,16	8,46	556,16	56,18	500,17	0,1123
4	17,37	25,35	8,45	440,32	56,05	384,94	0,1456
5	16,85	22,72	8,16	382,83	52,14	330,69	0,1576
6	16,65	23,42	8,56	389,94	57,52	332,42	0,173
7	17,46	26,68	8,39	465,83	55,26	410,47	0,1346
8	18,42	25,88	8,13	476,7	51,89	424,76	0,1221
9	15,6	21,75	8,76	339,3	60,24	279,06	0,2159
10	18,52	26,77	8,16	495,78	52,27	443,51	0,1179
μ	17,07	24,26	8,5	417,5	56,6	360,99	0,1674
σ	1,49	2,51	0,28	78,19	3,83	80,94	0,049

Таб. 4.1. Зведена таблиця розмірів гепатоцитів білих щурів (комбінований вплив харчових добавок протягом 1 тижня).

Як і в інтактних тварин, більшість гепатоцитів мали одне ядро, однак, відносна кількість двоядерних гепатоцитів помітно зменшилася і склала 14,53% ($p \leq 0,01$). Подібні клітини практично однаково часто зустрічалися як у субкапсулярних, так і в центральних відділах печінки, у всіх частинах печінкових часточок (див. рис. 4.2).

Вивчення напівтонких зрізів та парафінових зрізів, забарвлених карміном Беста дозволило нам виявити на гістологічних препаратах усі описані у попередньому розділі типи гепатоцитів, диференційовані нами на підставі кількості та характеру розподілу гранул глікогену у цитоплазмі.

Так, гепатоцити третього типу, що містять найбільшу кількість глікогену, були виявлені в центрі печінкових часточок, як і у інтактних тварин, проте, порівняно з останніми, їх кількість була помітно меншою. Гепатоцити, що містять незначну кількість глікогену (гепатоцити першого типу), розташовувалися на периферії часточок, поблизу печінкових триад, утворюючи групові скупчення. В помірній кількості подібні клітинні елементи зустрічалися також і в проміжних зонах печінкових часточок, де мали тенденцію до солітарного розташування. Загалом гепатоцити другого типу, що містять помірну кількість гранул глікогену, займали переважно проміжні зони печінкових часточок, кількість їх помітно не змінилася порівняно з контрольними тваринами. Слід зазначити, що описані типи гепатоцитів розташовувалися як у центральних відділах печінки, так і в субкапсулярних відділах, при цьому в центральних відділах печінкові клітини зі значним вмістом глікогену зустрічалися трохи рідше, ніж у субкапсулярних, а печінкові клітини, що містять незначну кількість глікогену, навпаки, частіше виявлялися у центральних відділах, рідше - у субкапсулярних.

Синусоїдні капіляри не мали помітних морфологічних змін порівняно з такими у інтактних тварин, але окремі з них характеризувалися нерівномірним діаметром просвіту, який був помітно меншим на периферії печінкових часточок і збільшився у напрямку до центру часточок. У середньому, за даними морфометрії, середній діаметр синусоїдних капілярів у даної групи тварин склав $(7,47 \pm 0,52)$ мкм.

Найчастіше в синусоїдних капілярах мали місце явища нерівномірного кровонаповнення. Так, у більшості спостережень в просвіті синусоїдів на периферії печінкових часточок візуалізувалися нечисленні еритроцити, кількість яких помітно зростала від периферії до центру часточок. У той же час в окремих полях зору мікроскопа синусоїдні капіляри у надмірній кількості містили формені елементи крові, в окремих випадках спостерігалися явища стазу та сладж-феномену.

Центральні вени практично у всіх випадках характеризувалися помірним повнокров'ям і незначним розширенням просвіту. Гілки печінкової артерії дрі-

бного та середнього калібрів найчастіше характеризувались помірним кровонаповненням, при цьому навколо них спостерігалися явища периваскулярного набряку.

Як і у інтактних тварин, в синусоїдах тварин описуваної експериментальної групи постійно виявлялися клітинні елементи, що об'єднуються нами в збірне поняття «клітини печінкових синусоїдів», морфологічні особливості яких і функціональне призначення обговорювалося раніше. Ендотеліальні клітини синусоїдних капілярів характеризувалися нерівномірним забарвленням цитоплазми, наявністю, в ряді випадків набряклих ядер. При цьому слід відзначити помітне розширення просторів Діссе на значних по протяжності ділянках, як в центральних, так і в субкапсулярних відділах печінки.

Проведення морфометричних досліджень свідчить про збільшення загальної кількості клітинних елементів синусоїдів, згідно з проведеними морфометричними дослідженнями середня кількість останніх склала $(5,83 \pm 1,09)$ в 1500 мкм^2 ($p \leq 0,01$). Прицільне вивчення напівтонких зрізів дозволяє зробити висновок, що збільшення популяції описаних клітинних елементів відбувається, насамперед, за рахунок зірчастих макрофагів.

Згідно з проведеними морфометричними дослідженнями, в експериментальній групі, що описується, порівняно з контролем, збільшилася загальна відносна кількість сполучної тканини, яка склала $(4,26 \pm 1,10)\%$ ($p \leq 0,05$). Цей показник зріс, насамперед за рахунок деякого збільшення в розмірах полів сполучної тканини, що оточує судинні утворення печінки середнього калібру.

При цьому безпосередньо в перипортальній сполучній тканині мало місце збільшення кількості клітинних елементів, переважно за рахунок лімфоцитів, плазмоцитів та клітинних елементів макрофагально-моноцитарного ряду. Загальна відносна кількість клітин гематогенного походження в перипортальній сполучній тканині становила 58% ($p \leq 0,05$ порівняно з контрольною групою), інші 42% ($p \leq 0,05$ порівняно з контрольною групою) припадали на клітинні елементи фібробластичного ряду, серед яких зустрічалися як юні (малоспеціалізовані), так і диференційовані (зрілі) форми фібробластів.

Останні зустрічалися дещо рідше і на парафінових зрізах характеризувалися витягнутою, веретеноподібною формою, базофільною цитоплазмою, в якій розташовується світле, овальної форми ядро, з 1-2 ядерцями. Малоспеціалізовані фібробласти були представлені доволі поліморфною клітинною популяцією, що, вочевидь, відображало етапи розвитку та диференціювання даних клітинних елементів. Так, досить часто нам зустрічалися відносно невеликі клітини округлої форми, ядро яких займало більшу частину цитоплазми. У той же час, виявлялися клітинні елементи великих розмірів, переважно овальної форми, в цитоплазмі яких також розташовувалися округлі ядра, що займали однак набагато менший об'єм внутрішньоклітинного простору (рис.4.3).

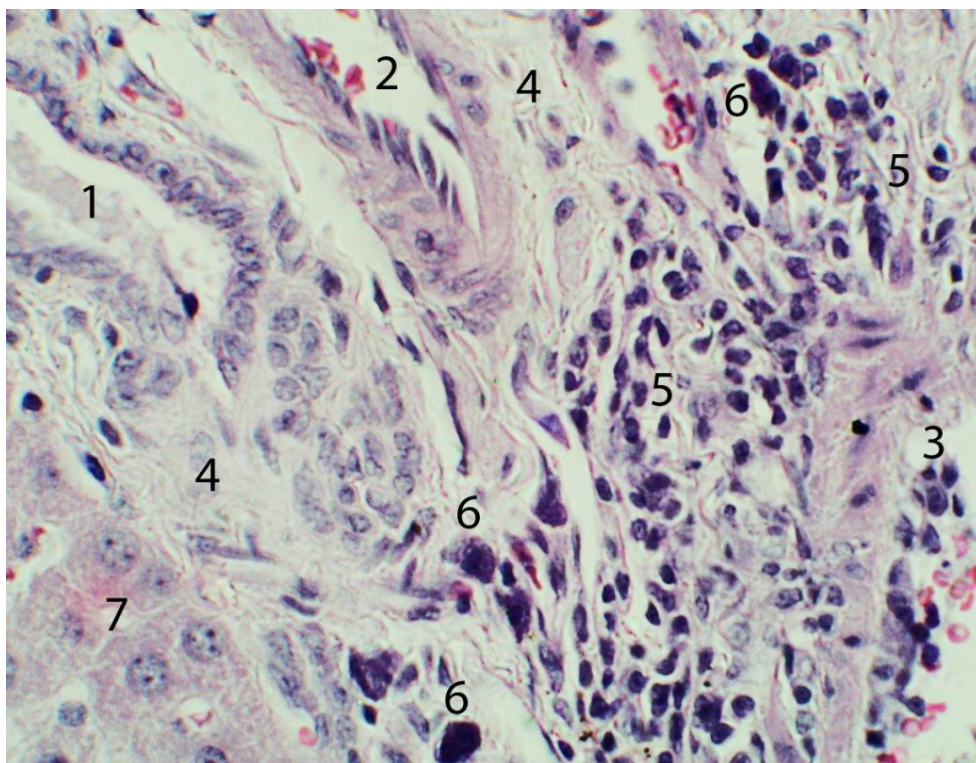


Рис. 4.3. Будова печінки білих щурів (комбінований вплив харчових добавок протягом 1 тижня). Забарвлення гематоксиліном та еозином. Об.40^x, ок. 10^x.

1 – жовчний капіляр; 2 – гілка печінкової артерії; 3 – гілка печінкової вени; 4 – перипортальна сполучна тканина; 5 – лімфо-плазмоцитарна клітинна інфільтрація; 6 – мастоцити; 7 – гепатоцити.

В окремих спостереженнях клітини макрофагально-моноцитарного ряду утворювали досить великі, добре виражені осередкові інфільтрати, що розповсюджуються за межі перипортальної сполучної тканини. Помітно частіше, ніж у інтактних тварин в навколосудинних просторах, зустрічалися мастоцити, деякі з яких мали морфологічні ознаки дегрануляції. У сполучній тканині, що оточувала більші судинні утворення печінки, домінували явища набряку, описані вище клітинні реакції, були значно менше вираженими (див рис 4.3).

Жовчні капіляри та жовчні протоки дрібного калібру характеризувались запусінням, жовч у них практично не виявлялася. Структурна організація жовчних проток середнього та великого калібру практично не відрізнялася від такої у інтактних тварин. Досить часто спостерігалися явища перидуктального набряку, навколо жовчних протоків середнього та великого діаметра, також навколо періодично зустрічалися дрібно-вогнищеві клітинні інфільтрати, що складаються переважно з лімфоцитів та плазматичних клітин.

4.2 Особливості будови печінки білих щурів після комбінованого впливу глютаму натрію, нітриту натрію та понсо 4R, протягом 4 тижнів

Як і в попередній експериментальній групі, структурна організація печінки після включення до раціону тварин комплексу харчових добавок протягом чотирьох тижнів зберігала типовий макро- та мікроскопічний вигляд. Візуально відмічалось більш світле коричневе забарвлення паренхіми з менш вираженим її червоним відтінком, в порівнянні з контрольною групою. В той же час прослідковувалась поява невиразних ділянок жовтуватого відтінку. Гістологічно більш детальне вивчення мікропрепаратів дозволяє в окремих випадках виявити не настільки виразне формування печінкових балок, за рахунок відсутності добре вираженого видимого зв'язку між окремими гепатоцитами або групами печінкових клітин (рис. 4.4).

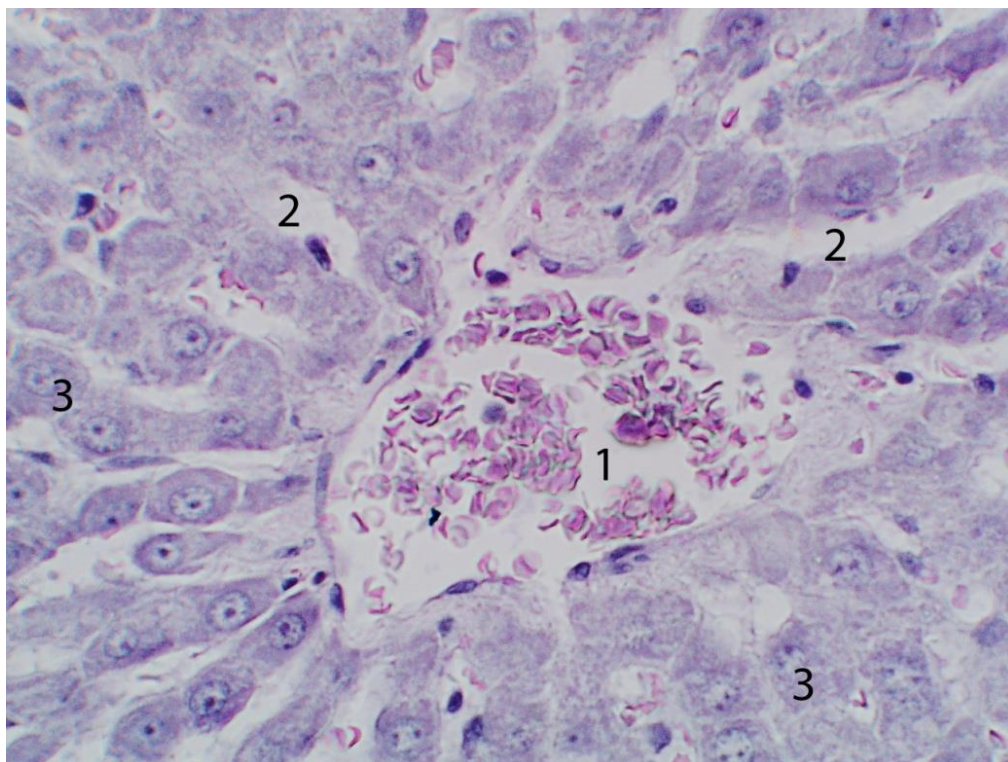


Рис. 4.4. Будова печінки білих щурів (комбінований вплив харчових добавок протягом 4х тижнів). Забарвлення гематоксиліном та еозином. Об.40^x, ок. 10^x.

1 - центральна вена з явищами помірного повнокров'я; 2 – синусоїдні капіляри з явищами малокрів'я; 3 – печінкові балки.

Як і раніше, поряд із гепатоцитами, що мають типову будову, нам періодично зустрічалися печінкові клітини з дистрофічними змінами. Загальна кількість останніх значно зросла і склала $(8,63 \pm 0,68)\%$ від усієї популяції печінкових клітин ($p \leq 0,01$ достовірно більші і за контрольні показники і за попередній термін спостереження). При цьому помітно збільшилася кількість гепатоцитів із явищами гідропічної дистрофії, кількість печінкових клітин із жировою дистрофією навпаки, дещо зменшилась. В гепатоцитах з гідропічною дистрофією доволі часто виявлялися явища каріопікнозу. Подібні клітини частіше виявлялися в центральних відділах печінкових часточок у субкапсулярних відділах печінки, де розташовувалися переважно у вигляді групових скупчень. Незначна кількість гепатоцитів із явищами гідропічної дистрофії періодично траплялася й у центральних відділах печінки.

В цій експериментальній групі також постійно виявлялися «темні гепатоцити», морфологічні особливості яких було описано раніше. Кількість та характер локалізації останніх в печінковій паренхімі суттєво не змінились (рис. 4.5).

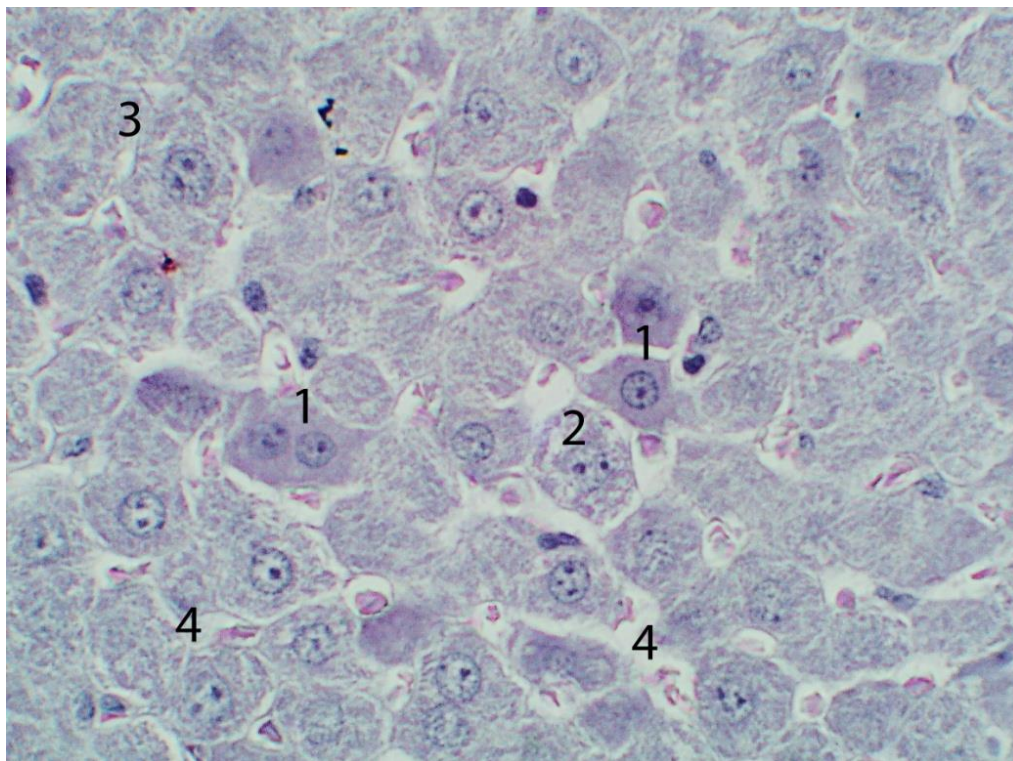


Рис. 4.5. Будова печінки білих щурів (комбінований вплив харчових добавок протягом 4х тижнів). Забарвлення гематоксиліном та еозином. Об.40^x, ок. 10^x.

1 – темні гепатоцити; 2 – гепатоцит із явищами гідропічної дистрофії; 3 – збільшені у розмірах гепатоцити.

Проведені морфометричні дослідження дозволили виявити значне збільшення розмірів гепатоцитів порівняно з попередньою експериментальною групою. Так, середня довжина останніх склала $(24,9 \pm 1,11)$ мкм, середня ширина виявилась достовірно більша і за контрольні показники і за попередній термін спостереження - $(19,5 \pm 0,87)$ мкм ($p \leq 0,01$), середня площа також достовірно більша і за контрольні показники і за попередній термін спостереження, склала $(484,8 \pm 43,08)$ мкм² ($p \leq 0,05$). Середній діаметр та площа ядер гепатоцитів у цій

експериментальній групі достовірно зменшилися в порівнянні з показниками попереднього терміну спостереження і становили відповідно $(7,8 \pm 0,33)$ мкм та $(47,8 \pm 4,06)$ мкм² ($p \leq 0,01$).

	ширина гепатоцитів	довжина гепатоцитів	діа- метр ядер	площа гепатоци- тів	площа ядер	площа цитопла- зми	ядерно- цитоплазмати- чне співвід- ношення
1	18,19	23,49	7,31	427,28	41,95	385,33	0,1089
2	19,09	24,32	7,73	464,27	46,92	417,36	0,1124
3	18,65	23,66	7,39	441,26	42,9	398,15	0,1077
4	19,05	23,98	8,03	456,82	50,62	406,7	0,1245
5	20,44	26,4	8,17	539,62	52,4	487,22	0,1075
6	20,9	26,34	8,24	550,51	53,32	497,21	0,1072
7	20,09	25,78	8,01	517,92	50,37	467,56	0,1077
8	19,29	24,91	7,52	480,51	44,39	436,12	0,1018
9	20,32	25,99	8,06	528,12	51	477,12	0,1069
10	18,58	23,79	7,45	442,01	43,58	398,43	0,1094
μ	19,5	24,9	7,8	484,8	47,8	437,1	0,109
σ	0,87	1,11	0,33	43,08	4,06	39,58	0,006

Таб. 4.2. Зведена таблиця розмірів гепатоцитів білих щурів (комбінований вплив харчових добавок протягом 4х тижнів).

Відносна кількість двоядерних гепатоцитів, порівняно з попередньою групою, практично не змінилась - 15,47% (достовірно менше $p \leq 0,05$ за контрольні значення). Можливо, збільшення лінійних розмірів печінкових клітин пов'язано у ряді випадків із надлишковим накопиченням у клітинах цитоплазматичної рідини, що лежить в основі розвитку гідропічної дистрофії, прояви якої, як уже було сказано вище, значно частіше зустрічалися у печінці тварин даної експериментальної групи. У той же час, не можна виключити, що в ряді випадків збільшення розмірів гепатоцитів може свідчити про підвищене функціональне навантаження і, як наслідок, розвиток гіпертрофії, як різновиду процесів клітинної адаптації.

При забарвленні гістологічних препаратів на глікоген, в паренхімі печінки візуалізувалися описані раніше три типи гепатоцитів. При цьому гепатоцити, що містять незначну кількість глікогену (гепатоцити першого типу) розташовувалися на периферії часточок, поблизу печінкових триад, утворюючи групові

скупчення. В деякій кількості такі гепатоцити зустрічалися також і в проміжних частинах печінкових часточок, де мали тенденцію до солітарного розташування. Гепатоцити другого типу, що містять помірну кількість гранул глікогену, займали переважно проміжні частини печінкових часточок, кількість їх помітно не змінилася порівняно з контрольними тваринами. Кількість гепатоцитів третього типу помітно зменшилася, вони як і в попередніх групах візуалізувалися в центрі печінкових часточок. Слід зазначити, що гепатоцити описаних типів розташовувалися як у центральних відділах печінки, так і в субкапсулярних відділах, при цьому в центральних відділах печінкові клітини зі значним вмістом глікогену зустрічалися дещо рідше, ніж у субкапсулярних, а гепатоцити, що містять незначну кількість глікогену, навпаки частіше виявлялися в центральних відділах, і рідше у субкапсулярних.

В порівнянні з описаною вище експериментальною групою, синусоїди не мали виражених змін, але характеризувалися нерівномірним діаметром просвіту, який був меншим на периферії печінкових часточок і збільшився у напрямку до центру часточок. Також, слід зазначити, що в межах печінкових часточок окремі синусоїдні капіляри помітно відрізнялися один від одного діаметром внутрішнього просвіту як у центральних, так і в периферичних відділах. За даними морфометрії середній діаметр синусоїдних капілярів у цієї групи тварин склав $(7,46 \pm 0,56)$ мкм.

У більшості спостережень у просвіті синусоїдних капілярів виявлялися поодинокі еритроцити. Капіляри з помірним і надмірним кровонаповненням зустрічалися досить рідко, переважно в периферичних відділах печінки, при цьому явища стазу і складж-феномену практично не зустрічались.

Центральні вени характеризувалися переважно явищами помірного повнокров'я, в той же час досить часто мало місце малокрів'я з явищами запустіння, при цьому просвіт центральних вен, як і в попередній експериментальній групі, був помітно розширений.

Згідно з проведеними морфометричними дослідженнями, загальна кількість клітинних елементів синусоїдів, порівняно з попередньою експеримента-

льною групою, дещо зросла, переважно за рахунок зірчастих макрофагів і склала $(5,98 \pm 1,89)$ в 1500 мкм^2 (достовірно більше $p \leq 0,01$ за контрольні значення).

Помітно, порівняно як з контролем так і з попередньою експериментальною групою, в печінці лабораторних тварин, збільшилася відносна кількість сполучної тканини. Цей показник достовірно зріс більш ніж удвічі і становив $(9,29 \pm 1,33)\%$ ($p \leq 0,01$). При цьому мало місце значне збільшення у розмірах полів сполучної тканини, що оточує судинні утворення як дрібного, так і середнього калібру. Описаний процес однаково добре був виражений як у центральних, і в периферичних відділах печінки.

В описаних сполучнотканинних структурах помітного збільшення клітинних елементів не спостерігалось. Слід зазначити деякі якісні зміни клітинної популяції перипортальної сполучної тканини. Так, сумарна відносна кількість клітин гематогенного походження лиш дещо збільшилась і склала 60% ($p \leq 0,05$, порівняно з контрольною групою), кількість клітин фібробластичного ряду незначно зменшилась і склала 40% ($p \leq 0,01$, порівняно з контрольною групою). Безпосередньо в популяції клітин фібробластичного ряду збільшилась відносна кількість зрілих фібробластів. Клітини гематогенного походження у більшій кількості зустрічалися у сполучній тканині, що оточує дрібні та середні кровоносні судини та жовчні протоки (рис 4.6). В полях сполучної тканини, оточуючій великі судинні утворення, клітин гематогенного походження було помітно менше, досить часто останні мали тенденцію до осередкового розташування.

Як і раніше, в периваскулярних просторах перипортальної сполучної тканини доволі часто зустрічалися мастоцити, окремі з яких були з явищами дегрануляції. Як і в попередній експериментальній групі періодично зустрічалися клітинні інфільтрати, локалізовані як в перипортальній сполучній тканині, так і поширені за її межі, на розташовану поблизу паренхіму.

Однак у порівнянні з попередньою експериментальною групою подібні інфільтрати, виявлялися не так часто, і як правило, мали менші розміри та складалися переважно з лімфоцитів, плазмоцитів і незначної кількості клітин макрофагального ряду. Дрібні та середні гілки печінкової артерії містили помірну

кількість формених елементів, в окремих випадках були малокровні. Досить часто у подібних кровоносних судинах мало місце відшарування ендотеліоцитів від базальної мембрани, розташовуючись у вигляді частоколу, при цьому в середній оболонці артеріальних судин та навколосудинному просторі спостерігалися явища набряку.

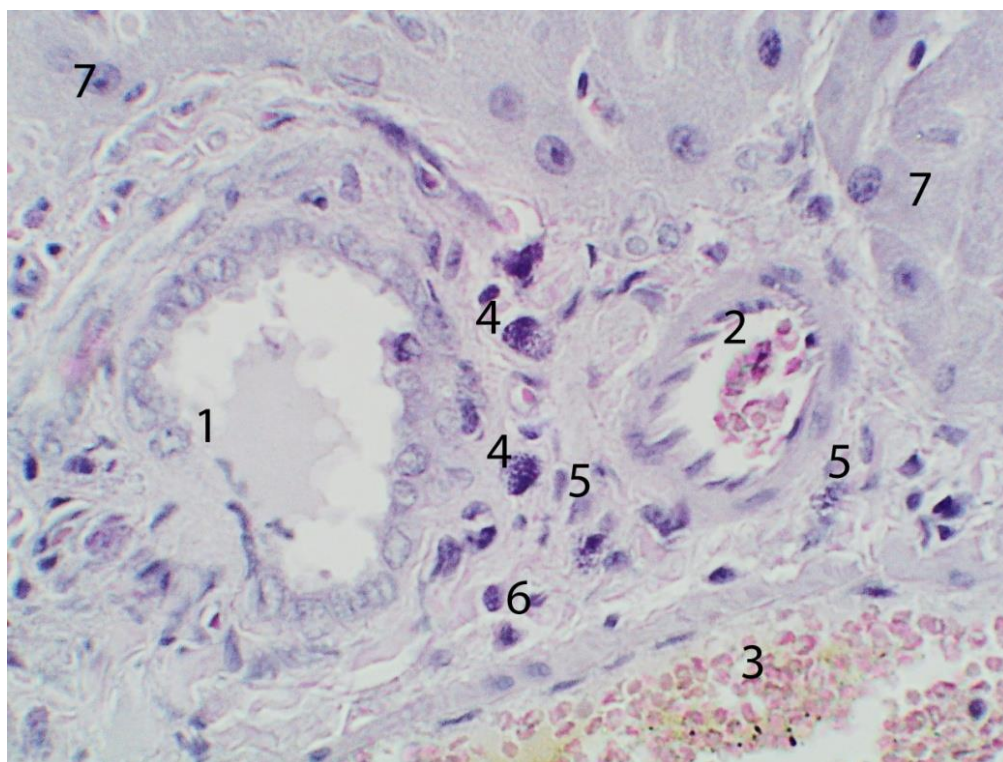


Рис. 4.6. Будова печінки білих щурів (комбінований вплив харчових добавок протягом 4х тижнів). Забарвлення гематоксиліном та еозином. Об.40^x, ок. 10^x.

1 – жовчна протока; 2 – гілка печінкової артерії; 3 – гілка портальної вени; 4 – мастоцити; 5 – клітини фібробластичого ряду; 6 – лімфоцити; 7 – гепатоцити.

Гілки портальної вени, містили помірну кількість формених елементів, в окремих випадках спостерігалися явища агрегації останніх. Практично повсюди спостерігалися явища периваскулярного набряку.

Жовчні протоки середнього та дрібного калібру в більшості випадків містили незначну кількість гомогенного базофільного вмісту з поодинокими клі-

тинними елементами. Епітеліоцити слизової оболонки жовчних проток мали призматичну, рідше кубічну форму, ядра їх у більшості випадків були набряклими, апікальна поверхня мала нерівні контури. Окремі епітеліоцити були з явищами десквамації, ядра в таких клітинах були, як правило, з пікнотичними змінами. У жовчних капілярах визначалась незначна кількість жовчі, або мали місце явища запусіння.

Резюме до Розділу 4

Наведені в даному розділі результати свідчать, що додавання до стандартного харчового раціону лабораторних тварин комплексу харчових добавок (глутамату натрію, нітриту натрію, понсо 4R) призводить до різномірних морфологічних змін як у паренхімі, так і в стромі печінки.

Найбільш суттєвими змінами паренхіматозного компонента слід вважати прогресивне значне збільшення гепатоцитів із альтеративними змінами. При цьому, після комбінованого впливу комплексу харчових добавок протягом одного тижня, переважають явища жирової дистрофії, при більш тривалому впливі харчових добавок (протягом одного місяця) помітно збільшується кількість печінкових клітин з морфологічними ознаками, характерними для гідропічної дистрофії.

До альтеративних змін печінкових клітин слід також віднести появу «темних гепатоцитів», які, на нашу думку, є клітинами з незворотними деструктивними змінами.

Виявлене за допомогою морфометричних досліджень збільшення розмірів печінкових клітин може бути як наслідком дистрофічних змін, так і проявом компенсаторного процесу, пов'язаного з підвищенням функціональної активності даних клітинних елементів.

У стромі печінки слід відзначити неспецифічні судинні реакції, що проявляються різним ступенем кровонаповнення, збільшення кількості лімфоцитів та макрофагів в перипортальній сполучній тканині на початкових етапах експерименту. Також у перипортальній сполучній тканині досить часто протягом

усього описаного періоду експерименту зустрічалися осередкові запальні інфільтрати, що розповсюджуються в окремих випадках на паренхіму і складаються переважно з лімфоцитів, плазмоцитів та клітинних елементів моноцитарно-макрофагального ряду.

Проведення морфометричних досліджень також свідчить про значне збільшення в печінці, до кінця описуваного експериментального терміну, відносної кількості сполучної тканини, переважно за рахунок збільшення в розмірах сполучнотканинних полів навколо порталних трактів, що може бути як результатом описаних запальних процесів, так і реакцією на загибель пошкоджених гепатоцитів. При цьому порушення типової структурної організації печінкових часточок не спостерігалось.

Наведені у розділі дані опубліковані:

1. Mustafina HM, Starchenko II, Fylenko BM, Koka VM, Cherniak VV, Roiko NV, et al. Morphological features of the liver parenchyma in the experimental supplementation of ration with the food additives. *Wiad Lek.* 2022;75(6):1525-1528. doi: 10.36740/WLek202206117 (Особистий внесок: брала участь в опрацюванні даних, статистичному аналізі матеріалу, написанні статті).
2. Mustafina HM, Starchenko II, Koka VM, Fylenko BM, Roiko NV, Cherniak VV, Prylutskyi OK. Morphological features of the stromal component of the liver in experimental supplement of rations with food additives. *World of Medicine and Biology.* 2022;3(81):227–230. doi: 10.26724/2079-8334-2022-3-81-227-230 (Особистий внесок: участь в написанні статті з узагальненням результатів морфометричного дослідження, опрацювання даних та статистичний аналіз результатів).
3. Мустафіна ГМ. Особливості структурної організації гепатоцитів за умов комбінованого впливу харчових добавок в експерименті. УМСА – століття інноваційних напрямків та наукових досягнень (до 100-річчя від заснування УМСА): матеріали Всеукр. міждисциплінарної наук.-практ. конф. з міжнар. участю, присв. 100-річчю заснування Української медичної стоматологічної ака-

демії, м. Полтава, 8 жовтня 2021 р. Полтава, 2021:114–116.

4. Мустафіна ГМ, Старченко ІІ, Кока ВМ. Особливості паренхіматозно-стромальних взаємин в печінці білих щурів за умов комбінованого впливу харчових добавок в експерименті. Теорія та практика сучасної морфології: матеріали п'ятої Всеукр. наук.-практ. конф. з міжнар. участю, м. Дніпро, Україна, 20–22 жовтня 2021 р. Дніпро, 2021:96–97 (Особистий внесок: брала участь в виконанні експериментального дослідження, написанні тез доповіді, опрацюванні даних та статистичному аналізі результатів з узагальнення результатів морфометричного дослідження).

РОЗДІЛ 5

ОСОБЛИВОСТІ БУДОВИ ПЕЧІНКИ БІЛИХ ЩУРІВ ПІСЛЯ ТРИВАЛОГО КОМБІНОВАНОГО ВПЛИВУ ГЛУТАМАТУ НАТРІЮ, НІТРИТУ НАТРІЮ, ПОНСО 4R

5.1 Особливості будови печінки білих щурів після комбінованого впливу глютамату натрію, нітриту натрію, понсо 4R, протягом 8 тижнів

Після додаткового введення в раціон комплексу харчових добавок протягом 8 тижнів, печінка тварин переважно зберігала однорідну структуру, мала м'яко-еластичну консистенцією. Проте, печінкова паренхіма з поверхні та на розрізі переважно втратила свій темно-червоний відтінок, і мала досить значні за розмірами більш світлі ділянки (до 5 мм в діаметрі) жовтувато-коричневого забарвлення без чітких меж. На розрізі такі ділянки мали дещо мілко-зернистий вид, печінкові вени нерівномірно повнокровні. Середня маса печінки дещо збільшилась – $(14,28 \pm 0,86)$ г. Показник відносної маси печінки виріс до $(5,15 \pm 0,31)$.

При огляді гістологічних препаратів, забарвлених гематоксиліном та еозином, загальна структурна організація печінки загалом не відрізнялася від такої, описаної в попередньому розділі. У більшості спостережень паренхіма печінки зберігала типову будову, однак, періодично нам зустрічалися ділянки, на яких мало місце часткове порушення балкової будови, в першу чергу за рахунок набряку.

Гепатоцити на подібних ділянках часто не утворювали між собою виразно видимих міжклітинних контактів, унаслідок чого створювалося враження хаотичного розташування останніх. У той же час нам іноді зустрічалися незначні за своєю протяжністю ділянки паренхіми печінки, на яких печінкові клітини, не утворюючи правильних дворядних балкових структур навпаки, розташовувалися досить компактно, імітуючи в окремих випадках на напівтонких зрізах картину «бруківки» (рис. 5.1).

Зрідка серед візуально незміненої печінкової паренхіми нам зустрічалися

незначні за розмірами, округлої або овоїдної форми осередкові клітинні інфільтрати. У складі останніх у кількісному відношенні переважали лімфоцити, дещо меншою кількістю були виявлені плазматичні клітини.

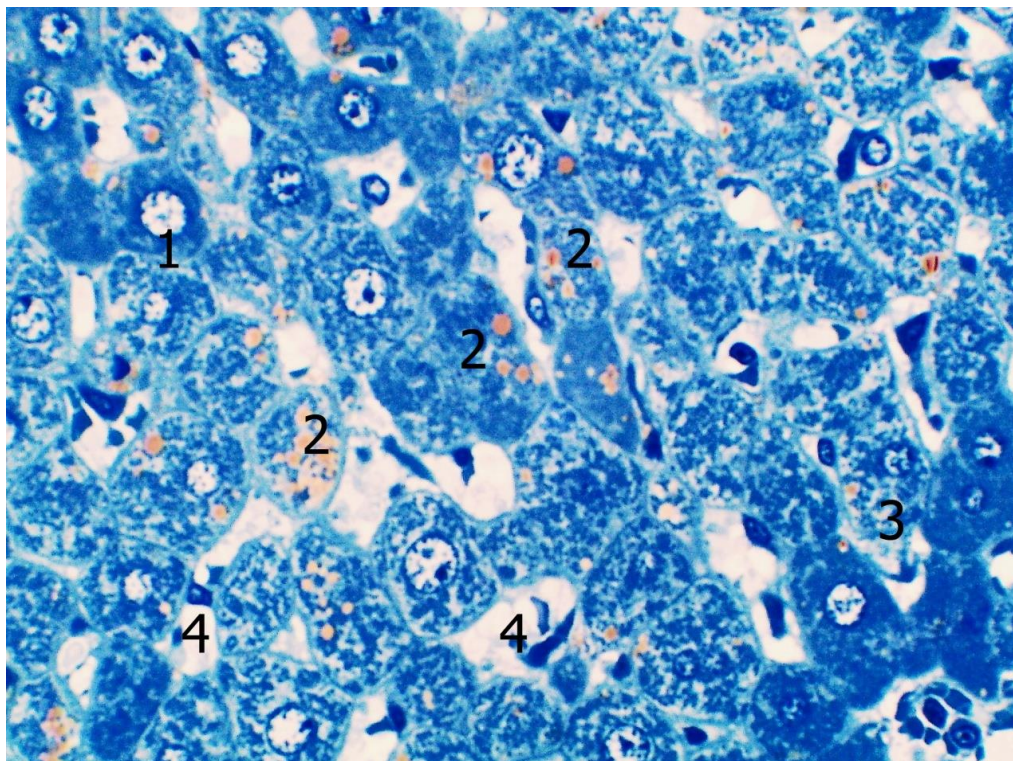


Рис. 5.1. Будова печінки білих щурів (комбінований вплив харчових до-
бавок протягом 8 тижнів). Напівтонкий зріз. Забарвлення толуїдиновим синім.
Об.40^x, ок. 10^x.

1 – ділянка з порушенням балкової будови печінкової паренхіми; 2 – гепатоцити з осміофільними включеннями; 3 – «темні гепатоцити»; 4 – печінкові синусоїди.

Досить часто в центрі, або в безпосередній близькості від описаних клітинних інфільтратів, виявлялися гепатоцити, які в попередньому розділі були умовно названі нами «темні гепатоцити» та характеризувалися неправильною формою, еозинофільною гіперхромною цитоплазмою, зморщеним ядром. Слід зазначити, що якщо раніше описані клітини характеризувалися досить варіабельними розмірами, то на цьому етапі експерименту більшість з них значно поступалися у розмірах типовим гепатоцитам і майже завжди мали неправильну,

вуглувату форму. Цілком очевидно, що описані гепатоцити є клітинами, що зазнали незворотних некротичних змін.

У літературі подібна морфологічна картина заміщення загиблих гепатоцитів лімфоцитарними інфільтратами отримала назву імуноклітинних ступінчастих некрозів та характерна для запальних уражень печінки переважно вірусної етіології. Однак, подібні зміни описані, як правило, для печінкових клітин пограничної пластинки. У наших спостереженнях клітинні інфільтрати зустрічалися у всіх відділах печінкових часточок (рис. 5.2).

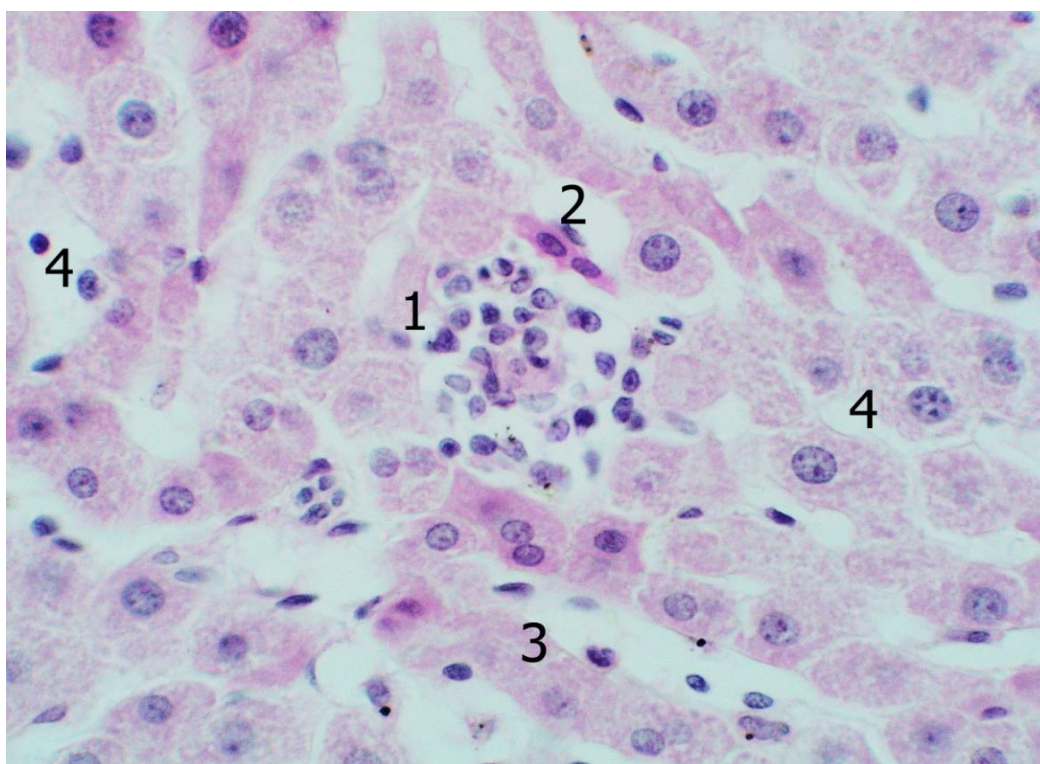


Рис. 5.2. Будова печінки білих щурів (комбінований вплив харчових добавок протягом 8 тижнів). Забарвлення гематоксином та еозином. Об.40^x, ок. 10^x.

1 – клітинний інфільтрат; 2 – гепатоцити з незворотніми некротичними змінами; 3 – печінкова балка; 4 – печінкові синусоїди.

Як і в попередніх експериментальних групах, на препаратах, забарвлених гематоксином та еозином, періодично зустрічалися гепатоцити з наявністю дрібних округлих «оптично порожніх» вакуоль, визначені нами раніше як клі-

тини з явищами жирової дистрофії.

На напівтонких зрізах подібні клітини печінки характеризувалися наявністю в цитоплазмі декількох оливково-зеленого забарвлення включень різних розмірів. Останні являють собою зв'язані в процесі виготовлення мікропрепаратів з тетраоксидом осмію ліпіди, які, як відомо, мають виражену осмофільність (див. рис. 5.1). Як і раніше, гепатоцити з жировою дистрофією виявлялися дещо частіше в центральній та проміжній зонах печінкових часточок порівняно з периферичними відділами. Частіше в порівнянні з попередньою експериментальною групою зустрічалися клітини печінки з морфологічними змінами, характерними для гідропічної дистрофії.

Загалом, кількість гепатоцитів з дистрофічними змінами, згідно з проведеними морфометричними дослідженнями, у даної експериментальної групи становила $(9,54 \pm 0,99)\%$ від усієї популяції печінкових клітин, що дещо перевищує відповідний показник у тварин попередньої експериментальної групи ($p \leq 0,01$) (таб. 5.1).

	ширина гепатоцитів	довжина гепатоцитів	діаметр ядер	площа гепатоцитів	площа ядер	площа цитоплазми	ядерно-цитоплазматичне співвідношення
1	18	25,89	7,19	465,57	40,58	425	0,095
2	20	26,25	7,39	525	43	482	0,089
3	16,08	24,42	7,21	392,67	40,8	352	0,116
4	15,31	23,99	7,04	367,28	38,9	328	0,119
5	17,14	25,19	7,54	431,75	44,62	387	0,115
6	18,27	25,96	8,06	474	50,99	423	0,121
7	16,4	24,57	7,45	402,94	43,56	359	0,121
8	16,72	24,18	8,06	404	51	353	0,1447
9	18,5	26,037	7,87	481,6	48,6	433	0,112
10	15,98	24,06	7,14	384,4	40	344	0,116
μ	17,24	25,055	7,495	432,9	44,18	388,6	0,1149
σ	1,36	0,863	0,361	48,60	4,291	47,276	0,014

Таб. 5.1. Метричні характеристики гепатоцитів білих щурів (вплив комбінації харчових добавок протягом 8 тижнів).

Відповідно проведеним морфометричним дослідженням, ширина гепатоцитів у описуваної групи тварин помірно зменшилася і склала $(17,24 \pm 1,36)$ мкм

($p \leq 0,01$), довжина навпаки, дещо зросла – ($25,06 \pm 0,86$) мкм. Таким чином, наведені показники свідчать, що мала місце деяка зміна форми печінкових клітин: останні стали більш витягнутими, за рахунок зміни співвідношення між довжиною і шириною. Загалом же гепатоцити зменшилися ($p \leq 0,05$), про що свідчить значення показнику площі останніх – ($432,9 \pm 48,60$) мкм² (див. таб. 5.1).

При цьому, великі печінкові клітини приблизно в рівних кількостях зустрічалися у всіх відділах печінкових часточок. Дрібні гепатоцити також виявлялися в усіх відділах часточок печінки (рис. 5.3).

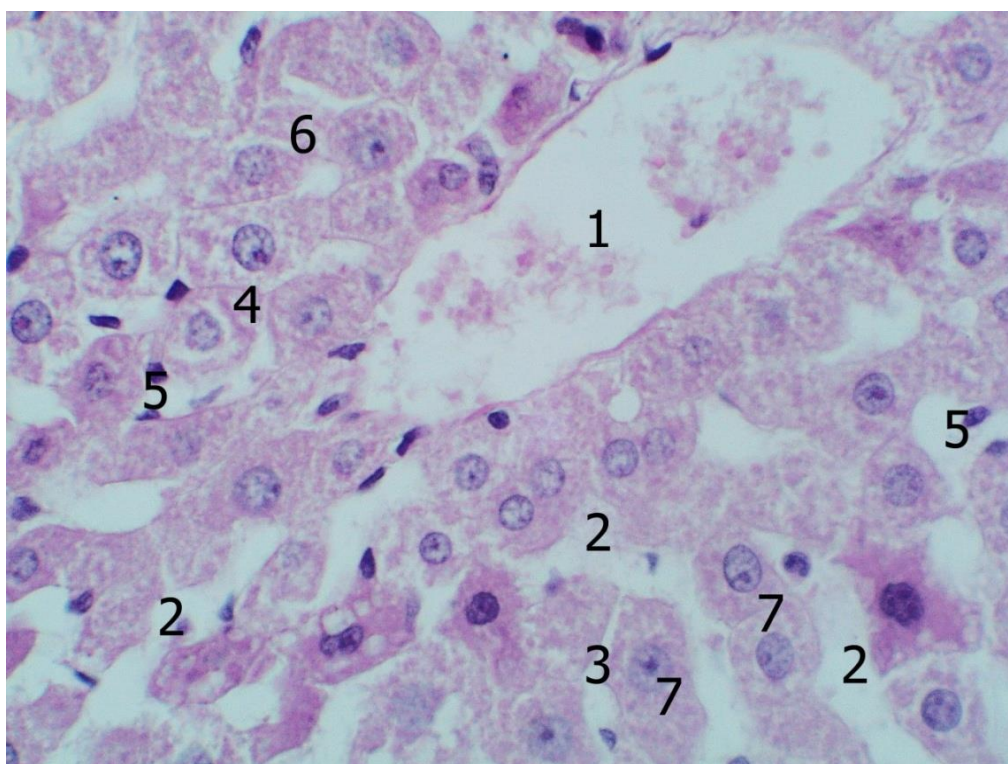


Рис. 5.3. Будова печінки білих щурів (комбінований вплив харчових добавок протягом 8 тижнів). Забарвлення гематоксиліном та еозином. Об.40^x, ок. 10^x.

1 – центральна вена; 2 – синусоїдні капіляри великого діаметра; 3 – синусоїдні капіляри малого діаметра; 4 – ділянки звуження синусоїдних капілярів; 5 – клітинні елементи синусоїд; 6 – дрібні гепатоцити; 7 – великі гепатоцити.

Середній діаметр ядер печінкових клітин навпаки, зменшився і становив ($7,5 \pm 0,36$) мкм, відповідно зменшилася і площа ядер до ($44,2 \pm 4,29$) мкм². В той

же час, порівняно з попередньою експериментальною групою, спостерігалось збільшення ядерно-цитоплазматичного співвідношення, даний показник склав – $(0,115 \pm 0,014)$. Як і в попередніх групах в кількісному відношенні переважали одноподібні гепатоцити, відносна кількість печінкових клітин, що містять два ядра склала 10,63% ($p \leq 0,01$, порівняно з контрольною та попередньою групами).

Можливо, що збільшення розмірів гепатоцитів пов'язане з накопиченням у цитоплазмі останніх продуктів обміну, що має місце як при жировій, так і при гідропічній дистрофії.

У цих тварин також можна було виявити описані нами раніше три типи печінкових клітин, що відрізняються між собою за кількістю глікогену в цитоплазмі. Помітної зміни співвідношення між останніми та їх топографії, порівняно з тваринами попередньої групи, нами виявлено не було.

Діаметр внутрішнього просвіту печінкових синусоїд коливався у досить значних межах. У всіх спостереженнях виявлялися, як синусоїди з незначним діаметром внутрішнього просвіту, так і досить широкі. При цьому, в останніх, періодично зустрічалися досить значні ділянки звуження просвіту, що утворилися, мабуть, за рахунок набухання печінкових клітин через дистрофічні зміни (див. рис. 5.3).

Згідно з проведеними морфометричними дослідженнями середній діаметр синусоїдних капілярів печінки тварин даної групи склав $(8,11 \pm 0,59)$ мкм - більший в порівнянні з попередніми групами.

У печінкових синусоїдах формені елементи крові зустрічалися відносно рідко, часто мали місце значні ділянки запустіння, що характеризувалися повною відсутністю формених елементів (див. рис. 5.2, 5.3). При цьому, клітинні елементи, що становлять популяцію «синусоїдних клітин», виявлялися постійно. Проведені морфометричні дослідження свідчать про деяке зменшення кількості останніх $(4,41 \pm 1,91)$ порівняно з попередньою експериментальною групою ($p \leq 0,01$). Як і раніше, серед описаної клітинної популяції переважали зірчасті макрофаги.

Проведене дослідження із застосуванням антитіл до CD68 і CD3 дозволяє дійти висновку, що у тварин даної експериментальної групи в синусоїдах переважають CD68 позитивні клітини, які становлять 59,1% ($p \leq 0,01$) загальної кількості (рис. 5.4). 3,3% припадало на CD3 позитивні клітини, 37,6% клітинних елементів не дають позитивної реакції на зазначені вище антитіла.

Центральні вени печінкових часточок у більшості спостережень були дещо розширені і містили помірну кількість частково гемолізованих еритроцитів (див. рис. 5.3). У той же час, періодично нам зустрічалися центральні вени з явищами запустіння.

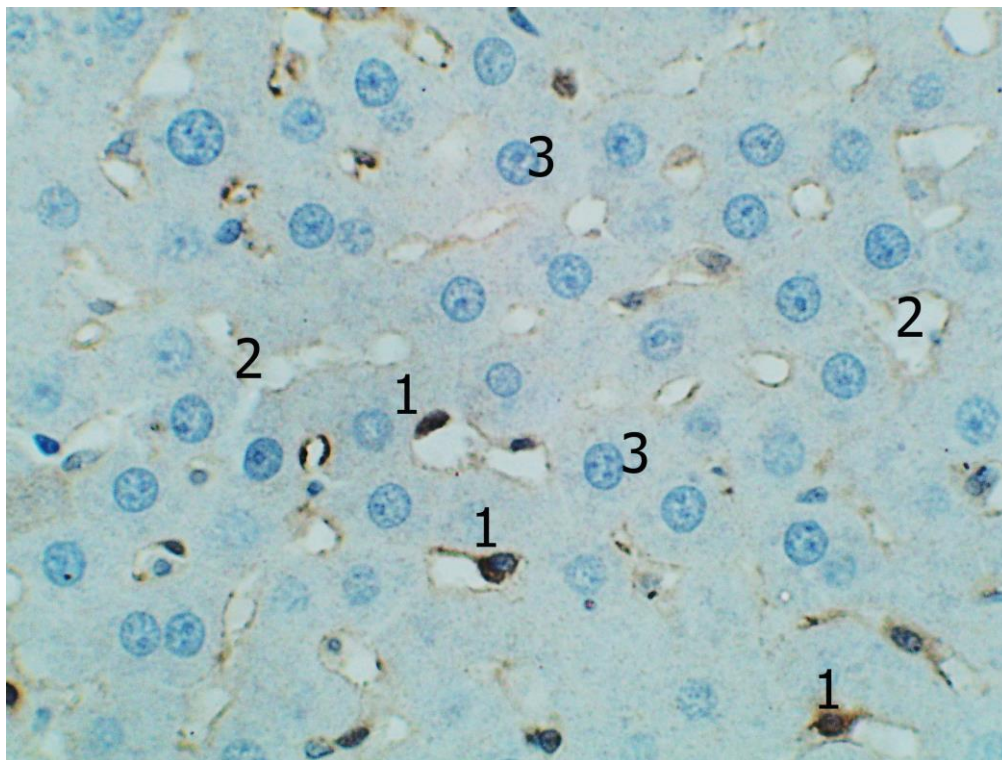


Рис. 5.4. Реакція моноклональних антитіл до CD68 у печінці білих щурів (комбінований вплив харчових добавок протягом 8 тижнів). Додаткове забарвлення гематоксиліном Майєра. Об.40 \times , ок. 10 \times .

1 – CD68 позитивні клітини в синусоїдних капілярах; 2 – синусоїдні капіляри; 3 – гепатоцити.

Проведені морфометричні дослідження свідчать, що в експериментальній групі, що описується, збільшилася відносна кількість сполучної тканини,

даний показник склав 11% ($p \leq 0,01$ порівняно з контролем). Відповідно зменшилася відносна кількість паренхіми. При цьому мало місце візуальне збільшення розмірів полів перипортальної сполучної тканини, що оточує судинні утворення печінки, як дрібного, так і середнього калібру.

По периферії описаних сполучнотканинних утворень періодично візуалізувалися відносно широкі «оптично порожні» зони, що утворилися внаслідок підвищеної гідратації (рис. 5.5).

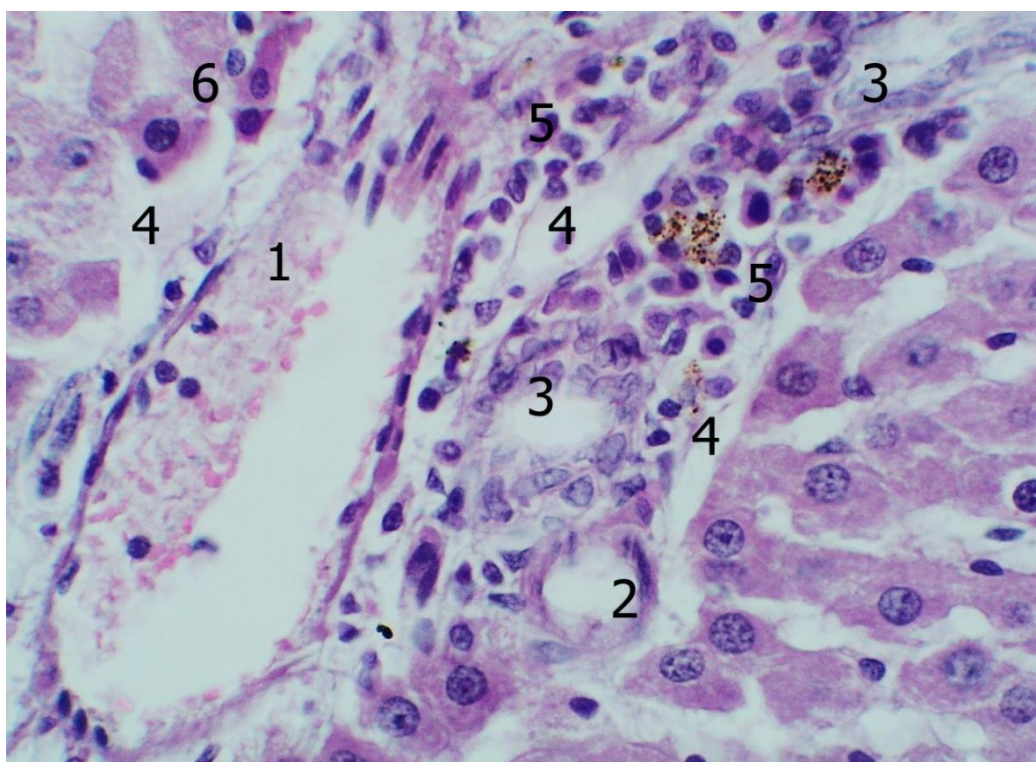


Рис. 5.5. Будова печінки білих щурів (комбінований вплив харчових добавок протягом 8 тижнів). Забарвлення гематоксиліном та еозином. Об.40^x, ок. 10^x.

1 – вена; 2 – артерія; 3 – внутрішньопечінкові жовчні протоки; 4 – зони підвищеної гідратації; 5 – клітинні інфільтрати; 6 – гепатоцити із некротичними змінами.

У безпосередній близькості від перипортальних сполучнотканинних утворень часто зустрічалися гіперхромні деформовані гепатоцити, про походження яких докладно було сказано вище.

У перипортальній сполучній тканині постійно виявлялися клітинні елементи як гематогенного походження, так і клітини фібробластичного ряду. Відносна кількість клітин гематогенного походження достовірно зменшилась, склала 44%; достовірно більше, 56%, припадало на клітинні елементи фібробластичного ряду (в обох підрахунках $p \leq 0,01$, порівняно з контрольною та попередньою групами).

Слід зазначити, що розподіл фібробластів та клітин гематогенного походження у перипортальній сполучній тканині мав неоднорідний характер. Так, у деяких, переважно великих сполучнотканинних утвореннях, фібробласти та клітини гематогенного походження зустрічалися приблизно в рівних кількостях і розподілялися рівномірно. В той же час, у дрібніших сполучнотканинних утвореннях частіше зустрічалися клітинні елементи гематогенного походження.

Імуногістохімічне дослідження із застосуванням антитіл до CD68 і до CD3 дозволяє дійти висновку, що у тварин даної експериментальної групи в перипортальній сполучній тканині переважають CD68 позитивні клітини, які становлять 47,1% ($p \leq 0,01$) загальної кількості 32,92% - складають CD3 позитивні клітини, кількість яких достовірно зменшилась ($p \leq 0,01$). 19,98% клітинних елементів не дали позитивної реакції на зазначені антитіла (рис. 5.6).

Артеріальні кровоносні судини, оточені перипортальною сполучною тканиною, у більшості спостережень не містили у просвіті формених елементів крові, венозні найчастіше містили помірну кількість еритроцитів, що характеризувались пристінковим розташуванням.

Жовчні капіляри і дрібні протоки часто характеризувалися явищами запустіння; у великих жовчних протоках періодично виявлялася незначна кількість секрету, що має вигляд гомогенних базофільних мас. Явища перидуктального набряку були виражені помірно (див. рис. 5.5).

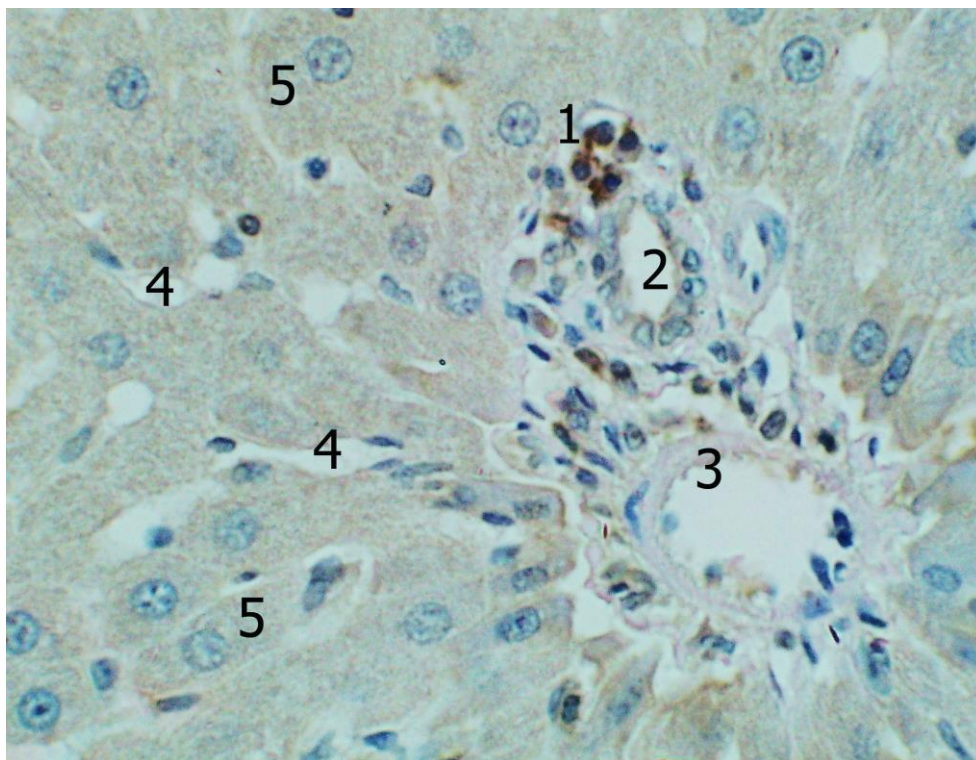


Рис. 5.6. Реакція моноклональних антитіл до CD3 у печінці білих щурів (комбінований вплив харчових добавок протягом 8 тижнів). Додаткове забарвлення гематоксилином Майєра. Об.40^x, ок. 10^x.

1 – CD3 позитивні клітини у перипортальній сполучній тканині; 2 – жовчна протока; 3 – артеріальна судина; 4 – синусоїдні капіляри; 5 – гепатоцити.

5.2 Особливості будови печінки білих щурів після комбінованого впливу глютамату натрію, нітриту натрію, понсо 4R, протягом 12 тижнів

Макроскопічно, після додаткового введення до раціону лабораторних тварин комплексу харчових добавок протягом 12 тижнів, печінка піддослідних тварин, як і раніше, мала гладку прозору блискучу капсулу, переважно однорідну структуру ззовні та м'яко-еластичну консистенцію пальпаторно. В той же час, паренхіма тотально мала дещо жовтуватий відтінок забарвлення, з візуалізацією прогресування зернистості на розрізах, порівняно з попередньою групою. Середня маса печінки значно зменшилась й склала ($12,85 \pm 1,26$) г. Показник відносної маси печінки практично не змінився - ($5,18 \pm 0,50$).

На гістологічних препаратах, забарвлених гематоксилином та еозином,

паренхіма печінки в цілому зберігала типову будову. Однак, практично у всіх спостереженнях, візуалізувалися ділянки, на яких нормальна будова печінкових балок була порушена за рахунок явищ набряку та відсутності видимого зв'язку між окремими клітинами печінки.

На описаних ділянках досить часто спостерігалися групові скупчення «темних гепатоцитів», які раніше нами були визначені як клітини печінки з незворотними некротичними змінами. Порівняно з попередньою експериментальною групою кількість таких клітин дещо зросла.

В описаних локаціях також мало місце збільшення кількості печінкових клітин із явищами жирової дистрофії, про що свідчила наявність «оптично порожніх» вакуоль переважно середніх розмірів (рис. 5.7).

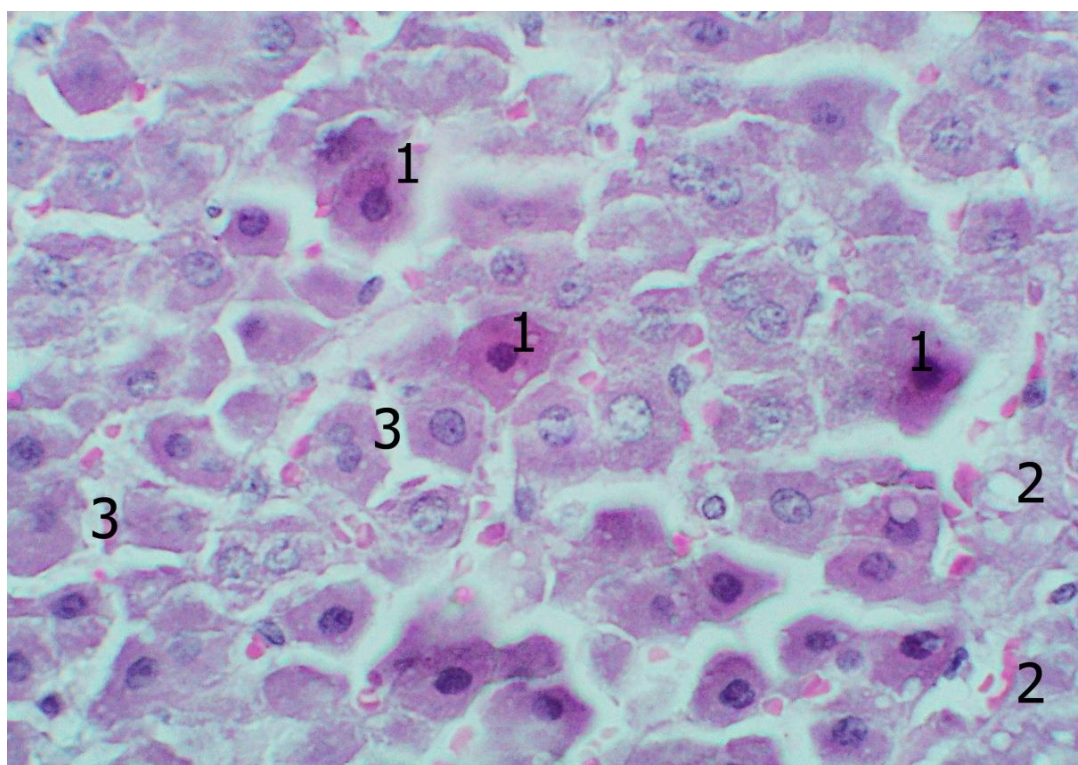


Рис. 5.7. Будова печінки білих щурів (комбінований вплив харчових добавок протягом 12 тижнів). Забарвлення гематоксилином та еозином. Об.40^x, ок. 10^x.

1 – гепатоцити з гіперхромною цитоплазмою; 2 – гепатоцити з вакуолями у цитоплазмі; 3 – печінкові синусоїди.

У деяких з таких гепатоцитів вакуолі займали значний обсяг цитоплазми, ядро при цьому було зморщеним, зменшеним у розмірах, що свідчило про незворотний характер дистрофічних процесів. Також, в описуваних зонах печінкової паренхіми нам періодично зустрічалися збільшені в розмірах і деформовані гепатоцити з дрібною цитоплазмою, що є морфологічною ознакою розвитку гідропічної дистрофії, про що детально було сказано вище.

Слід зазначити, що у даної групи тварин описані вище клітини, з дистрофічними і некротичними змінами, характеризувалися переважно осередковим розташуванням, на ділянках де мало місце порушення балкової будови печінкової паренхіми, що може свідчити про переважно осередковий характер ураження печінкової паренхіми на даному етапі експерименту. В місцях, де паренхіма печінки зберігала незмінену будову, гепатоцити з дистрофічними змінами зустрічалися значно рідше.

Результати проведених морфометричних досліджень свідчать, що у цій експериментальній групі відносна кількість гепатоцитів з дистрофічними змінами становить $(10,49 \pm 0,32) \%$, - більше в порівнянні з відповідним показником попередньо-описаної експериментальної групи ($p \leq 0,01$ порівняно з контрольною групою).

Прицільне вивчення метричних характеристик печінкових клітин дозволяє дійти висновку, що у даної групи тварин ширина гепатоцитів дещо зменшилася і становила $(16,35 \pm 0,90)$ мкм, довжина в порівнянні з попередньою групою також зменшилася і склала $(22,69 \pm 0,91)$ мкм ($p \leq 0,01$). Наведені характеристики гепатоцитів свідчать, що на даному етапі експерименту морфометрична форма останніх практично не змінюється, оскільки відбувається практично пропорційне зменшення довжини та ширини (таб. 5.2).

Відповідно, середня площа гепатоцитів, порівняно з відповідним показником у тварин попередньої експериментальної групи, достовірно зменшилася і становила $(371,4 \pm 32,93)$ мкм² ($p \leq 0,01$). Як і раніше, великі печінкові клітини зустрічалися у всіх відділах печінкових часточок. Дрібні гепатоцити дещо частіше зустрічалися у центральних та проміжних відділах часточок печінки, порі-

вняно з периферичними.

	ширина гепатоцитів	довжина гепатоцитів	діаметр ядер	площа гепа- тоцитів	площа ядер	площа цитопла- зми	ядерно- цитоплаз- матичне співвід- ношення
1	16,03	23,56	8,11	377,66	51,63	326,03	0,158
2	15,26	22,41	7,79	341,97	47,63	294,34	0,162
3	15,13	21,06	7,57	318,63	45	273,63	0,164
4	16,12	22,76	8,23	366,73	53,2	313,53	0,169
5	15,66	22,37	8,02	350,31	50,49	299,82	0,168
6	17,15	23,02	8,14	394,1	52	342,1	0,152
7	18,12	23,98	8,23	434,59	53,2	381,39	0,139
8	17,03	22,92	7,98	390,32	49,98	340,34	0,147
9	17	23,54	7,81	400,1	47,9	352,2	0,136
10	16	21,25	8,23	339,8	53,2	286,6	0,186
μ	16,35	22,69	8,01	371,4	50,4	320,99	0,1581
σ	0,90	0,91	0,21	32,93	2,66	31,79	0,014

Таб. 5.2. Метричні характеристики гепатоцитів білих щурів (вплив комбінації харчових добавок протягом 12 тижнів).

Раніше ми висловили припущення, що збільшення площі печінкових клітин може відбуватися за рахунок накопичення в останніх продуктів метаболізму, що лежить в основі розвитку низки дистрофічних процесів. В описуваній експериментальній групі, незважаючи на збільшення відносної кількості гепатоцитів з явищами жирової та гідропічної дистрофії, як впливає з вищесказаного, середні розміри печінкових клітин зменшуються.

Очевидно, ця обставина пов'язана з тим, що в описуваній групі тварин частіше зустрічалися гепатоцити, в яких гідропічна дистрофія виявлялася наявністю прозорих вакуоль (вакуольною дистрофією), в той час, як на попередніх етапах експерименту домінували клітини печінки з явищами клітинного набухання, при якому значно збільшуються розміри клітин. У той же час, в експериментальній групі, що описується, у більшій кількості зустрічалися гепатоцити з незворотними некротичними змінами, для яких крім підвищеної еозинофілії цитоплазми та порушення типової форми було характерне помітне зменшення розмірів.

Таким чином, наведені вище факти доволі переконливо пояснюють можливі причини зменшення розмірів гепатоцитів в описуваній групі експериментальних тварин.

Результати проведеної каріометрії свідчать про достовірне збільшення ($p \leq 0,01$) середнього діаметра ядер печінкових клітин ($8,0 \pm 0,21$) мкм, і, відповідно, збільшення їх площі, яка склала – ($50,4 \pm 2,66$) мкм² ($p \leq 0,01$). У зв'язку зі зменшенням розмірів гепатоцитів та деяким збільшенням діаметрів їх ядер, ядерно-цитоплазматичне співвідношення, порівняно з попередньою експериментальною групою, помітно зросло і склало $0,158 \pm 0,014$ ($p \leq 0,01$).

Як і раніше, серед гепатоцитів переважали клітини з одним ядром, відносна кількість яких була – 89,64%; відповідно 10,36% припадали на двоядерні клітини. Печінкових клітин, що містять більше двох ядер, нами виявлено не було.

Вивчення парафінових зрізів, забарвлених карміном Беста дозволило нам виявити на гістологічних препаратах усі описані у попередньому розділі типи гепатоцитів, диференційовані нами на основі кількості та характеру розподілу гранул глікогену у цитоплазмі.

Слід зазначити деяке зменшення кількості гепатоцитів, які містять значну кількість глікогену (гепатоцитів III типу). Останні виявлялися виключно у центрі печінкових часточок, переважно у субкапсулярних відділах. Помітної зміни кількості печінкових клітин I та II типів у тварин цієї групи виявлено не було (рис. 5.8).

В експериментальній групі, що описується, синусоїдні капіляри характеризувалися нерівномірним кровонаповненням, практично у всіх спостереженнях, як у субкапсулярних, так і в центральних відділах, зустрічалися ділянки печінкової паренхіми, де синусоїди містили надмірну кількість еритроцитів.

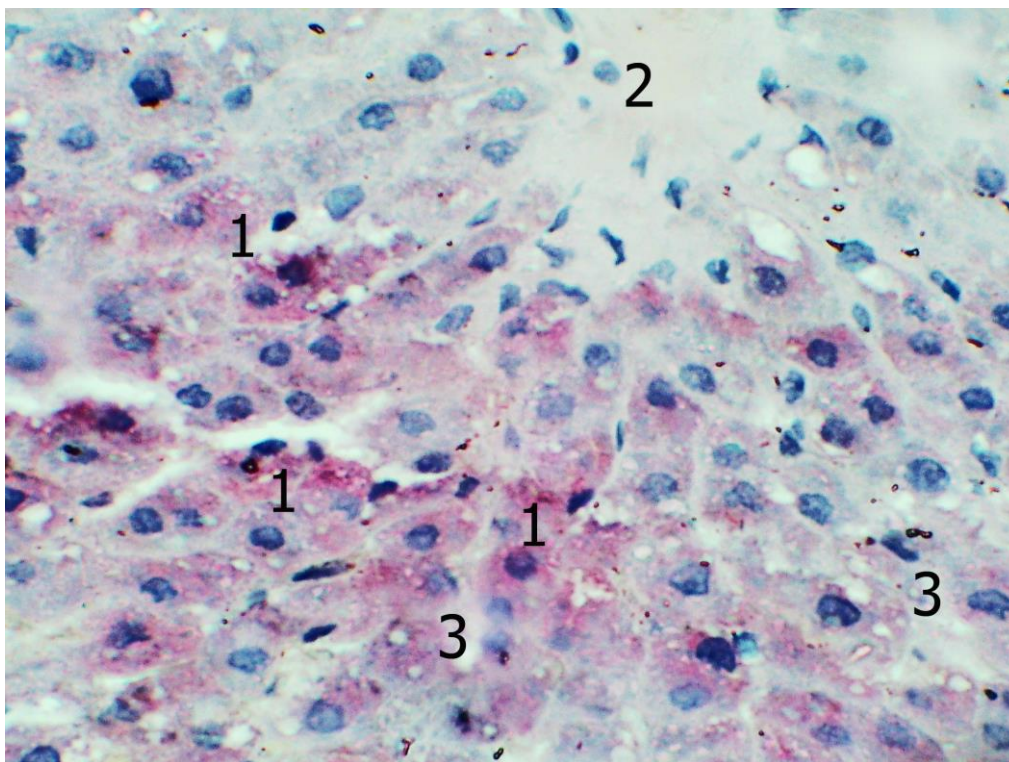


Рис. 5.8. Будова печінки білих щурів (комбінований вплив харчових добавок протягом 12 тижнів). Забарвлення карміном Беста. Об.40^x, ок. 10^x.

1 – гепатоцити із значною кількістю глікогену у цитоплазмі; 2 – центральна вена; 3 – синусоїдні капіляри.

Останні були розділені досить широкими зонами малокрів'я печінкової паренхіми, в яких синусоїдні капіляри характеризувалися явищами малокрів'я, аж до повної відсутності формених елементів (рис. 5.9).

У зонах повнокров'я, надмірна кількість еритроцитів в синусоїдах візуалізувалася як в центральних, так і в периферичних відділах печінкових часточок. Слід зазначити, що зони малокрів'я паренхіми займали значно більшу площу порівняно із зонами повнокров'я.

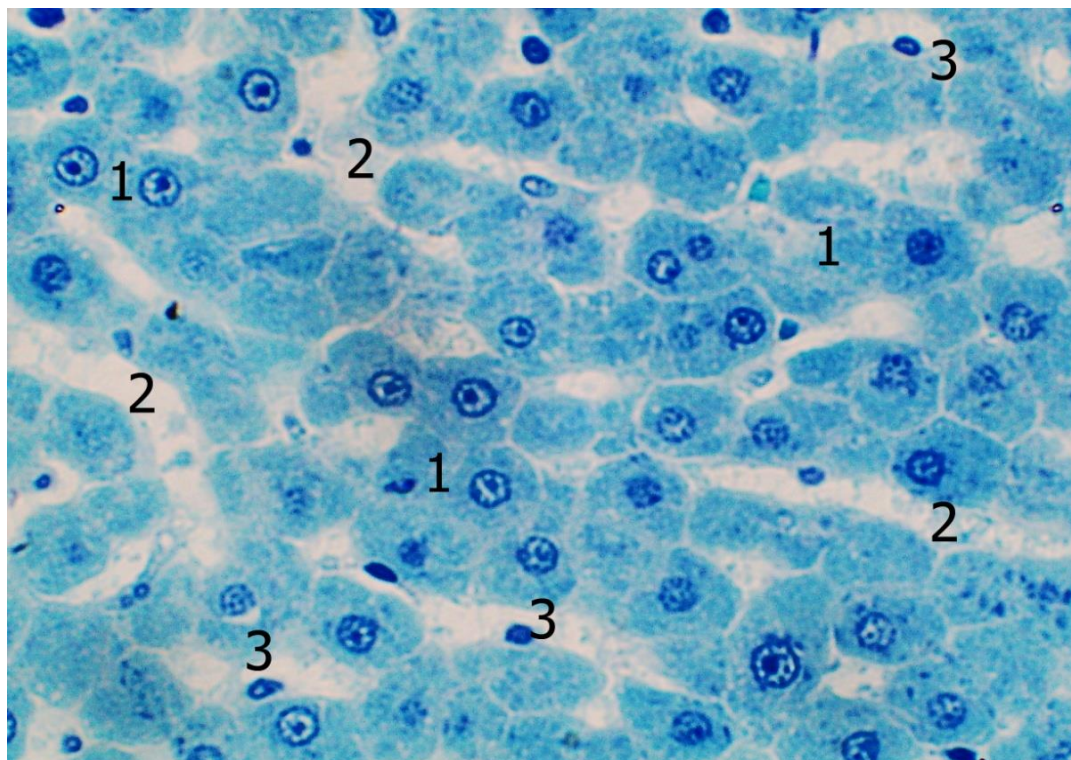


Рис. 5.9. Будова печінки білих щурів (комбінована дія харчових добавок протягом 12 тижнів). Напівтонкий зріз. Забарвлення толуїдиновим синім. Об.40^x, ок. 10^x.

1 – гепатоцити; 2 – печінкові синусоїди з явищами малокрів'я; 3 - синусоїдні клітини.

Як і раніше, у синусоїдах постійно зустрічалися резидентні клітинні елементи, кількість яких, згідно з проведеними морфометричними дослідженнями, ледь помітно зменшилась, порівняно з попередньою експериментальною групою, відповідний показник склав $(4,38 \pm 1,31)$ в 1500 мкм^2 .

Згідно з проведеними морфометричними дослідженнями, середній діаметр синусоїдних капілярів печінки тварин описуваної групи практично не змінився порівняно з попередньою, і становив $(8,07 \pm 0,88)$ мкм.

Центральні вени, як і синусоїдні капіляри, характеризувалися нерівномірним кровонаповненням. Повсюдно зустрічалися центральні вени з явищами вираженого повнокров'я, які розташовувалися в часточках печінки з повнокровними синусоїдами (рис. 5.10). Відповідно, центральні вени ішемізованих часток характеризувалися явищами малокрів'я.

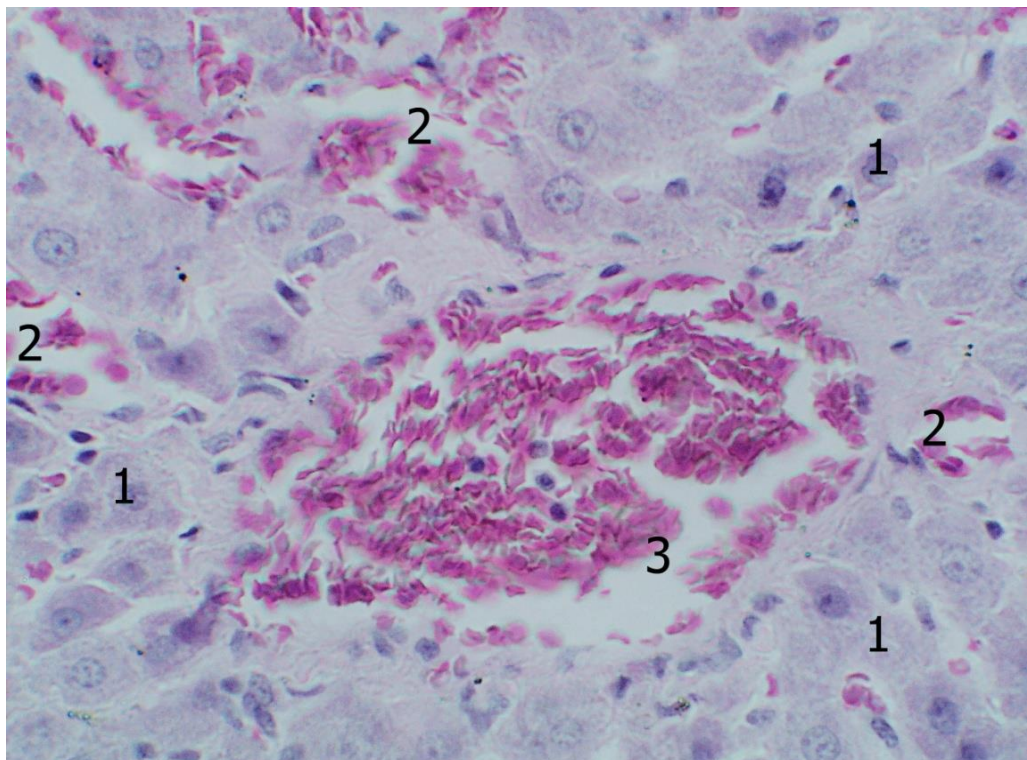


Рис. 5.10. Будова печінки білих щурів (комбінована дія харчових добавок протягом 12 тижнів). Забарвлення гематоксилином та еозином. Об.40^x, ок. 10^x.

1 – гепатоцити; 2 – печінкові синусоїди з явищами повнокров'я; 3 – центральна вена із явищами повнокров'я.

У тварин цієї експериментальної групи продовжувала прогресивно збільшуватися відносна кількість сполучної тканини та зменшувалась кількість паренхіми. Відповідні показники склали $(12,39 \pm 1,56)\%$ та $87,61\%$. Як і раніше, відбувалося це за рахунок збільшення в розмірах полів перипортальної сполучної тканини. При цьому, у ряді випадків, від перипортальної сполучної тканини, в паренхіму мало місце формування променеподібно-розбіжних сполучнотканинних септ, через що, в окремих випадках поля перипортальної сполучної тканини приймали зіркоподібний вигляд (рис. 5.11).

По периферії перипортальної сполучної тканини доволі часто спостерігалися явища набряку, часто візуалізувалися деформовані гепатоцити з гіперхромною цитоплазмою. Слід також відзначити деякі якісні зміни, що мали місце у перипортальній сполучній тканині.

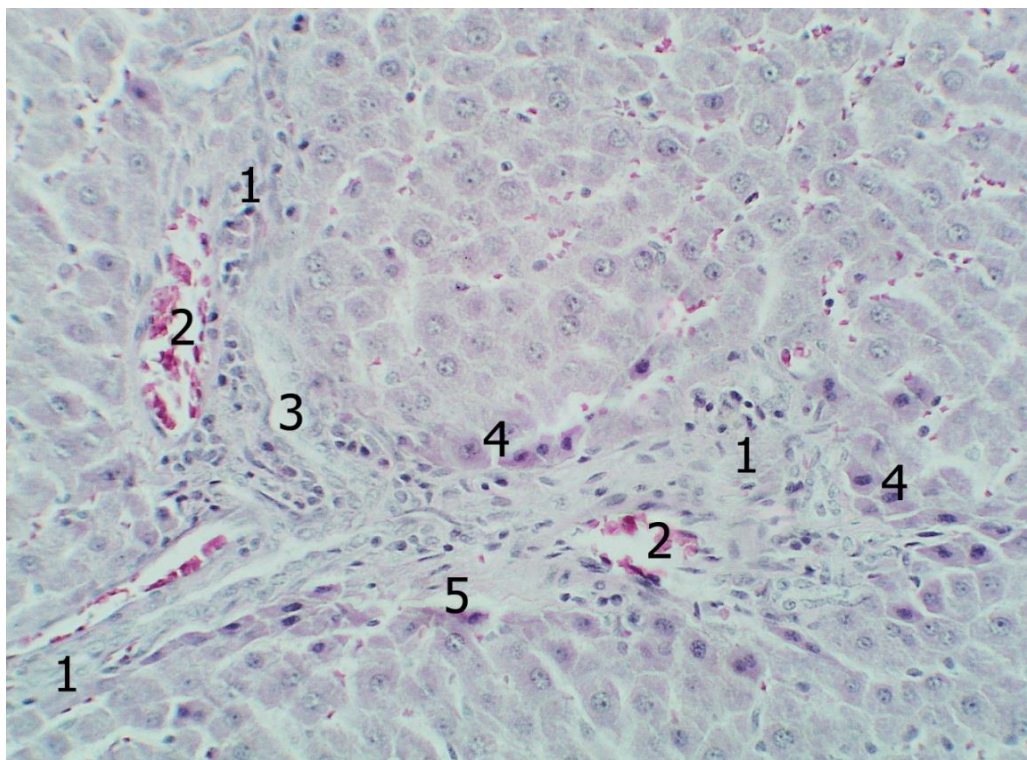


Рис. 5.11. Будова печінки білих щурів (комбінована дія харчових добавок протягом 12 тижнів). Забарвлення гематоксилином та еозином. Об.25^х, ок. 10^х.

1 – перипортальна сполучна тканина; 2 – венозні кровоносні судини з нормальною повнокровністю; 3 – жовчні протоки; 4 – гепатоцити з гіперхромною цитоплазмою; 5 – явища набряку.

Як і раніше, в складі останньої зустрічалися клітини гематогенного походження та фібробласти, проте співвідношення між ними помітно змінилося, порівняно з контрольною групою. Так, згідно з проведеними морфометричними дослідженнями, на клітинні елементи гематогенного походження припадало 43%, на частку фібробластів - 57%. При цьому загальна кількість клітин у сполучнотканинних полях помітно зменшилася, а фібрилярного компонента навпаки, збільшилася (рис. 5.12).

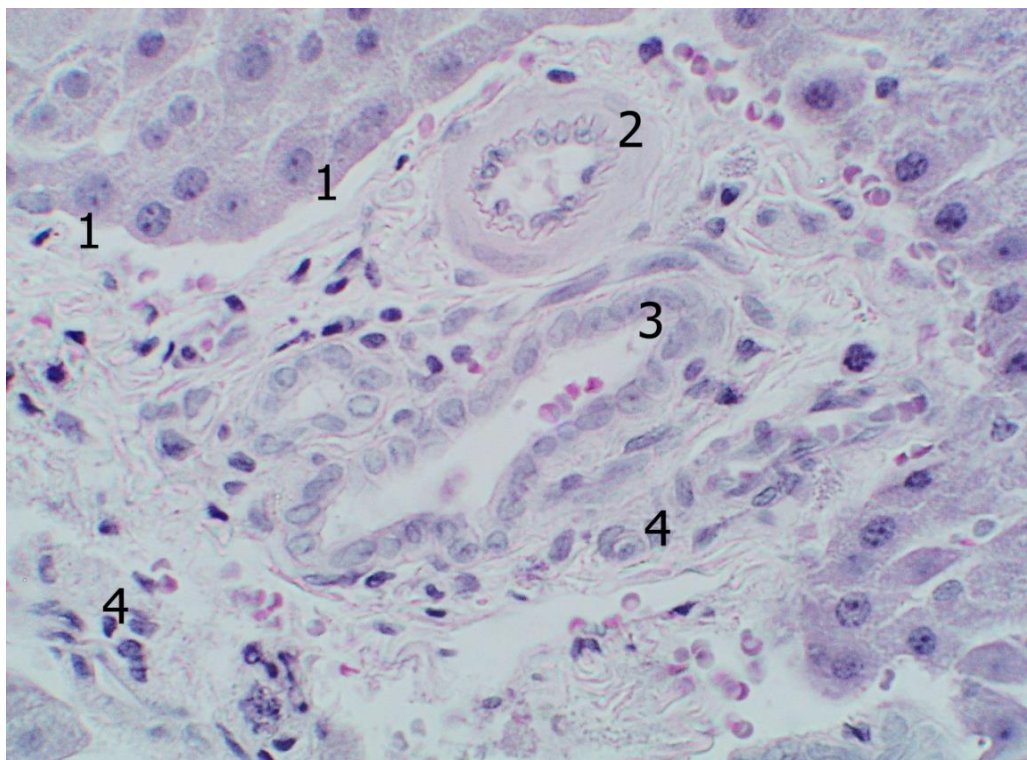


Рис. 5.12. Будова печінки білих щурів (комбінована дія харчових добавок протягом 12 тижнів). Забарвлення гематоксиліном та еозином. Об.25^x, ок. 10^x.

1 – явища набряку навколо перипортальної сполучної тканини; 2 – артеріальна кровоносна судина; 3 – жовчна протока; 4 – клітини перипортальної сполучної тканини.

Кровоносні судини артеріального типу, що знаходяться в перипортальній сполучній тканині, як правило, містили поодинокі формені елементи крові, в окремих спостереженнях мали потовщену, за рахунок середньої оболонки, стінку і, відповідно, дещо звужений просвіт. Періодично в артеріальних судинах спостерігалось набухання та часткова десквамація ендотеліальних клітин. Для венозних кровоносних судин портальних трактів було характерне нерівномірне кровонаповнення, зустрічалися як вени з вираженим повнокров'ям, так і з явищами запустіння (рис. 5.13).

У жовчних капілярах і дрібних протоках, у типових випадках, секрет не візуалізувався, зрідка виявлялися десквамовані епітеліоцити; як і раніше, досить часто мали місце явища помірно вираженого перидуктального набряку.

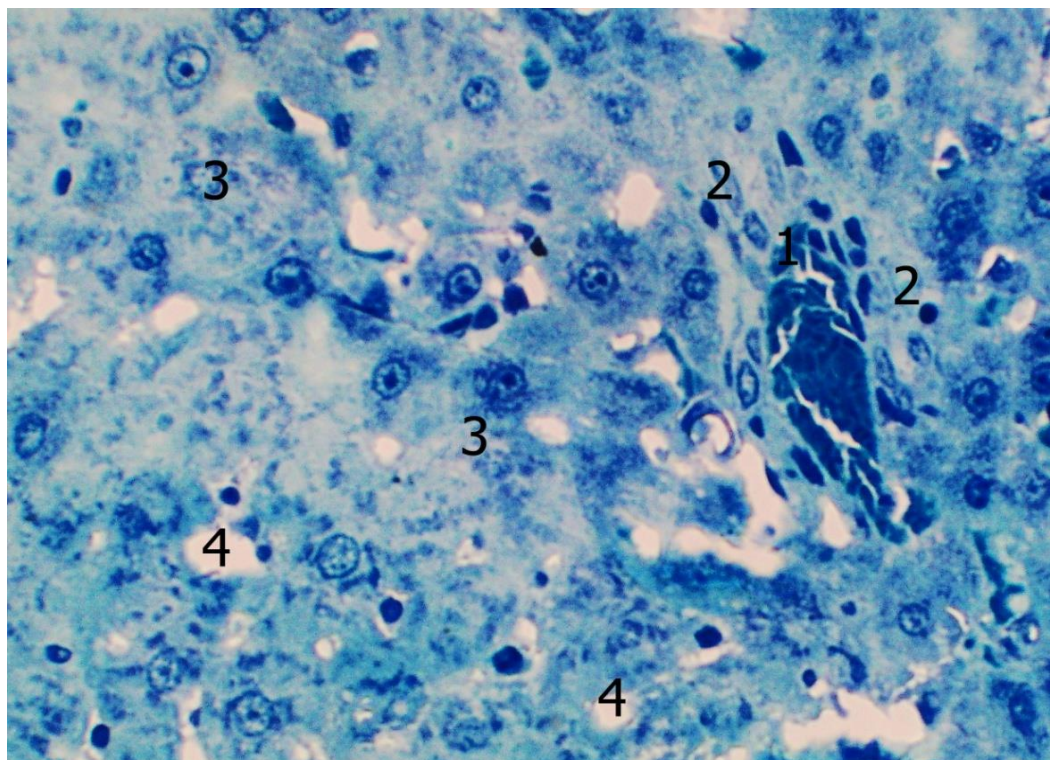


Рис. 5.13. Будова печінки білих щурів (комбінований вплив харчових добавок протягом 12 тижнів). Напівтонкий зріз. Забарвлення толуїдиновим синім. Об.40^x, ок. 10^x.

1 – венозна кровоносна судина з вираженим повнокров'ям; 2 – перипортальна сполучна тканина; 3 – гепатоцити; 4 – печінкові синусоїди.

5.3 Особливості будови печінки білих щурів після комбінованого впливу глютамату натрію, нітриту натрію, понсо 4R, протягом 16 тижнів

Після вживання експериментальними тваринами комплексу харчових добавок протягом 16 тижнів печінка піддослідних тварин мала м'яко-еластичну, дещо тістувату, консистенцію. Суцільно паренхіма мала переважне блідо-коричнєве забарвлення з видимим інтенсивнішим за попередню групу жовтуватим відтінком, та поодинокими розмитими плямами більш вираженого жовтого забарвлення, що на розрізах супроводжувались вираженістю зернистості. Середня маса печінки збільшилась й склала $(14,07 \pm 1,21)$ г. Показник відносної маси печінки зменшився до $(4,92 \pm 0,42)$.

На мікропрепаратах ми спостерігали посилення більшості описаних вище патологічних процесів у печінковій паренхімі. Поряд з незміненою паренхімою,

що зберігала типову будову, на гістологічних препаратах досить часто зустрічалися варіабельні за протяжністю ділянки, на яких дворядне розташування гепатоцитів, що формує печінкові балки, було порушене (рис. 5.14).

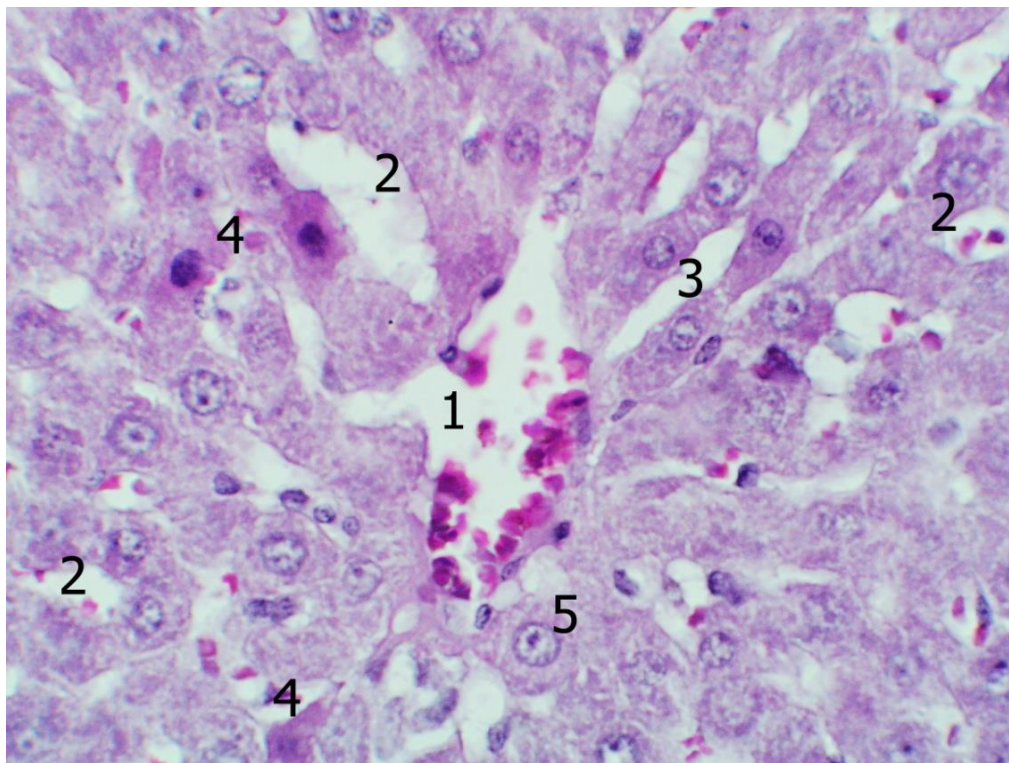


Рис. 5.14. Будова печінки білих щурів (комбінований вплив харчових добавок протягом 16 тижнів). Забарвлення гематоксиліном та еозином. Об.40^x, ок. 10^x.

1 – центральна вена; 2 – ацинарні структури; 3 – однорядні печінкові балки; 4 – гепатоцити з гіперхромною цитоплазмою; 5 – гепатоцити з явищами гідропічної дистрофії.

В окремих випадках, коли дисконкомплексация печінкових балок досягала максимального ступеня, на мікропрепаратах, забарвлених гематоксиліном та еозином, візуалізувалася картина формування солідних, кріброзних, ацинарних структур, а також солітарно розташованих гепатоцитів. При цьому синусоїдні капіляри місцями були значно розширені, за рахунок чого просвіт їх набував округлої форми, місцями навпаки, були вражено звужені і мали вигляд ледь помітних щілиноподібних структур.

На подібних ділянках у значній кількості зустрічалися гепатоцити з гіперхромною цитоплазмою та печінкові клітини з явищами гідропічної дистрофії (див. рис. 5.14).

Гепатоцити, що мають відношення до перелічених вище характеризувалися досить варіабельними розмірами. Печінкові клітини з явищами гідропічної дистрофії, за рахунок явищ внутрішньоклітинного набряку, як правило, мали досить значні розміри, гіперхромні гепатоцити були помітно меншими. Описані клітини досить часто мали нетипову форму, серед них зустрічалися як полігональні гепатоцити, так і клітини печінки округлої, витягнутої, двояковигнутої і навіть відросткової форми. Очевидно, такий поліморфізм був пов'язаний із пошкодженням печінкових клітин, що у окремих випадках носили незворотний характер. Таким чином, зміни форми та розмірів гепатоцитів, як наслідок дистрофічних процесів, швидше за все, і зумовлювали морфологічну картину порушення балкової будови печінкових часточок.

Слід також відзначити, що в групі тварин, що описується, помітно збільшилася кількість печінкових клітин з незворотніми некротичними змінами. Останні, як і раніше, зберігали тенденцію до групового розташування, виявлялися переважно на ділянках з явищами дисконфлексії печінкових балок, де-що частіше на периферії та в середніх відділах печінкових часточок.

Періодично подібні гепатоцити були оточені, або знаходилися в безпосередній близькості від розташованих у печінковій паренхімі осередкових лімфоцитарних інфільтратів. Останні відрізнялися від описаних раніше великими розмірами та, у деяких випадках, наявністю видимого зв'язку з перипортальною сполучною тканиною.

При цьому окремі гепатоцити, що зазнали незворотних змін, мали вигляд округлих еозинофільних утворень, в яких візуалізувалися ядерні залишки. Подібні структури отримали в літературі образну назву - муміфіковані гепатоцити (тільца Кусмауля) (рис. 5.15).

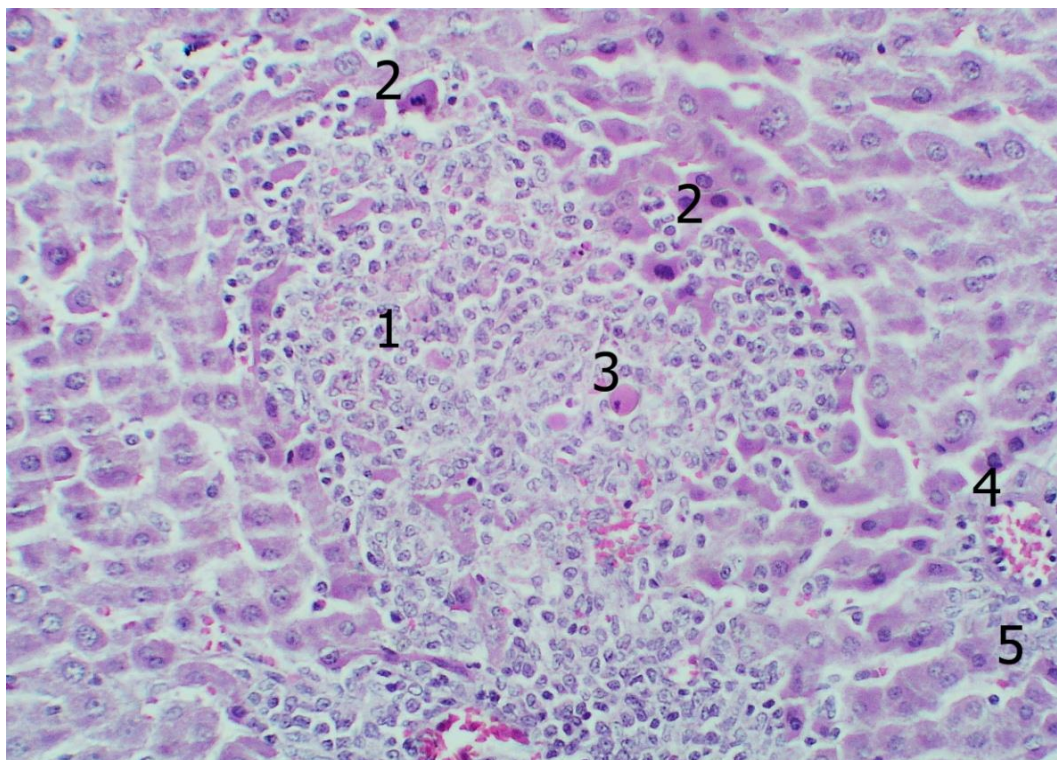


Рис. 5.15. Будова печінки білих щурів (комбінована дія харчових добавок протягом 16 тижнів). Забарвлення гематоксиліном та еозином. Об.25^x, ок. 10^x.

1 – осередкові лімфо-плазмоцитарні інфільтрати; 2 – гепатоцити із некротичними змінами; 3 – муміфікований гепатоцит; 4 – гілка печінкової артерії; 5 – перипортальна сполучна тканина.

Згідно з результатами проведених морфометричних досліджень в даній експериментальній групі відносна кількість гепатоцитів з дистрофічними змінами збільшилася, порівняно з попередньою експериментальною групою і склала $(11,19 \pm 1,18)\%$, при цьому, приблизно в рівних кількостях зустрічалися клітини печінки, як з жировою, так і з гідропічною дистрофією.

Метричні характеристики печінкових клітин у тварин описуваної експериментальної групи суттєво не змінилися. Ширина гепатоцитів склала $(16,27 \pm 0,48)$ мкм, довжина – $(21,9 \pm 0,66)$ мкм. Середня площа гепатоцитів, порівняно з відповідним показником у тварин попередньої експериментальної групи, зменшилася і склала – $(356,5 \pm 20,3)$ мкм².

Середній діаметр ядер печінкових клітин продовжував збільшуватися, відповідний показник становив – $(8,3 \pm 0,60)$ мкм. Середня площа ядер також

достовірно збільшилася і становила $55,15 \pm 9,06$ ($p \leq 0,01$). У зв'язку зі зменшенням площі гепатоцитів до площі їх ядер, ядерно-цитоплазматичне співвідношення, порівняно з попередньою експериментальною групою, достовірно зросло та становило $0,182 \pm 0,025$ (таб. 5.3).

	ширина гепатоци- тів	довжина гепатоцитів	діаметр ядер	площа гепа- тоцитів	площа ядер	площа цитопла- зми	ядерно- цитоплазма- тичне спів- відношення
1	17,15	22,48	9,51	385,53	70,9	314,63	0,2219
2	16,12	21,37	8,73	344,4	59,8	284,6	0,2101
3	16,31	22,75	8,43	371	55,7	315,3	0,1767
4	16,85	22,61	8,43	380,97	64,7	316,3	0,2046
5	16,09	21,62	8,11	347,86	51,6	296,26	0,1741
6	15,77	21,19	7,49	334,16	44	290,2	0,1517
7	16,43	22,08	8,28	362,77	53,8	308,97	0,1741
8	15,54	21,03	7,28	326,8	41,6	285,2	0,1461
9	15,85	21,14	8,12	335,1	46,44	288,7	0,1609
10	16,61	22,64	8,71	376	63	313	0,2012
μ	16,27	21,9	8,31	356,5	55,15	301,32	0,1821
σ	0,476	0,659	0,601	20,326	9,061	12,806	0,025

Таб. 5.3. Метричні характеристики гепатоцитів білих щурів (вплив комбінації харчових добавок протягом 16х тижнів).

Переважаюча кількість гепатоцитів мали одне ядро, відносна кількість їх становила - 92,19%, інші 7,81% припадали на двоядерні гепатоцити; печінкових клітин, що містять більше двох ядер нами, як і раніше, виявлено не було. У тварин описуваної експериментальної групи не спостерігалось помітних змін у кількості та топографії печінкових клітин, диференційованих на підставі кількості глікогену, що міститься в цитоплазмі. Гепатоцити III типу розташовувалися переважно в центрі печінкових часточок, гепатоцити I та II типів виявлялися у всіх відділах печінкових часточок.

Як і раніше, синусоїдні капіляри характеризувалися нерівномірним кровонаповненням. У кількісному відношенні домінували синусоїдні капіляри, що містять помірну кількість еритроцитів. Дещо рідше зустрічалися капіляри з явищами запусітіння, приблизно у такій же кількості виявлялися синусоїди з ви-

раженим повнокров'ям. В останніх нерідко спостерігалися явища складж-феномену. Частіше явища повнокров'я мали місце у центральних відділах печінкових часточок (рис. 5.16).

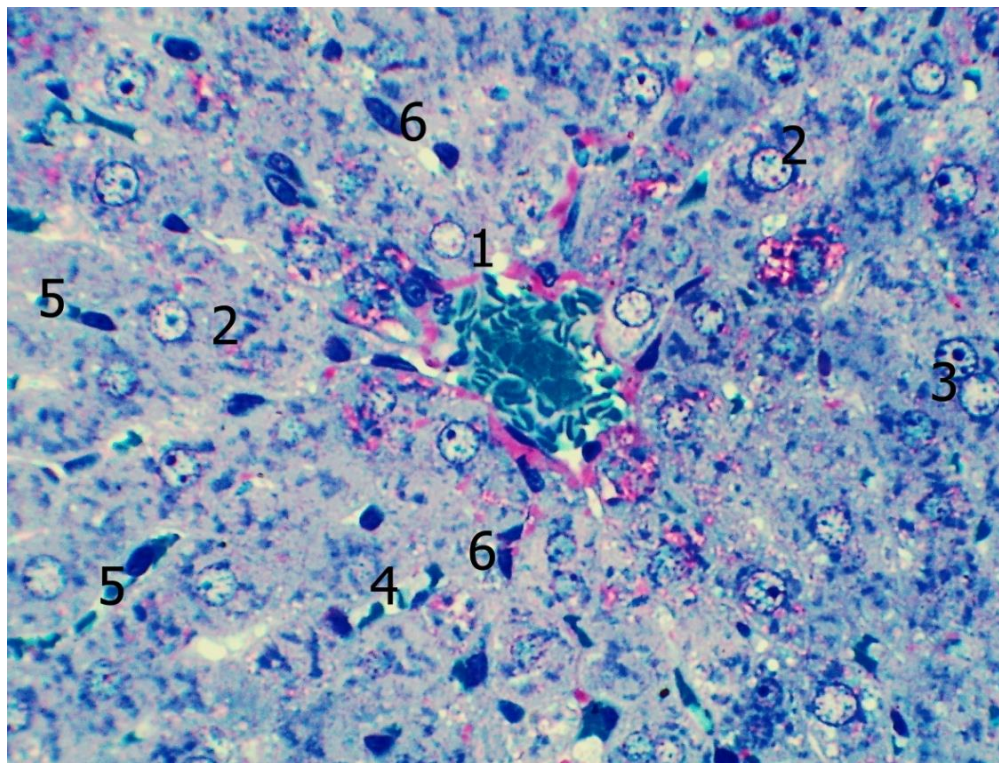


Рис. 5.16. Будова печінки білих щурів (комбінована дія харчових добавок протягом 16 тижнів). Напівтонкий зріз. Забарвлення поліхромним методом. Об.40^х, ок. 10^х.

1 – центральна вена з вираженою повнокровністю; 2 – одноядерні гепатоцити; 3 – двоядерний гепатоцит; 4 – печінкові синусоїди з помірним кровонаповненням; 5 – печінкові синусоїди з явищами повнокров'я; 6 – клітини печінкових синусоїд.

Синусоїдні капіляри, як і раніше, характеризувалися нерівномірною шириною просвіту, що було найбільш виражено на ділянках з дисконкомплексцією печінкових балок, про що докладно було сказано вище. На ділянках, де структура паренхіми печінки була збережена, синусоїди мали відносно рівномірну ширину просвіту. Згідно проведених морфометричних досліджень середній діаметр синусоїдних капілярів печінки тварин описуваної групи склав $(8,05 \pm 1,26)$

мкм. Кількість синусоїдних клітин у цієї групи тварин становила $(3,82 \pm 1,37)$ в 1500 мкм^2 ($p \leq 0,01$).

Імуногістохімічне дослідження із застосуванням антитіл до CD68 і до CD3 свідчить, що на даному етапі експерименту в печінкових синусоїдах, як і раніше, переважають CD68 позитивні клітини, які становлять 59,4% загальної кількості. 3,5% припадає на CD3 позитивні клітини, відповідно 37,1% клітинних елементів дають негативну реакцію на вказані вище антитіла (рис. 5.17).

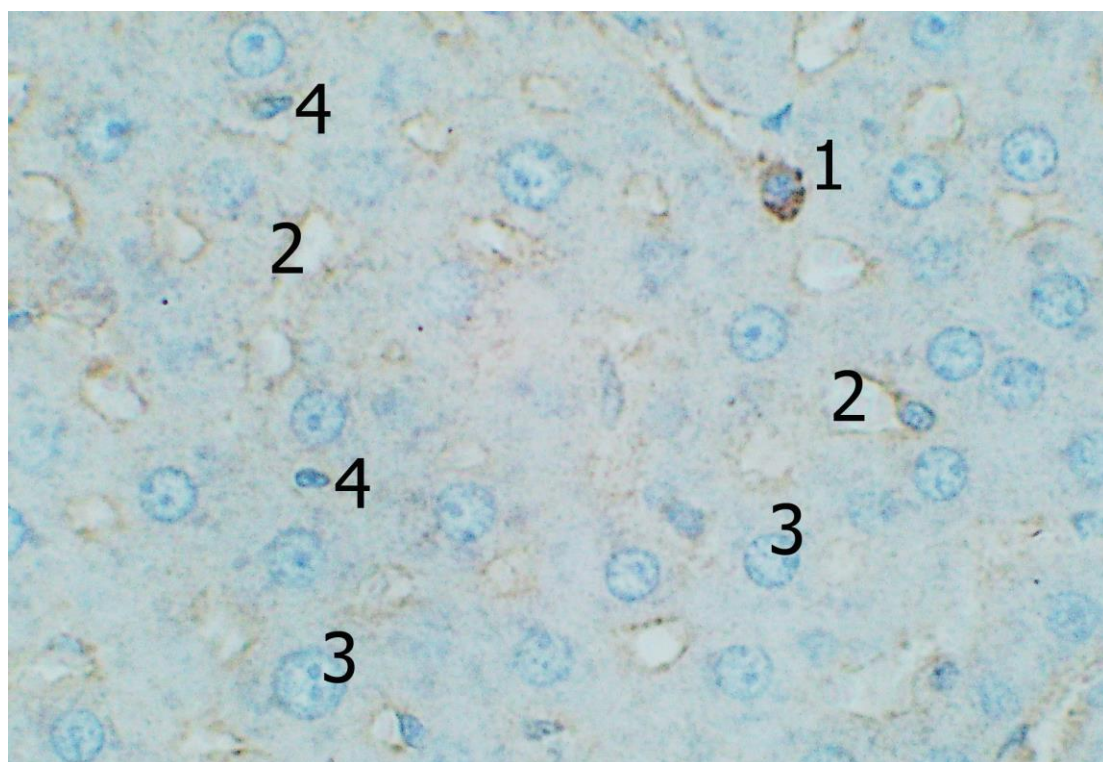


Рис. 5.17. Реакція моноклональних антитіл до CD3 в печінці білих щурів (комбінований вплив харчових добавок впродовж 16 тижнів). Додаткове забарвлення гематоксиліном Майєра. Об.40 \times , ок. 10 \times .

1 – CD3 позитивна клітина в синусоїдних капілярах; 2 – синусоїдні капіляри; 3 – гепатоцити; 4 – CD3 негативні клітини в синусоїдних капілярах.

Для центральних вен печінкових часточок також було характерне нерівномірне кровонаповнення, приблизно в однаковій кількості зустрічалися як вени з явищами повнокров'я, так і з явищами запустіння (рис. 5.16).

Відносна кількість сполучної тканини даної групи тварин продовжувала

збільшуватися, відповідний показник склав $(13,62 \pm 1,55)\%$. На паренхіму припадало відповідно 86,38%. Описаний процес, як і раніше, відбувався переважно за рахунок збільшення розмірів перипортальних сполучнотканинних полів; ізольованих великовогнищевих розростань сполучної тканини в печінковій паренхімі нами виявлено не було. При цьому, в перипортальній сполучній тканині продовжувала зменшуватися загальна кількість клітин та збільшуватися відносна кількість клітинних елементів фібробластичного ряду (рис. 5.18).

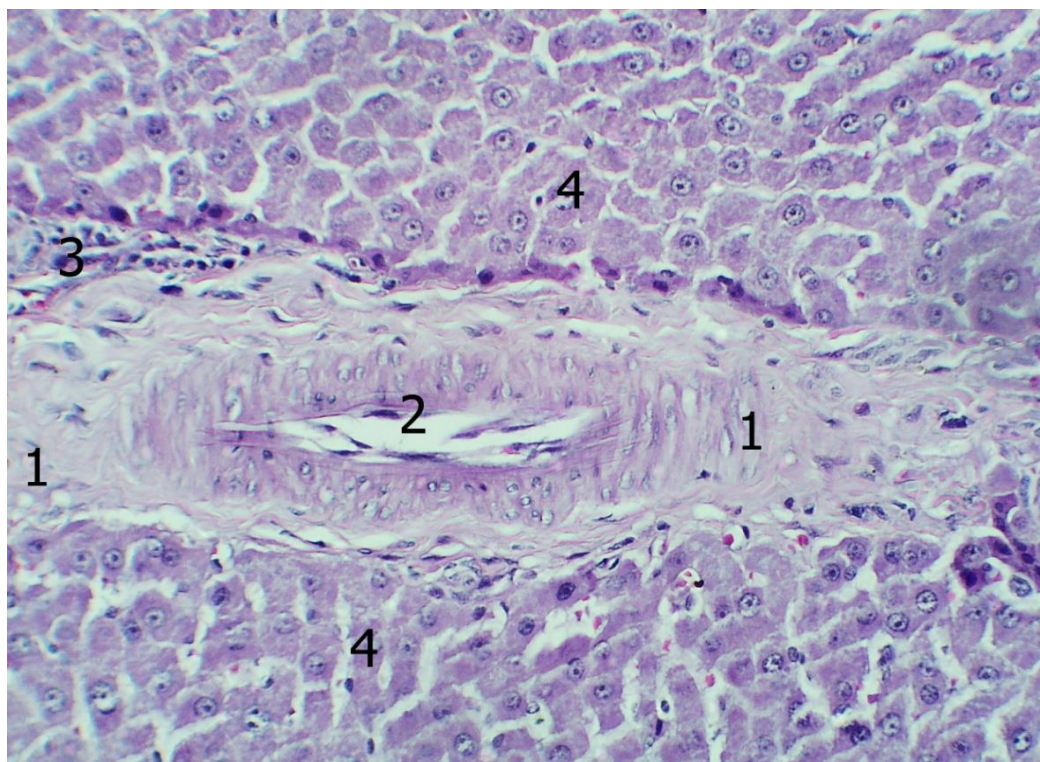


Рис. 5.18. Будова печінки білих щурів (комбінована дія харчових добавок протягом 16 тижнів). Забарвлення гематоксиліном та еозином. Об.25^x, ок. 10^x.

1 – перипортальна сполучна тканина; 2 – артеріальна кровоносна судина; 3 – осередкове скупчення клітинних елементів у перипортальній сполучній тканині; 4 – гепатоцити.

Результати проведених морфометричних досліджень свідчать, що у тварин цієї експериментальної групи на частку фібробластів припадало 58%, відповідно на частку клітин гематогенного походження припадало 42% клітин перипортальної сполучної тканини. Клітини гематогенного походження дещо ча-

стіше зустрічалися в невеликих сполучнотканинних утвореннях, у більших таких утвореннях вони мали тенденцію до осередкового розташування в периферичних відділах сполучнотканинних полів (див. рис. 5.18).

Результати проведених імуногістохімічних досліджень із застосуванням антитіл до CD68 і CD3 свідчать, що на даному етапі експерименту в перипортальній сполучній тканині переважали CD68 позитивні клітини, які становили 51,05% загальної кількості. 27,56% займали CD3 позитивні клітини, 21,39% клітинних елементів давали негативну реакцію як на CD68 і CD3 (рис. 5.19).

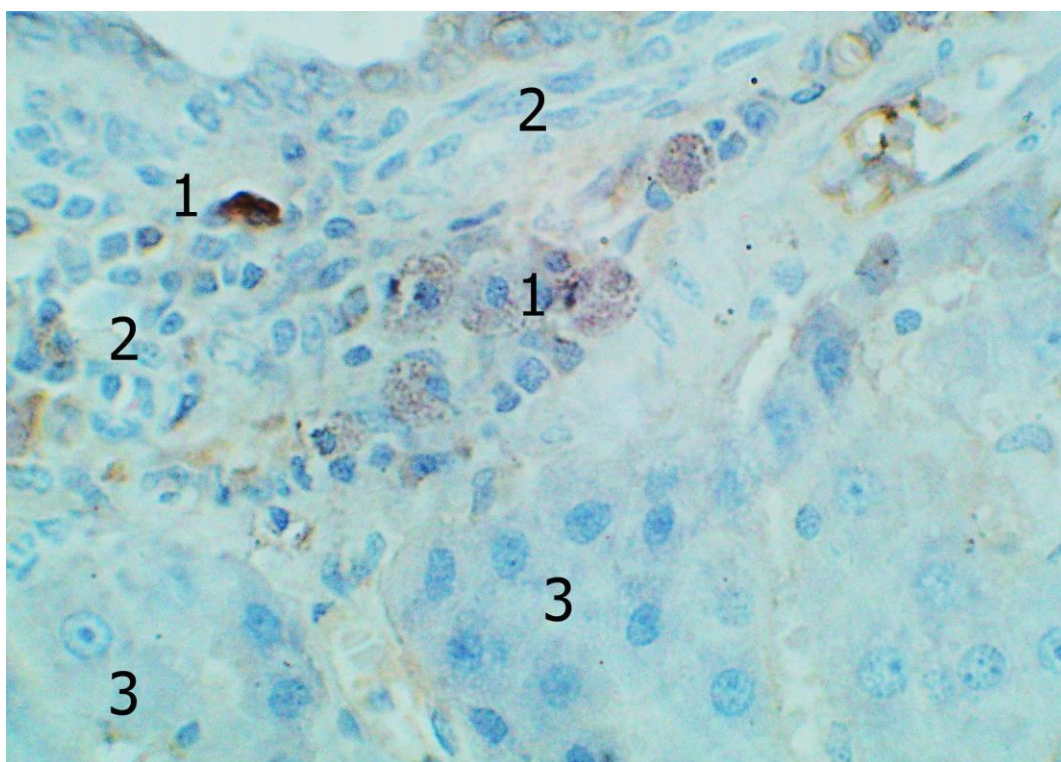


Рис. 5.19. Реакція моноклональних антитіл до CD68 в печінці білих щурів (комбінований вплив харчових добавок впродовж 16 тижнів). Додаткове забарвлення гематоксиліном Майєра. Об.40^x, ок. 10^x.

1 – CD68 позитивні клітини в перипортальній сполучній тканині; 2 – CD68 негативні клітини в перипортальній сполучній тканині; 3 – гепатоцити.

Артеріальні кровоносні судини, розташовані в описаних сполучнотканинних утвореннях, найчастіше характеризувалися запустінням, в той же час, деякі з них містили надмірну кількість формених елементів крові. У великих і

середніх артеріальних кровоносних судинах часто спостерігалось потовщення стінки, переважно за рахунок середньої оболонки, набухання і часткова десквамація ендотеліоцитів.

Для венозних кровоносних судин також було характерним нерівномірне кровонаповнення, найчастіше нам зустрічалися вени з помірною кількістю формених елементів крові. Жовчні протоки, розташовані в портальних трактах найчастіше секрету не містили, лиш у окремих з них, як правило найбільш крупних, візуалізувалася помірна кількість гомогенного секрету.

Резюме до Розділу 5

Попередній аналіз результатів, викладених у даному розділі дисертаційної роботи свідчить, що додаткове введення до раціону експериментальних тварин комплексу харчових добавок (глутамату натрію, нітриту натрію, понсо 4R) протягом тривалого часу (8-16 тижнів) посилює деструктивні процеси, як у паренхімі, так і в стромі печінки, описані нами у попередньому розділі роботи.

Протягом всього досліджуваного періоду експерименту, продовжувала збільшуватися кількість печінкових клітин із явищами жирової та гідропічної дистрофії. При цьому, прогресивно збільшується відносна кількість гепатоцитів із змінами, характерними для гідропічної дистрофії. Можливо, дані процеси і зумовлювали зміни метричних характеристик гепатоцитів, так як при зазначених видах дистрофій має місце накопичення в цитоплазмі клітин продуктів обміну, що призводить зазвичай до зміни розмірів клітин. Помітно збільшується, протягом описуваного експериментального періоду, кількість гепатоцитів із незворотними некротичними змінами.

Вочевидь, значна кількість гепатоцитів з дистрофічними і некротичними змінами зумовила осередкові порушення балочної будови печінкової паренхіми, що неодноразово доводилося спостерігати при тривалому застосуванні комплексу харчових добавок. Досить цікавим слід вважати факт появи осередкових лімфо-плазмоцитарних інфільтратів у печінковій паренхімі, навколо некротично-змінених гепатоцитів. Як правило, подібна картина типова для запальних уражень печінки з обов'язковим залученням до патологічного процесу імун-

них механізмів.

Отже, є всі підстави припустити, що вживання експериментальними тваринами комплексу харчових добавок протягом тривалого періоду, поряд з неспецифічним токсичним ураженням гепатоцитів викликає імунне запалення в печінковій паренхімі.

У стромі печінки ми спостерігали прогресивні склеротичні процеси, що проявляються збільшенням кількості перипортальної сполучної тканини, від якої, в окремих випадках формувалися сполучнотканинні септи, спрямовані вглиб паренхіми. У той же час, будь-яких помітних осередкових розростань фіброзної тканини безпосередньо в паренхімі печінки нами виявлено не було.

Також, слід зазначити, що помітних змін із боку біліарної системи нами не було виявлено.

Наведені у розділі дані опубліковані:

1. Mustafina HM, Starchenko II, Koka VM, Fylenko BM, Roiko NV, Cherniak VV, Prylutskyi OK. Morphological features of the stromal component of the liver in experimental supplement of rations with food additives. World of Medicine and Biology. 2022;3(81):227–230. doi: 10.26724/2079-8334-2022-3-81-227-230 (Особистий внесок: участь в написанні статті з узагальненням результатів морфометричного дослідження, опрацювання даних та статистичний аналіз результатів).
2. Мустафіна ГМ, Старченко ІІ, Кока ВМ. Особливості будови печінкових клітин за умов тривалого впливу харчових добавок в експерименті. Сучасні проблеми вивчення медико-екологічних аспектів здоров'я людини: матеріали наук.-практ. інтернет-конф. з міжнар. участю, присвяченої 90-й річниці з дня заснування кафедри медичної біології в рамках святкування 100-річчя заснування Полтавського державного медичного університету, м. Полтава, 30 вересня–1 жовтня 2021 р. Полтава, 2021:60–61 (Особистий внесок: брала участь в опрацюванні даних, написанні тез доповіді, статистичному обробленні матеріалу).

РОЗДІЛ 6

АНАЛІЗ І УЗАГАЛЬНЕННЯ РЕЗУЛЬТАТІВ ДОСЛІДЖЕНЬ

Печінка за своєю будовою та функціональним значенням для організму є унікальним органом, у поєднанні з іншими системами та органами відповідає близько за 500 окремих функцій [1, 2, 7, 18]. Зокрема, вона відіграє центральну роль в обміні білків, вуглеводів та ліпідів, а також біологічно-активних речовин, вітамінів, мікроелементів. Завдяки бар'єрної (детоксикуючої) функції в печінці відбувається знешкодження токсичних речовин ендogenous та екзогенного походження, кількість яких в сучасних умовах, у зв'язку зі стрімким розвитком промисловості та загальним погіршенням екологічного стану постійно зростає [1, 2, 4, 73, 86].

В роботах останніх років значна увага приділяється вивченню впливу харчового раціону та, зокрема, застосування різних харчових добавок на морфо-функціональний стан внутрішніх органів і систем [8, 9, 15]. Зокрема, в експериментах доведено негативний вплив тривалого введення до харчового раціону лабораторних тварин комплексів харчових добавок на головний мозок, окремі органи травної системи [10, 11, 12].

При цьому автори вказують на можливість як прямого впливу комплексів харчових добавок на внутрішні органи, так і опосередкованої пошкоджуючої дії [5, 121, 122]. У свою чергу, опосередкована шкідлива дія харчових добавок на органи та системи, зумовлена в більшості випадків порушенням дезінтоксикаційної функції печінки [129, 219].

У зв'язку з викладеним вище, актуальною проблемою слід вважати вивчення морфо-функціонального стану печінки в умовах застосування різних комбінацій харчових добавок. Даному питанню і було присвячене проведене нами дослідження, в основу якого було покладено порівняння структурної організації печінки білих щурів у нормі та при додатковому введенні до харчового раціону комплексів харчових добавок протягом 16 тижнів.

Результати досліджень структурної організації печінки інтактних тварин

загалом підтвердили викладені у сучасній науковій літературі уявлення про будову печінки ссавців [7, 17, 69, 230]. Порівняння власних результатів із літературними даними також свідчить про відсутність істотних видових відмінностей печінки людини та білих щурів на макроскопічному рівні, за винятком органо-метричних параметрів [18, 21, 22, 24, 69, 230].

Єдиною, на нашу думку, суттєвою відмінністю у будові печінки білих щурів від печінки людини слід вважати відсутність жовчного міхура. Останній, як відомо, виконує функцію резервуару жовчі, в якому, крім того, відбувається деяка зміна її якісного складу, у зв'язку з чим для моделювання патологічних процесів біліарної системи доцільніше використовувати інші види лабораторних тварин [231, 232].

Слід зазначити, що прицільне вивчення стану жовчовивідної системи в експерименті не входило в визначені нами задачі дослідження. У той же час, у доступній літературі холестатичний механізм розвитку патологічного процесу в печінці при використанні харчових добавок не розглядався як провідний [233].

Результати вивчення будови печінки тварин контрольної групи на мікроскопічному рівні також узгоджуються з численними даними літератури, присвяченими цьому питанню [7, 17, 234]. Як і у людини, в печінці білих щурів відсутні добре виражені прошарки сполучної тканини, що відокремлюють один від одного сусідні часточки, що має місце у деяких видів ссавців, у зв'язку з чим межі печінкових часточок визначаються умовно, на підставі візуального аналізу топографії печінкових триад та центральних вен.

При цьому всередині часточок органоспецифічні клітини печінки - гепатоцити мають досить добре виражену морфологічну та функціональну гетерогенність, яка більш виразно проявляється при вивченні напівтонких зрізів та препаратів пофарбованих карміном Беста, що також знайшло відображення у роботах інших дослідників [227]. Отримані нами результати вивчення клітинного складу печінкових синусоїд, структурної організації строми печінки в цілому також збігаються з численними літературними даними [233, 234].

Додаткове введення до харчового раціону тварин комплексу харчових

добавок призвело до деяких змін печінки, що виявляються на макроскопічному рівні. Так, починаючи з 8 тижня експерименту в паренхімі печінки виявлялися ділянки жовто-коричневого забарвлення без чітких меж, розмірами до 5 мм, при цьому тканина печінки в ряді випадків, на пізніх строках експерименту, характеризувалася дещо тістуватою консистенцією. Описані зміни були найбільш вираженими на 8 тиждень експерименту, після чого інтенсивність їх прояву знизилася. За даними літератури, подібна морфологічна картина характерна для паренхіматозної жирової дистрофії печінки [235, 236, 237].

Також заслуговує уваги динаміка зміни масометричної характеристики печінки. Протягом перших 8 тижнів експерименту мало місце прогресивне збільшення маси печінки, після чого спостерігалось зниження значення даного показника практично до вихідних величин (рис.6.1).

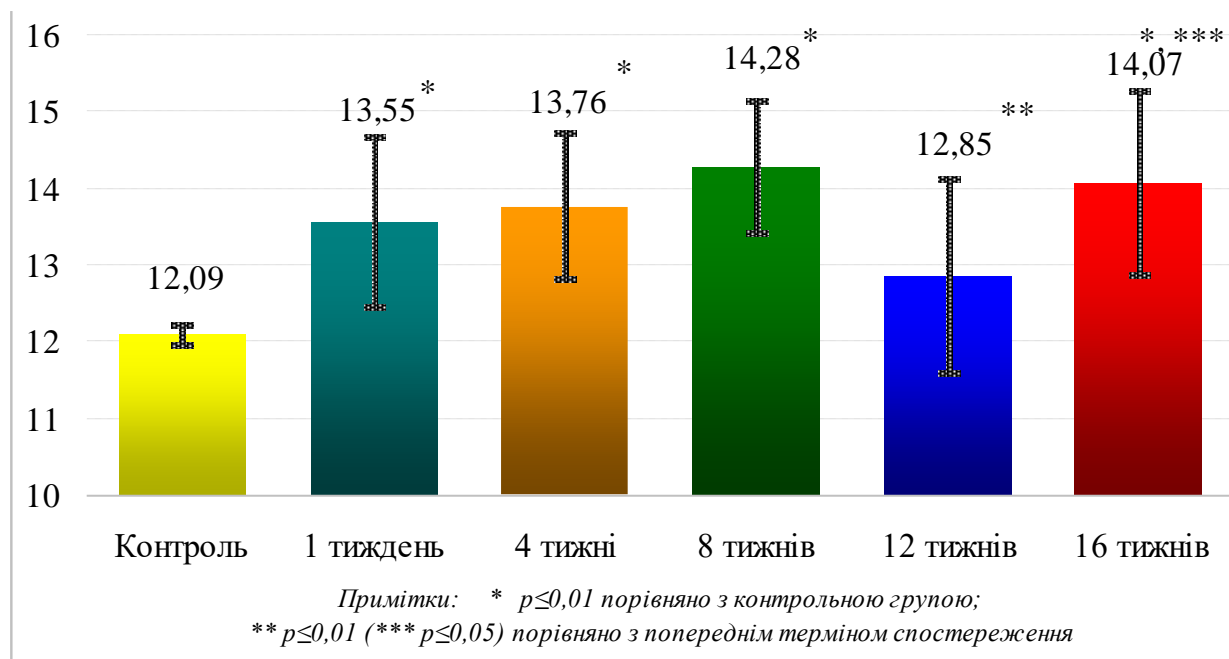


Рис. 6.1. Динаміка зміни масометричної характеристики печінки піддослідних тварин впродовж експерименту.

Однозначно трактувати дані зміни, неможливо, оскільки необхідно мати на увазі, що протягом експерименту також, з природних причин, мала місце зміна маси тіла тварин, у зв'язку з чим, на нашу думку коректніше провести

аналіз динаміки зміни відносної маси печінки.

Значення даного показника помітно знижувалося з 1 по 4 тиждень експерименту, після чого дещо збільшувалося, але все одно до кінця експерименту не досягала вихідних значень (рис.6.2). Можливо, деяке збільшення маси печінки на пізніх експериментальних термінах пов'язане з розвитком в органі надлишкової кількості грубоволокнистої сполучної тканини, проте не можна також виключити, що описаний процес відбувався за рахунок розвитку в печінці компенсаторно-приспосувальних механізмів, оскільки відомо, що печінка має досить високий регенераційний потенціал [73, 74, 75, 76].

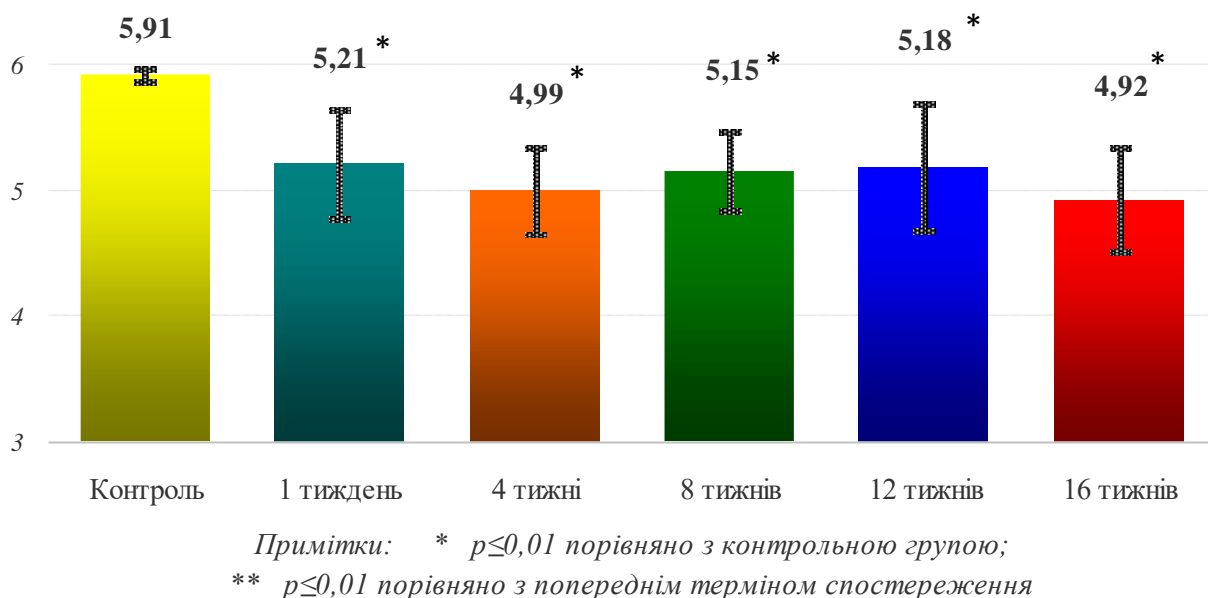


Рис. 6.2. Динаміки зміни відносної маси печінки піддослідних тварин впродовж експерименту.

Найбільш суттєвими змінами паренхіматозного компонента печінки, що визначається при мікроскопічному дослідженні, слід вважати прогресивне збільшення протягом усього експерименту кількості гепатоцитів з альтеративними змінами. Найбільш значне збільшення кількості печінкових клітин з дистрофічними змінами спостерігалось на ранніх етапах експерименту, після чого динаміка описаного процесу помітно знижувалася (рис.6.3).

Примітки: * $p \leq 0,01$ порівняно з контрольною групою;
 ** $p \leq 0,01$ порівняно з попереднім терміном спостереження

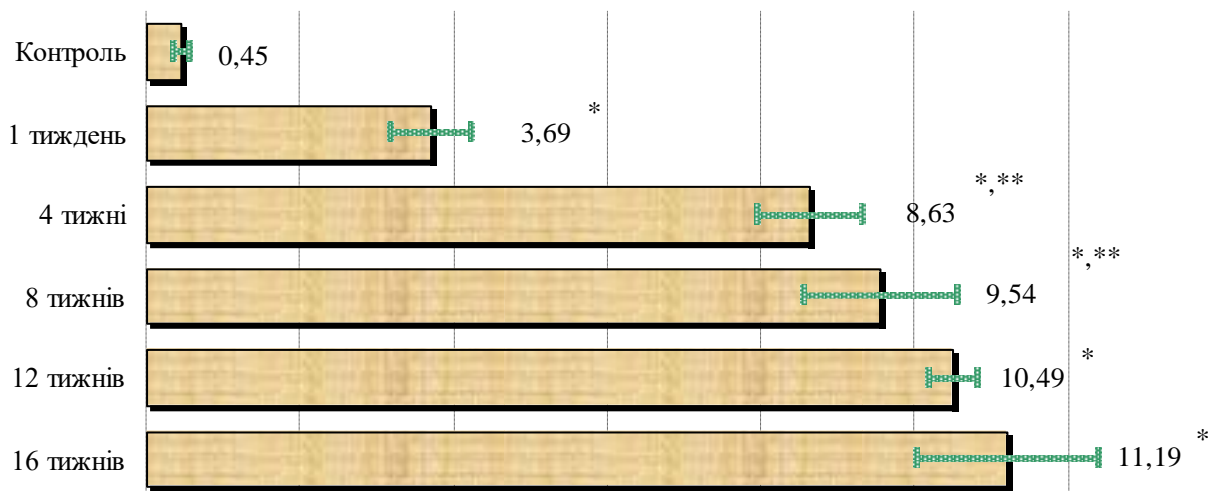


Рис. 6.3. Зміна кількості печінкових клітин з дистрофічними змінами впродовж експерименту.

При цьому, на ранніх етапах експерименту переважали гепатоцити з явищами дрібно-крапельної жирової дистрофії, найчастіше процес починався в центрі печінкових часточок і мав відцентровий характер. Подібна картина велими характерна для неспецифічних легких токсичних уражень печінки, похибок в дієті, і досить докладно описана в літературі [5, 120, 144, 236]. Починаючи з 8 тижня експериментального терміну помітно збільшувалася відносна кількість печінкових клітин з морфологічними ознаками, характерними для гідропічної дистрофії.

До альтеративних змін печінкових клітин слід також віднести появу «темних гепатоцитів», які, на нашу думку, є клітинами з незворотніми деструктивними змінами. Подібні клітини виявлялися починаючи, приблизно, з 4 тижня експерименту і в значно більшій кількості зустрічалися на пізніших етапах експерименту. Періодично навколо подібних гепатоцитів спостерігалось формування клітинних інфільтратів, що складаються переважно з лімфоцитів та плазматичних клітин. Подібна картина зустрічається в літературі при описі морфології ушкодження печінки запальної, переважно вірусної, етіології [150, 151,

152, 158]. У нашому випадку описана картина може опосередковано свідчити про розвиток у печінці при тривалому введенні до раціону тварин харчових добавок, поряд з дистрофічними змінами, запальних та імунопатологічних процесів, як реакції на продукти розпаду загиблих гепатоцитів.

Додаткове введення до харчового раціону експериментальних тварин комплексу харчових добавок також призвело до зміни метричних характеристик гепатоцитів (рис.6.4).

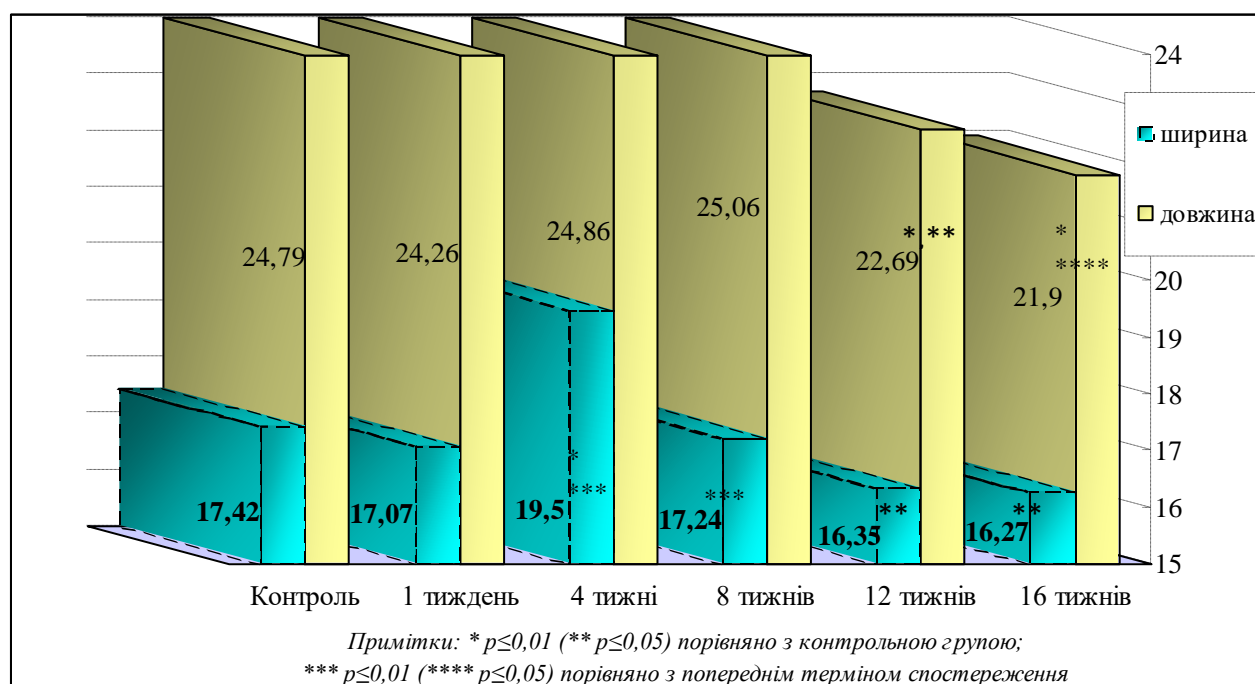
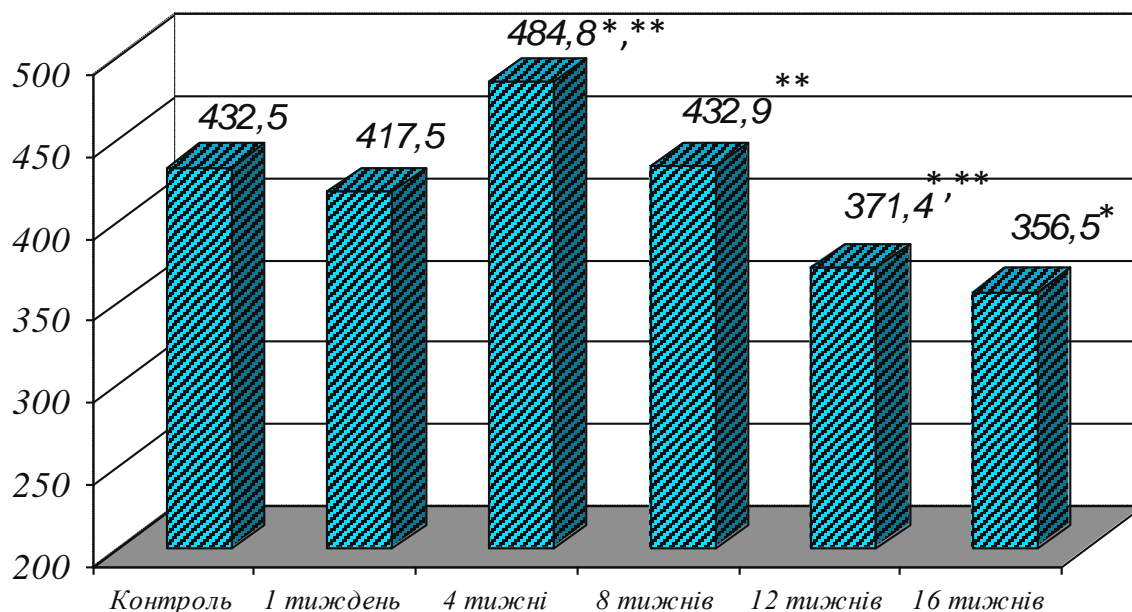


Рис. 6.4. Динаміка зміни метричних характеристик гепатоцитів піддослідних тварин впродовж експерименту.

На першому тижні експерименту ми спостерігали помітне зменшення показників середньої площі печінкових клітин, який потім помітно зростав, а до кінця експерименту знову зменшувався порівняно з вихідними показниками (рис.6.5).



Примітки: * $p \leq 0,05$ порівняно з контрольною групою; ** $p \leq 0,05$ порівняно з попереднім терміном спостереження

Рис. 6.5. Площа гепатоцитів піддослідних тварин впродовж експерименту.

Збільшення розмірів печінкових клітин може бути як наслідком надмірного накопичення продуктів метаболізму, що лежить в основі описаних раніше дистрофічних змін, так і проявом компенсаторного процесу, пов'язаного з підвищенням функціональної активності клітинних елементів, що збереглися, і як наслідок гіпертрофії останніх [75, 76].

В ході експерименту, прослідковувалась дещо інша, від клітинної, характеристика метричних змін ядер гепатоцитів (рис. 6.6), а відповідно і зміна ядерно-цитоплазматичного співвідношення, з тенденцією до збільшення останнього на пізніх строках експерименту (рис. 6.7).

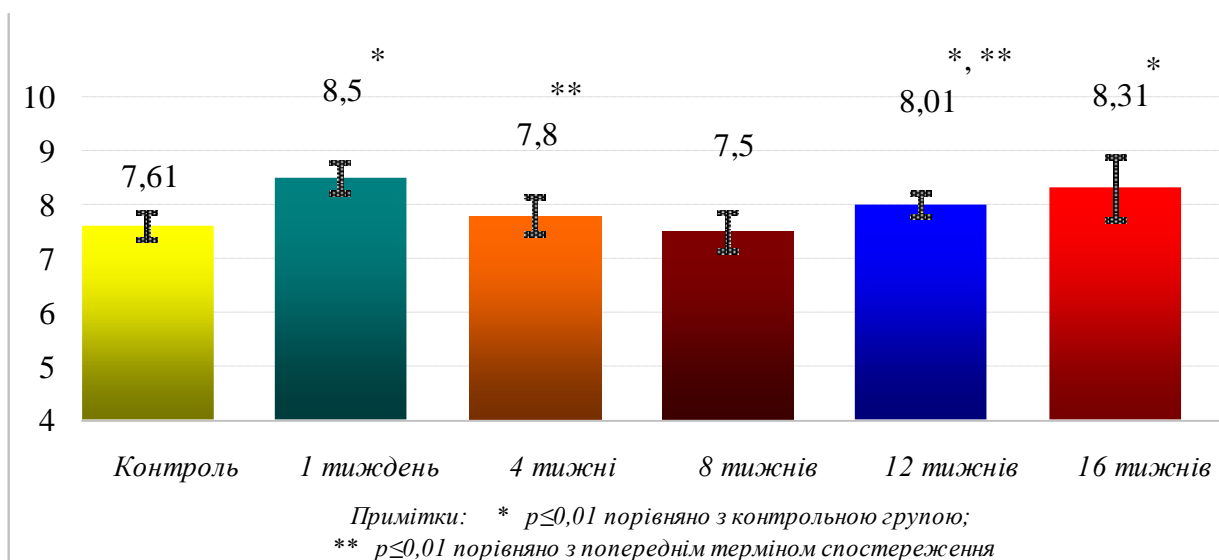


Рис. 6.6. Динаміка зміни метричних характеристик ядер гепатоцитів піддослідних тварин.

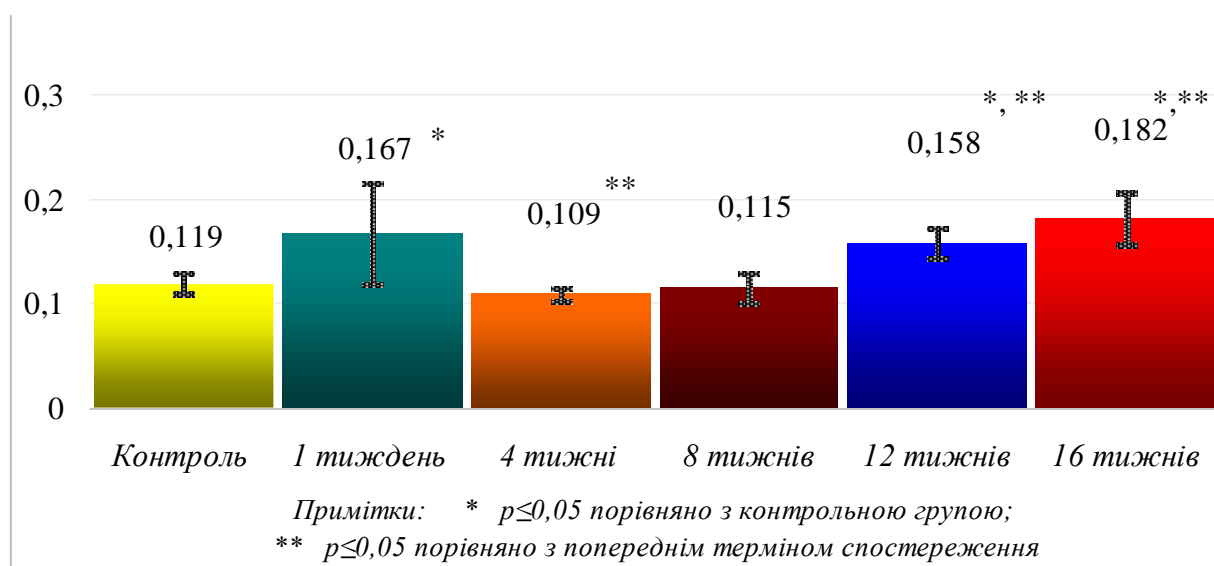


Рис. 6.7. Динаміка зміни ядерно-цитоплазматичного співвідношення впродовж експерименту.

Протягом експерименту ми також виявили зменшення відносної кількості двоядерних гепатоцитів (рис.6.8). Останнє, на думку ряду дослідників, може свідчити про зниження регенераторних здібностей цих клітин [238, 239].

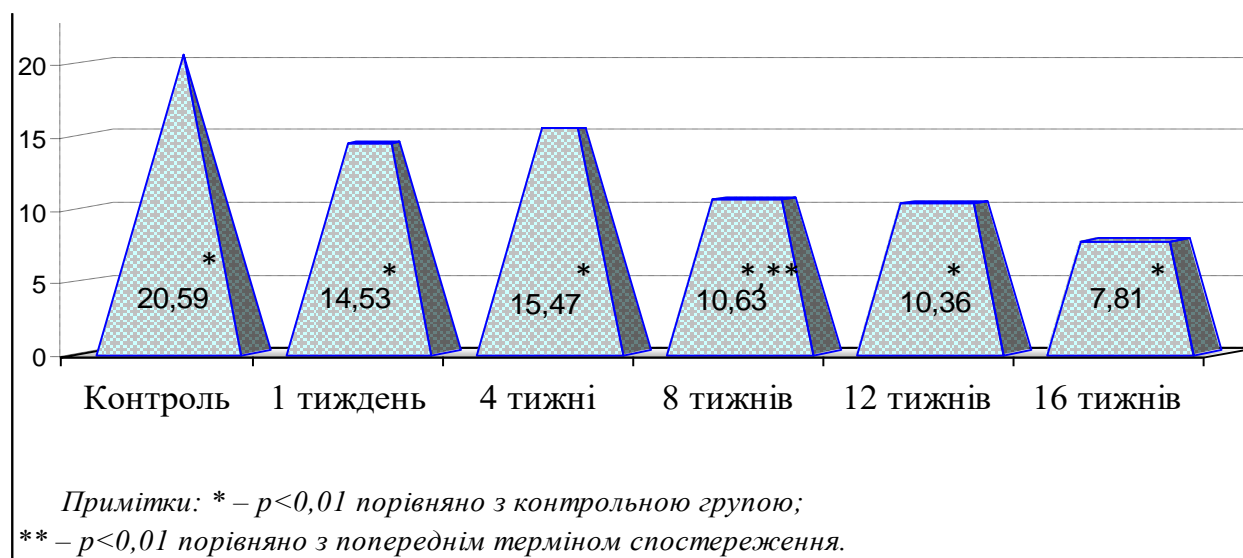


Рис. 6.8. Поступове зменшення кількості двоядерних гепатоцитів впродовж експерименту.

Додаткове введення до харчового раціону комплексу харчових добавок призводило також до деяких змін у синусоїдних просторах. Так, протягом експерименту спостерігалася зміна показників діаметра просвіту останніх, при цьому на ранніх етапах спостерігалася деяке зменшення відповідного показника, починаючи з 8 тижнів навпаки - збільшення (рис.6.9). Очевидно, описане явище пов'язане з набряком і описаними раніше змінами розмірних характеристик печінкових клітин, внаслідок чого можливе звуження розташованих між печінковими балками синусоїдних капілярів. Підтвердженням цього припущення слід вважати досить значні коливання діаметра синусоїдних капілярів у тварин експериментальної групи за рахунок чергування ділянок звуження та відносного розширення. При цьому в синусоїдних капілярах практично повсюдно спостерігалися явища розладу кровообігу, що проявляються як явищами недокрів'я, так і відносного повнокров'я аж до розвитку на окремих ділянках сладж-феномену.




Рис.6.9. Діаметр просвіту синусоїдних просторів на всіх етапах експерименту.

Описані порушення гемодинаміки мали неспецифічний характер і практично не залежали від тривалості вживання тваринами харчових добавок. В той же час, слід зазначити, що явища повнокров'я у синусоїдах дещо частіше спостерігалися нами на пізніх етапах експерименту.

Досить помітні зміни в ході експерименту були виявлені нами при вивченні клітин печінкових синусоїд. Останні, як відомо, представляють собою гетерогенну популяцію і виконують різні функції [41]. Застосування імуногістохімічних методів дослідження дозволили нам дійти висновку, що серед синусоїдних клітин у печінці інтактних тварин переважали CD68+ клітини, зовсім незначну кількість складали CD3+ клітини, доволі значну популяцію становлять клітинні елементи, що дають негативну реакцію на обидва зазначені антитіла.

Швидше за все, основну популяцію CD68+ клітин становлять зірчасті ретикулоендотеліоцити (клітини Купфера), представництво яких у печінкових синусоїдах, згідно з літературними даними, найбільше [52, 54, 55]. Групу клітин, що одночасно дають негативну реакцію з CD3 і CD68, складають ендотеліальні клітини, клітини Іто, до CD3+ клітин відносяться переважно нечисленні лімфоцити, що знаходяться в просвіті печінкових синусоїдів.

Згідно з результатами проведених нами досліджень у перші 4 тижні експерименту кількість синусоїдних клітин збільшується, після чого намічається

тенденція до зменшення їх кількості, і до кінця експерименту загальна кількість синусоїдних клітин стає меншою від початкової величини (рис.6.10).

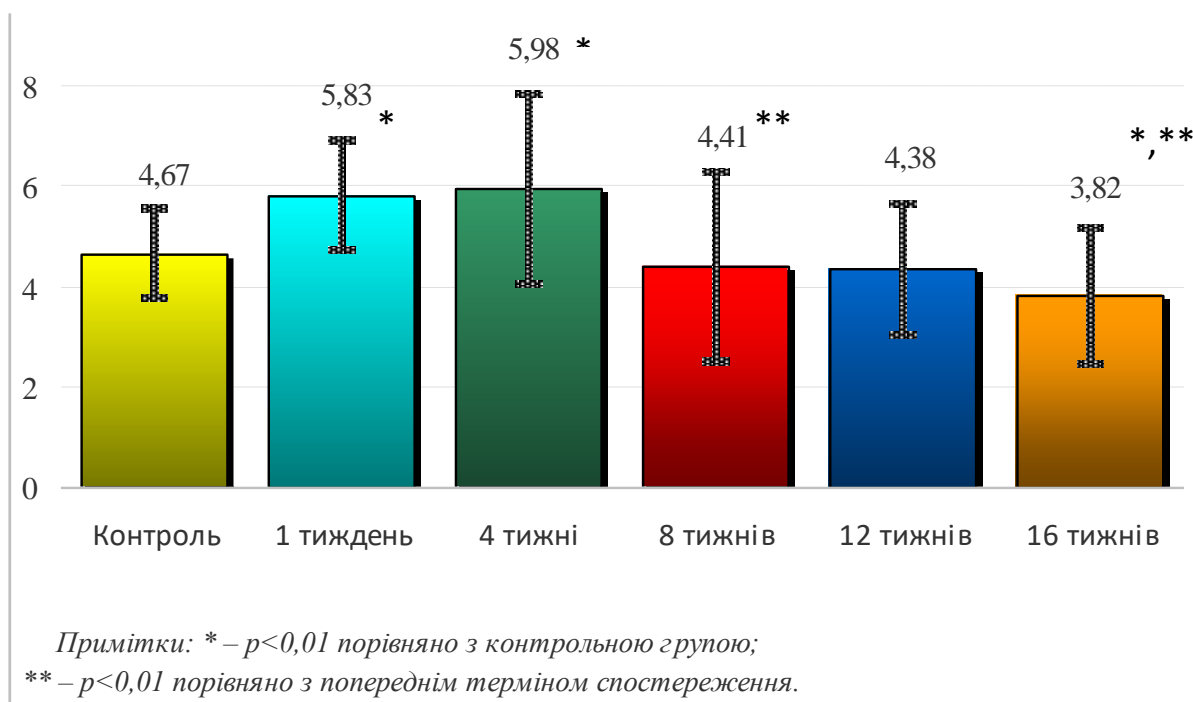


Рис. 6.10. Загальна кількість синусоїдних клітин впродовж експерименту.

При цьому, на всіх етапах експерименту має місце деяке збільшення відносної кількості CD68+ і CD3+ клітин (рис.6.11). Відомо, що основна функція зірчастих ретикулоендотеліоцитів - знешкодження токсичних речовин, що знаходяться в крові, яка циркулює по синусоїдних капілярах, у зв'язку з чим збільшення їх кількості може свідчити про збільшення вмісту токсичних речовин у крові, і слід розцінювати, як активізацію дезінтоксикаційної функції печінки [56].

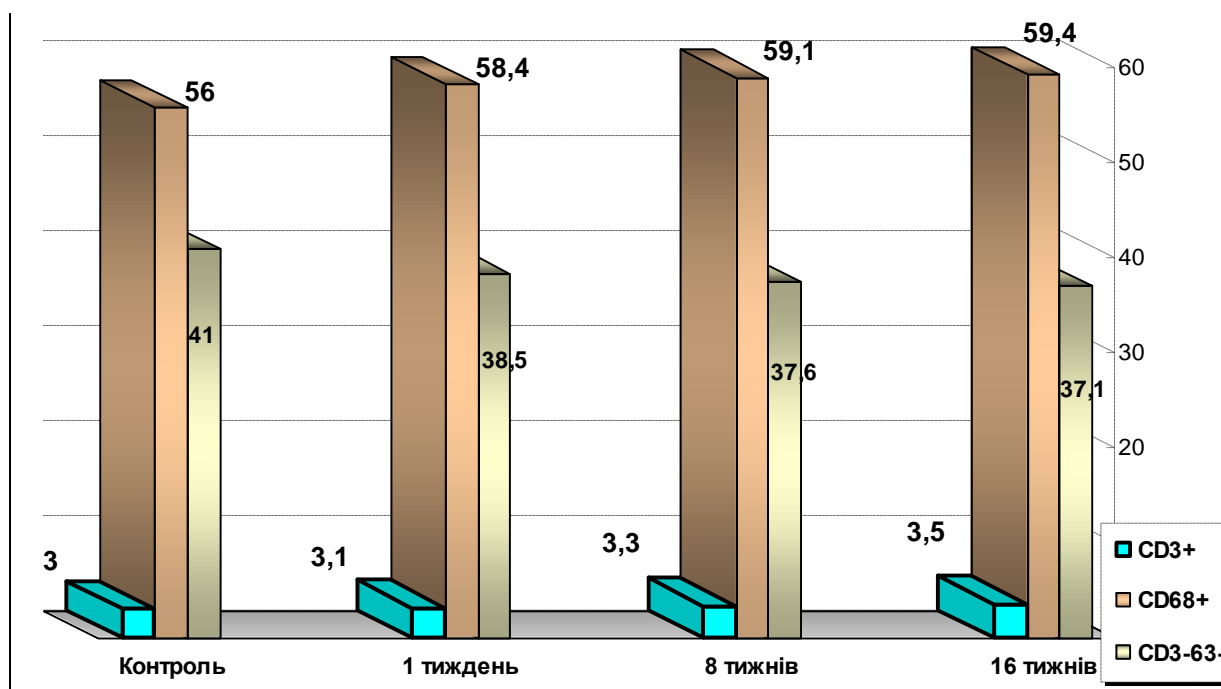


Рис. 6.11. Зміни кількості CD3+ та CD68+ синусоїдних клітин печінки піддослідних тварин впродовж експерименту.

Збільшення відносної кількості CD3+ клітинних елементів, вочевидь пов'язане з розвитком у печінковій паренхімі запальних та імунологічних процесів, як реакцій на загиблі гепатоцити і як наслідок формування клітинних інфільтратів на пізніх етапах експерименту, про що вже було сказано раніше.

В перипортальній сполучній тканині, при введенні до раціону комплексу харчових добавок, відбувалися помітні зміни клітинного складу. На початкових етапах експерименту мало місце помітне збільшення відносної кількості клітин гематогенного походження, а надалі відбувалося збільшення кількості зрілих форм фібробластів (рис.6.12). Описаний процес характерний для запалення, у результаті якого розвиваються склеротичні зміни [62, 63]. Підтвердженням цього припущення слід вважати спостережувані нами в перипортальній сполучній тканині неспецифічні судинні реакції, що проявляються в ряді випадків явищами повнокровності, переважно на початкових етапах експерименту. Також у перипортальній сполучній тканині зустрічалися вогнищеві клітинні інфільтрати, що розповсюджуються в окремих випадках на паренхіму і складаються переважно з лімфоцитів, плазмоцитів та клітинних елементів моноцитарно-

макрофагального ряду.

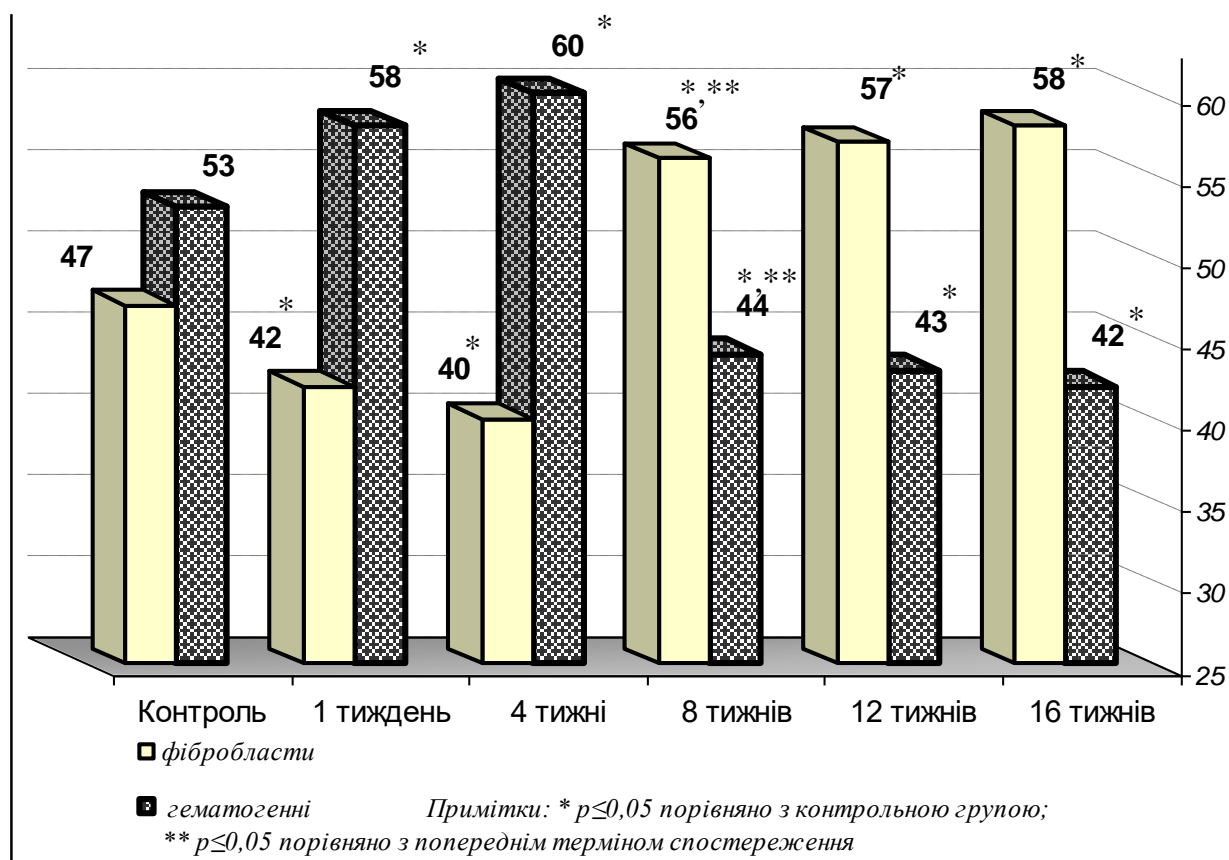


Рис. 6.12. Кількісний склад клітин гематогенного походження та фібробластів в тканині печінки піддослідних тварин впродовж експерименту.

Застосування імуногістохімічних методів дозволило дійти висновку, що в перипортальній сполучній тканині інтактних тварин серед клітин гематогенного походження переважали CD3+, відносна кількість яких збільшилася на ранніх етапах експерименту. До кінця експерименту відносна кількість CD3+ клітин, помітно зменшилася, а CD68+ навпаки, зросла, що відображало динаміку запальної реакції, що розвивається в сполучнотканинних структурах печінки при введенні в раціон харчових добавок (рис.6.13).

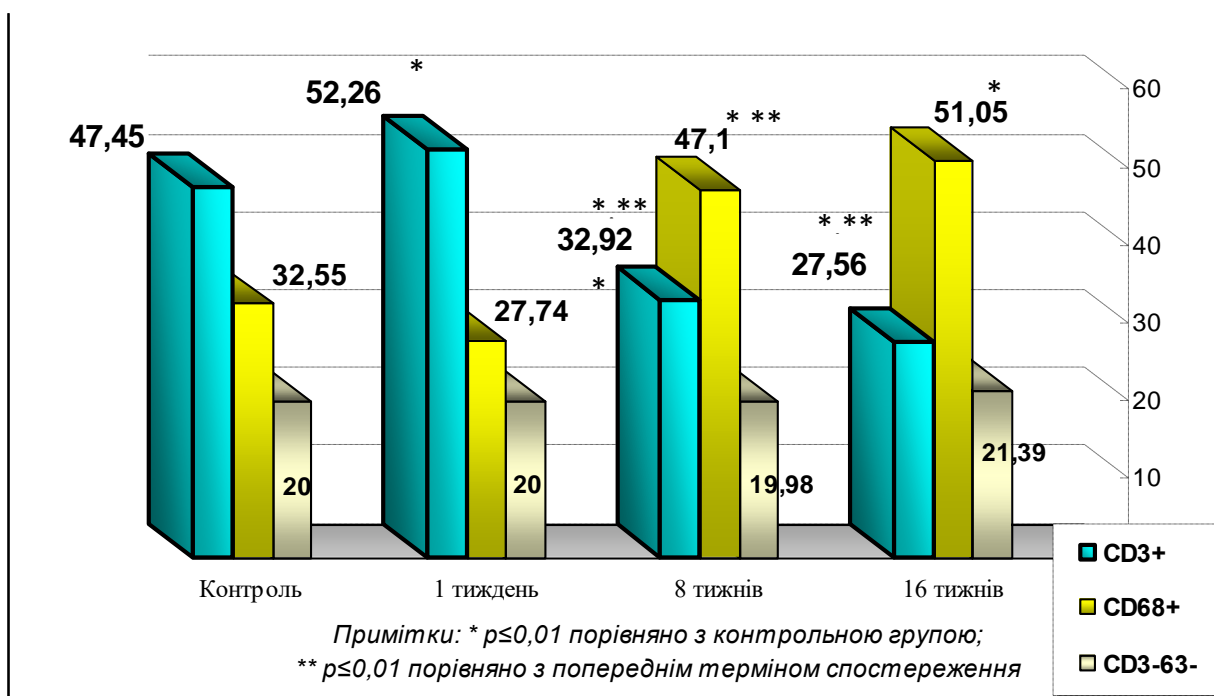


Рис. 6.13. Зміни кількості CD3+ та CD68+ клітин в перипортальній клітковині печінки, впродовж експерименту.

Проведення морфометричних досліджень також свідчить про збільшення в печінці, при введенні в раціон комплексу харчових добавок, відносної кількості сполучної тканини. Найбільш помітним цей процес був між першим і четвертим тижнями експерименту, після чого інтенсивність помітно знижувалася (рис.6.14). Як відомо, найчастіше джерелом надлишкового утворення грубоволокнистої сполучної тканини печінки є сполучна тканина портальних трактів. Досить значні осередки розростання фіброзної тканини, не пов'язані з портальними трактами, можуть також утворюватися в паренхімі, після масивної загибелі гепатоцитів [63, 239]. У першому випадку процес, як правило, розвивається поступово і досить тривалий час не призводить до значної рубцевої деформації органу. При другому механізмі, за рахунок прогресивного зростання сполучної тканини порушення нормальної будови печінки відбувається досить швидко.

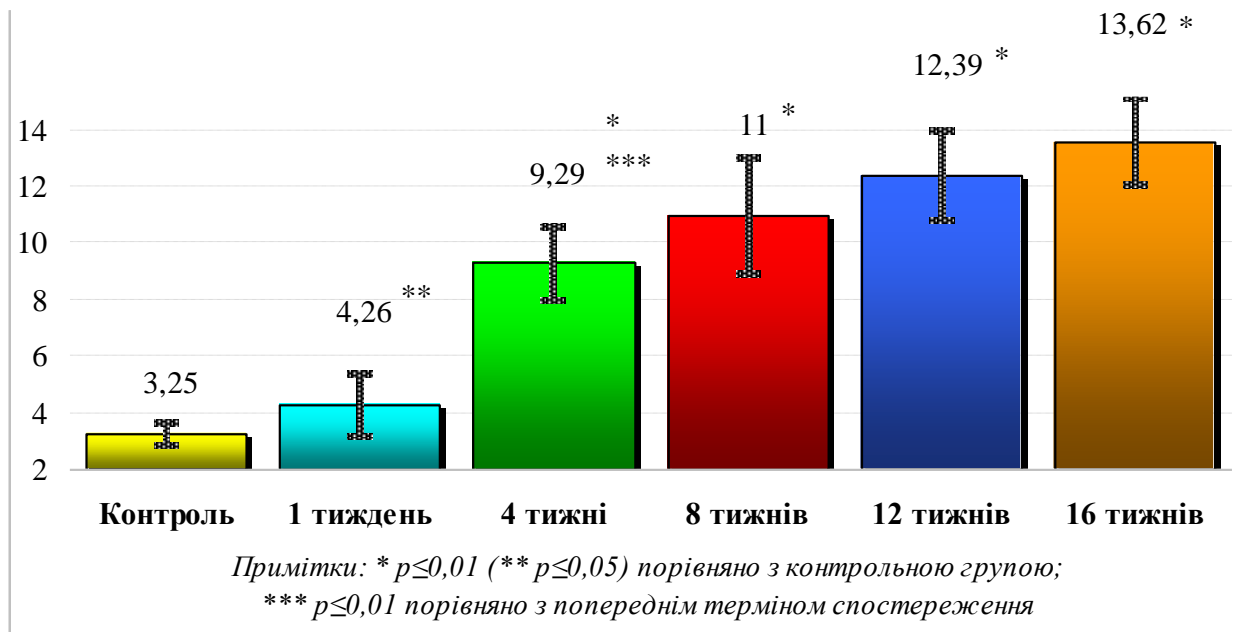


Рис. 6.14. Збільшення відносної кількості сполучної тканини в печінці піддослідних тварин, впродовж експерименту, при введенні в раціон комплексу харчових добавок.

У нашому експерименті збільшення кількості сполучної тканини в печінці тварин відбувалося виключно за рахунок збільшення у розмірах сполучнотканинних полів навколо порталних тактів, що може бути як результатом описаних запальних процесів, так і реакцією на загибель окремих пошкоджених гепатоцитів. Утворення сполучнотканинних вогнищ у печінковій паренхімі нами виявлено не було. Порушення типової структурної організації печінкових часточок не спостерігалось.

Також слід зазначити, що помітних змін із боку біліарної системи протягом усього експерименту не спостерігалось.

ВИСНОВКИ

У дисертаційній роботі наведено теоретичне узагальнення і нове вирішення наукового завдання, яке полягає у визначенні особливостей структурної перебудови печінки щурів внаслідок дії харчових добавок у комплексі (глутамату натрію, нітриту натрію, Понсо 4R).

1. Встановлено, що топографія та будова печінки щурів на органному рівні в цілому не відрізняється від таких у людини. Печінка у даного виду тварин займає верхній поверх очеревинної порожнини, має дві поверхні, чотири частки, кожна з яких глибокими борознами розділяється на підчастки (частини). Середня маса печінки інтактних щурів дорівнює – $12,09 \pm 0,13$ г, відношення маси печінки до маси тіла тварини складає $5,91 \pm 0,06$ г. Єдиною суттєвою відмінністю слід вважати відсутність у білих щурів жовчного міхура, що накладає певні обмеження на використання даного виду тварин в якості експериментальних при моделюванні патологічних процесів гепатобіліарної системи.

2. При вивченні структурної організації печінки білих щурів на мікроскопічному рівні встановлено, що остання не має принципових відмінностей від печінки людини і має часточкову будову. Часточки печінки білих щурів, як і в людей, на відміну від окремих видів ссавців, не відокремлюються одна від одної добре вираженими сполучнотканинними прошарками. Розташовані в два ряди органоспецифічні клітини печінки – гепатоцити формують печінкові балки, між якими розташовуються печінкові синусоїди. Середній діаметр синусоїд у інтактних тварин становить – $7,72 \pm 0,27$ мкм. Гепатоцити мають добре виражену морфологічну гетерогенність, яка проявляється, в першу чергу, тинкторіальними властивостями і кількістю глікогену, що міститься в цитоплазмі. Середній показник площі гепатоцитів білих щурів становить – $432,5 \pm 40,93$ мкм². Середній діаметр ядер – $7,61 \pm 0,25$ мкм. У печінкових синусоїдах розташовуються клітинні елементи, кількість яких становить $4,67 \pm 0,89$ на 1500 мкм². Серед останніх превалюють CD68+ клітини (46,8%), значно менше CD3+ (3%).

3. Строма печінки представлена внутрішнь-органими сполучнотканинними утвореннями, що оточують внутрішнь-печінкові жовчні протоки, гілки

ворітної вени та гілки власної печінкової артерії (портальні тракти). В цілому, в печінці інтактних білих щурів сполучна тканина займає $3,25 \pm 0,40\%$ обсягу органу. У стромі печінки клітинні елементи фібробластичного ряду становлять 47% всієї клітинної популяції, на частку клітин гематогенного походження доводиться 53%. Серед цих клітинних елементів CD3+ клітини становлять 47,45%, CD68+ клітини – 32,55 %.

4. При додатковому введенні до харчового раціону комплексу харчових добавок має місце зміна коефіцієнта відношення маси печінки до маси тіла тварини. Даний показник зменшується до 4го тижня експерименту, потім поступово збільшується, і на 16 тижні знову проявляє негативну тенденцію. Спостерігається також зміна кольору органу, за рахунок появи включень жовтого забарвлення, ці зміни стають доволі вираженими з 8го тижня експерименту, після чого інтенсивність їх проявів знижується. Помітної зміни структурної організації печінки лабораторних тварин на органному рівні протягом експерименту не спостерігалось.

5. Під впливом комплексу харчових добавок у печінці експериментальних тварин прогресивно збільшується кількість гепатоцитів з дистрофічними змінами ($0,45 \pm 0,1$ % у тварин контрольної групи, $11,19 \pm 1,18$ % – на 16 тижнів експерименту). При цьому на ранніх етапах експерименту в гепатоцитах переважала жирова дистрофія, на пізніх етапах збільшувалася відносна кількість печінкових клітин з явищами гідропічної дистрофії. Починаючи з 4 тижнів експерименту в паренхімі печінки зустрічалися гепатоцити з незворотними некротичними змінами, навколо формувалися осередкові клітинні лімфо-плазмоцитарні інфільтрати.

6. Додаткове введення до раціону тварин комплексу харчових добавок призвело до збільшення діаметра синусоїдних капілярів до $8,11 \pm 0,59$ мкм на 8 тижні експерименту, після чого мала місце тенденція до стабілізації даного показника. Протягом перших 4 тижнів експерименту спостерігалось збільшення кількості синусоїдних клітин (на 28 % порівняно з контролем), після чого кількість останніх прогресивно зменшувалася і до закінчення експерименту даний

показник на 18 % був менший від початкової величини. При цьому співвідношення між CD68+ і CD3+ клітинами в синусоїдах протягом експерименту суттєво не змінювалося.

7. Встановлено, що додаткове введення в харчовий раціон комплексу харчових добавок призводить до прогресивного збільшення в печінці експериментальних тварин відносної кількості сполучної тканини до $13,62 \pm 1,55\%$ на 16 тижні експерименту. Даний показник зростає за рахунок збільшення розмірів перипортальних сполучнотканинних утворень. У перипортальній сполучній тканині протягом перших чотирьох тижнів спостерігається зменшення відносної кількості клітин фібробластичного ряду (до 40 %), після чого відносна кількість фібробластів прогресивно збільшується і становить до закінчення експерименту 58 %. Серед клітинних елементів гематогенного походження на ранніх етапах експерименту переважають CD3+ клітини, на пізніх - CD68+.

СПИСОК ВИКОРИСТАНИХ ДЖЕРЕЛ

1. Trefts E, Gannon M, Wasserman DH. The liver. *Curr Biol*. 2017;27(21):R1147-R1151. doi: 10.1016/j.cub.2017.09.019
2. Kalra A, Yetiskul E, Wehrle CJ, Tuma F. Physiology, liver. In: StatPearls [Internet]. Treasure Island (FL): StatPearls Publishing; [updated 2023 May 1; cited 2022 Apr 12]. Available from: <https://www.ncbi.nlm.nih.gov/books/NBK535438/>
3. Qiao JL, Sun J, Li J, Zhang JJ, Meng XK. Liver dual arterial blood supply maintains liver regeneration: Analysis of signaling pathways in rats. *Mol Med Rep*. 2018 Jan;17(1):979-87. doi: 10.3892/mmr.2017.7961
4. Suk KT, Kim DJ. Drug-induced liver injury: present and future. *Clin Mol Hepatol*. 2012;18(3):249-57. doi: 10.3350/cmh.2012.18.3.249
5. Lee WM, Dienstag JL. Toxic and drug-induced hepatitis. In: Jameson J, Fauci AS, Kasper DL, Hauser SL, Longo DL, Loscalzo J. eds. *Harrison's principles of internal medicine*, 20e. [Internet]. McGraw Hill; 2018. [cited 2022 May 8]. Available from: <https://accessmedicine.mhmedical.com/content.aspx?bookid=2129§ionid=192283625>
6. Росток ЛМ, Сіткар АД, Рейті ГЕ, Бернада ВВ., упоряд. Біохімія печінки: навч. посіб. для студентів. Ужгород. 2022. 59 с.
7. Ye S, Boeter JWB, Penning LC, Spee B, Schneeberger K. Hydrogels for liver tissue engineering. *Bioengineering* (Basel). 2019;6(3):59. doi: 10.3390/bioengineering6030059
8. Valluzzi RL, Fierro V, Arasi S, Mennini M, Pecora V, Fiocchi A. Allergy to food additives. *Curr Opin Allergy Clin Immunol*. 2019;19(3):256-62. doi:10.1097/ACI.0000000000000528
9. Andreozzi L, Giannetti A, Cipriani F, Caffarelli C, Mastorilli C, Ricci G. Hypersensitivity reactions to food and drug additives: problem or myth? *Acta Biomed*. 2019;90(3-S):80-90. doi: 10.23750/abm.v90i3-S.8168
10. Banerjee A, Mukherjee S, Maji BK. Worldwide flavor enhancer monosodium glutamate combined with high lipid diet provokes metabolic alterations and systemic

- anomalies: An overview. *Toxicol Rep.* 2021;8:938-61. doi: 10.1016/j.toxrep.2021.04.009
11. Кононов Б, Білаш С. Порівняльний імуно-морфологічний аналіз астроцитів та нейроцитів сірої речовини мозочка щурів під впливом комплексу харчових добавок. *Проблеми екології та медицини.* 2022;26(1-2):15–8. doi: <https://doi.org/10.31718/mep.2022.26.1-2.04>
12. Yeroshenko GA, Yachmin AI, Shevchenko KV, Lysachenko OD, Riabushko OB, Sokolenko VM, et al. Morphological and metric changes of the glandular apparatus of the rat stomach fundus under the effect of a complex of food additives. *World of Medicine and Biology.* 2022;1(79):189-94.
13. Верховна Рада України. Закон України Про основні принципи та вимоги до безпечності та якості харчових продуктів. [Internet] 2021[цитовано 2022 Верес 12]. Закон України № 771/97-ВР. 2023 Берез 31. Доступно: <https://zakon.rada.gov.ua/laws/show/771/97-%D0%B2%D1%80#Text>.
14. Смоляр ВІ. Сучасні проблеми використання харчових добавок. *Пробл. Харчування.* 2009;(1-2):5-13.
15. Sambu S, Hemaram U, Murugan R, Alsofi AA. Toxicological and teratogenic effect of various food additives: an updated review. *Biomed Res Int.* 2022;2022:6829409. doi: 10.1155/2022/6829409
16. Huang YH, Jiang XH, Yuan H, Zou HY, Mao W. [Applied anatomical study and clinical application of the caudate lobe boundary and ductal system of the liver]. *Zhonghua Gan Zang Bing Za Zhi.* 2022;30(10):1100-6. Chinese. doi: 10.3760/cma.j.cn501113-20210823-00423
17. Kruepunga N, Hakvoort TBM, Hikspoors JPJM, Köhler SE, Lamers WH. Anatomy of rodent and human livers: What are the differences? *Biochim Biophys Acta Mol Basis Dis.* 2019;1865(5):869–78. doi: 10.1016/j.bbadis.2018.05.019
18. Костиленко ЮП, Старченко ІІ, Прилуцький ОК, Гринь ВГ. *Анатомія людини (курс лекцій): навч. посіб.* Полтава; 2015. 188 с.
19. The liver and biliary system: introduction and index. [Internet]. Hypertexts for Biomedical Science. University of Colorado. VIVO Pathophysiology. [cited 2018

- Apr 12]. Available: <http://www.vivo.colostate.edu/hbooks/pathphys/digestion/liver>
20. Healy JC, Reznick RH. The peritoneum, mesenteries and omenta: normal anatomy and pathological processes. *Eur Radiol.* 1998;8(6):886-900. doi:10.1007/s003300050485
 21. Vernon H, Wehrle CJ, Alia VSK, Kasi A. Anatomy, abdomen and pelvis: liver. 2022 Nov 26. In: StatPearls [Internet]. Treasure Island (FL): StatPearls Publishing; 2023. <https://www.ncbi.nlm.nih.gov/books/NBK500014/>
 22. Hikspoors JPJM, Peeters MMJP, Kruepunga N, Mekonen HK, Mommen GMC, Köhler SE, et al. Human liver segments: role of cryptic liver lobes and vascular physiology in the development of liver veins and left-right asymmetry. *Sci Rep.* 2017;7(1):17109. doi: 10.1038/s41598-017-16840-1
 23. Allen WE. Terminologia anatomica: international anatomical terminology and terminologia histologica: international terms for human cytology and histology. *J Anat.* 2009;215(2):221. doi: 10.1111/j.1469-7580.2009.01093_1.x
 24. Lorente S, Hautefeuille M, Sanchez-Cedillo A. The liver, a functionalized vascular structure. *Sci Rep.* 2020;10(1):16194. doi: 10.1038/s41598-020-73208-8
 25. Hilscher M, Sanchez W. Congestive hepatopathy. *Clin Liver Dis (Hoboken).* 2016;8(3):68-71. doi: 10.1002/cld.573
 26. Torres Rojas AM, Lorente S, Hautefeuille M, Sanchez-Cedillo A. Hierarchical modeling of the liver vascular system. *Front Physiol.* 2021;12:733165. doi:10.3389/fphys.2021.733165
 27. Ma R, Hunter P, Cousins W, Ho H, Bartlett A, Safaei S. Anatomically based simulation of hepatic perfusion in the human liver. *Int J Numer Method Biomed Eng.* 2019;35(9):e3229. doi:10.1002/cnm.3229
 28. Umugwaneza N, Byiringiro F, Ndahimana P, Ivang A, Nyundo M, Ntirenganya F, et al. Unusual anatomical variations of the hepatic arteries and bile ducts: what are the surgical implications. *Afr Health Sci.* 2022;22(3):697-702. doi: 10.4314/ahs.v22i3.74
 29. Robin Smithuis and Eduard E. de Lange. Liver - segmental anatomy.[Internet] The Radiology Assistant. Radiology Department of the Alrijne Hospital, Leiderdorp,

- the Netherlands and University of Virginia Health System, Charlottesville, USA. 2006 [updated 2022 Jun 13; cited 2022 Sept 11] Available from: <https://radiologyassistant.nl/abdomen/liver-segmental-anatomy>
30. Liau KH, Blumgart LH, DeMatteo RP. Segment-oriented approach to liver resection. *Surg Clin North Am.* 2004;84(2):543-61. doi:10.1016/j.suc.2003.12.003
 31. Mise Y, Satou S, Shindoh J, Conrad C, Aoki T, Hasegawa K, Sugawara Y, Kokudo N. Three-dimensional volumetry in 107 normal livers reveals clinically relevant inter-segment variation in size. *HPB (Oxford).* 2014;16(5):439-47. doi:10.1111/hpb.12157
 32. Lv X, Zhang L, Yu H, Yu X. Laparoscopic hepatectomy for hepatocellular carcinoma: short- and long-term outcomes with blood loss. *translational cancer research.* *Transl Cancer Res.* 2021;10(10):4303-15. doi:10.21037/tcr-21-463
 33. Scheuerlein H, Köckerling F. Anatomie der Leber [Anatomy of the liver]. *Zentralb Chir.* 2000;125(7):578-86.
 34. Iqbal S, Iqbal R, Iqbal F. Surgical implications of portal vein variations and liver segmentations: a recent update. *J Clin Diagn Res.* 2017;11(2):AE01-AE05. doi:10.7860/JCDR/2017/25028.9453
 35. Rutkauskas S, Gedrimas V, Pundzius J, Barauskas G, Basevicius A. Clinical and anatomical basis for the classification of the structural parts of liver. *Medicina (Kau-nas).* 2006;42(2):98-106.
 36. Abdalla EK, Vauthey JN, Couinaud C. The caudate lobe of the liver: implications of embryology and anatomy for surgery. *Surg Oncol Clin N Am.* 2002;11(4):835-48. doi:10.1016/s1055-3207(02)00035-2
 37. Hundt M, Wu CY, Young M. Anatomy, abdomen and pelvis: biliary ducts. In: *StatPearls [Internet].* Treasure Island (FL): StatPearls Publishing; [cited 2022 Apr 12]. Available from: <https://www.ncbi.nlm.nih.gov/books/NBK459246/>
 38. Волошина ОВ, Шепітько ВІ, Пелипенко ЛБ. Морфометрична характеристика гепатоцитів інтактних щурів та при введенні кріоконсервованої плаценти. *Вісник проблем біології та медицини.* 2021;2(160):201-20.
 39. Ober EA, Lemaigre FP. Development of the liver: insights into organ and tissue

- morphogenesis. *J Hepatol.* 2018;68(5):1049-62. doi: 10.1016/j.jhep.2018.01.005
40. Hammoutene A, Rautou PE. Role of liver sinusoidal endothelial cells in non-alcoholic fatty liver disease. *J Hepatol.* 2019;70(6):1278-91. doi:10.1016/j.jhep.2019.02.012
 41. Wake K, Sato T. “The sinusoid” in the liver: lessons learned from the original definition by Charles Sedgwick Minot (1900). *Anat Rec (Hoboken).* 2015;298:2071–80. doi: 10.1002/ar.23263
 42. Wisse E, Braet F, Luo D, De Zanger R, Jans D, Crabbé E, et al. Structure and function of sinusoidal lining cells in the liver. *Toxicol Pathol.* 1996;24(1):100-11. doi:10.1177/019262339602400114
 43. De Rudder M, Dili A, Stärkel P, Leclercq IA. Critical role of LSEC in post-hepatectomy liver regeneration and failure. *Int J Mol Sci.* 2021;22(15):8053. doi:10.3390/ijms22158053
 44. Grosse L, Bulavin DV. LSEC model of aging. *Aging (Albany NY).* 2020;12(11):11152-11160. doi:10.18632/aging.103492
 45. Szafranska K, Kruse LD, Holte CF, McCourt P, Zapotoczny B. The wHole story about fenestrations in LSEC. *Front Physiol.* 2021;12:735573. doi:10.3389/fphys.2021.735573
 46. Robert L Maynard, Noel Downes. *Anatomy and histology of the laboratory rat in toxicology and biomedical research.* [Internet] Academic Press. 2019 [cited 2023 Apr 11]. Chapter 14, Liver. p. 159-68. Available from: doi.org/10.1016/B978-0-12-811837-5.00014-9
 47. Brunt EM, Gouw AS, Hubscher SG, Tiniakos DG, Bedossa P, Burt AD, et al. Pathology of the liver sinusoids. *Histopathology.* 2014;64(7):907-20. doi:10.1111/his.12364
 48. Yoon YJ, Chang S, Kim OY, Kang BK, Park J, Lim JH, et al. Three-dimensional imaging of hepatic sinusoids in mice using synchrotron radiation micro-computed tomography. *PLoS One.* 2013;8(7):e68600. doi:10.1371/journal.pone.0068600
 49. Poisson J, Lemoine S, Boulanger C, Durand F, Moreau R, Valla D, Rautou PE. Liver sinusoidal endothelial cells: Physiology and role in liver diseases. *J Hepatol.*

2017;66(1):212-27. doi.org/10.1016/j.jhep.2016.07.009

50. Wan Y, Li X, Slevin E, Harrison K, Li T, Zhang Y, et al. Endothelial dysfunction in pathological processes of chronic liver disease during aging. *FASEB journal*. 2022;36(1):e22125. doi:10.1096/fj.202101426R.

51. Pandey E, Nour AS, Harris EN. Prominent receptors of liver sinusoidal endothelial cells in liver homeostasis and disease. *Front Physiol*. 2020;11:873. doi:10.3389/fphys.2020.00873

52. Naito M, Hasegawa G, Ebe Y, Yamamoto T. Differentiation and function of Kupffer cells. *Med Electron Microsc*. 2004;37(1):16-28. doi: 10.1007/s00795-003-0228-x

53. Bonnardel J, T'Jonck W, Gaublomme D, Browaeys R, Scott CL, Martens L, et al. Stellate cells, hepatocytes, and endothelial cells imprint the Kupffer cell identity on monocytes colonizing the liver macrophage niche. *Immunity*. 2019;51(4):638-54.e9. doi:10.1016/j.immuni.2019.08.017

54. Basit H, Tan ML, Webster DR. Histology, Kupffer cell. In: StatPearls [Internet]. Treasure Island (FL): StatPearls Publishing; 2020 [updated 2022 Dec 30; cited 2023 Apr 12]. Available from: <https://www.ncbi.nlm.nih.gov/books/NBK493226>

55. Dou L, Shi X, He X, Gao Y. Macrophage Phenotype and Function in Liver Disorder. *Front Immunol*. 2020;10:3112. doi: 10.3389/fimmu.2019.03112

56. Wang C, Ma C, Gong L, Guo Y, Fu K, Zhang Y, et al. Macrophage polarization and its role in liver disease. *Front Immunol*. 2021;12:803037. doi:10.3389/fimmu.2021.803037

57. Nguyen-Lefebvre AT, Horuzsko A. Kupffer cell metabolism and function. *J Enzymol Metab*. 2015;1(1):101.

58. Elchaninov AV, Fatkhudinov TK, Vishnyakova PA, Lokhonina AV, Sukhikh GT. Phenotypical and functional polymorphism of liver resident macrophages. *Cells*. 2019;8(9):1032. doi:10.3390/cells8091032

59. Li P, He K, Li J, Liu Z, Gong J. The role of Kupffer cells in hepatic diseases. *Mol Immunology*. 2017;85:222-29. doi:10.1016/j.molimm.2017.02.018

60. Hardonk MJ, Dijkhuis FW, Grond J, Koudstaal J, Poppema S. Evidence for a migratory capability of rat Kupffer cells to portal tracts and hepatic lymph nodes. *Vir-*

- chows Arch B Cell Pathol Incl Mol Pathol. 1986;51(5):429-42. doi:10.1007/BF02899050
61. Wisse E, van't Noordende JM, van der Meulen J, Daems WT. The pit cell: description of a new type of cell occurring in rat liver sinusoids and peripheral blood. *Cell Tissue Res.* 1976;173(4):423-35. doi:10.1007/BF00224305
 62. McCuskey RS, Wisse E. Hepatic sinusoidal cells: endothelial cells, Kupffer cells, stellate cells, and liver-associated lymphocytes. In: *Comprehensive toxicology* [Internet]. 2 ed. Vol. 9. 2010. p. 31-42. Available from: <https://doi.org/10.1016/B978-0-08-046884-6.01003-4>
 63. Hepatic Stellate Cells (Ito cells) [Internet]. Hypertexts for Biomedical Science. University of Colorado. VIVO Pathophysiology. [cited 2018 Apr 12]. Available from: <http://www.vivo.colostate.edu/hbooks/pathphys/digestion/liver/stellate.html>
 64. Huppert SS, Iwafuchi-Doi M. Molecular regulation of mammalian hepatic architecture. *Curr Top Dev Biol.* 2019;132:91-136. doi:10.1016/bs.ctdb.2018.12.003
 65. Paris J, Henderson NC. Liver zonation, revisited. *Hepatology.* 2022;76(4):1219-30. doi:10.1002/hep.32408
 66. Hundt M, Basit H, John S. Physiology, bile secretion. 2022 Sep 26. In: *StatPearls*. Treasure Island (FL): StatPearls Publishing; 2023 Jan.
 67. Dave HD, Shumway KR, Al Obaidi NM. Physiology, Biliary. In: *StatPearls* [Internet]. Treasure Island (FL): StatPearls Publishing; [cited 2022 Apr]. Available from: <https://www.ncbi.nlm.nih.gov/books/NBK537107/>
 68. Matton APM, de Vries Y, Burlage LC, van Rijn R, Fujiyoshi M, de Meijer VE et al. Biliary bicarbonate, pH, and glucose are suitable biomarkers of biliary viability during ex situ normothermic machine perfusion of human donor livers. *Transplantation.* 2019;103(7):1405-13. doi:10.1097/TP.0000000000002500
 69. Arlin B. Rogers, Renee Z. Dintzis. Hepatobiliary system. In: *Comparative anatomy and histology (second edition). A mouse, rat, and human atlas.* [Internet] Academic Press. 2018. p. 229-39. Available from: <https://doi.org/10.1016/B978-0-12-802900-8.00013-0>
 70. Visconti RP, Kasyanov V, Gentile C, Zhang J, Markwald RR, Mironov V. To-

- wards organ printing: engineering an intra-organ branched vascular tree. *Expert Opin Biol Ther.* 2010;10(3):409-20. doi: 10.1517/14712590903563352.
71. Li AP. Human hepatocytes: isolation, cryopreservation and applications in drug development. *Chem Biol Interact.* 2007;168:16-29. doi: 10.1016/j.cbi.2007.01.001
72. Michalopoulos GK, Bhushan B. Liver regeneration: biological and pathological mechanisms and implications. *Nat Rev Gastroenterol Hepatology.* 2021;18(1):40-55. doi: 10.1038/s41575-020-0342-4
73. Stanger BZ. Probing hepatocyte heterogeneity. *Cell Res.* 2015;25(11):1181-82. doi:10.1038/cr.2015.117
74. Michalopoulos GK, Bhushan B. Liver regeneration: biological and pathological mechanisms and implications. *Nat Rev Gastroenterol Hepatol.* 2021;18(1):40-55. doi:10.1038/s41575-020-0342-4
75. Tsuchiya A, Lu WY. Liver stem cells: plasticity of the liver epithelium. *World J Gastroenterol.* 2019;25(9):1037-1049. doi: 10.3748/wjg.v25.i9.1037
76. Abu Rmilah A, Zhou W, Nelson E, Lin L, Amiot B, Nyberg SL. Understanding the marvels behind liver regeneration. *Wiley Interdiscip Rev Dev Biol.* 2019;8(3):e340. doi: 10.1002/wdev.340
77. Zaret KS. Regenerative biology: maintaining liver mass. *Nature.* 2015;524(7564):165-6. doi:10.1038/nature15201
78. Raju R, Chau D, Cho DS, Park Y, Verfaillie CM, Hu WS. Cell expansion during directed differentiation of stem cells toward the hepatic lineage. *Stem cells and development.* 2017;26(4):274-84. doi:10.1089/scd.2016.0119
79. Mao SA, Glorioso JM, Nyberg SL. Liver regeneration. *Transl Res.* 2014;163(4):352-62. doi:10.1016/j.trsl.2014.01.005
80. Bangru S, Kalsotra A. Cellular and molecular basis of liver regeneration. *Semin Cell Dev Biol.* 2020;100:74-87. doi:10.1016/j.semcdb.2019.12.004
81. Huang R, Zhang X, Gracia-Sancho J, Xie WF. Liver regeneration: Cellular origin and molecular mechanisms. *Liver Int.* 2022;42(7):1486-95. doi:10.1111/liv.15174
82. Starlinger P, Luyendyk JP, Groeneveld DJ. Hemostasis and liver regeneration. *Semin Thromb Hemost.* 2020;46(6):735-742. doi:10.1055/s-0040-1715450

83. Kanamura S, Kanai K, Watanabe J. Fine structure and function of hepatocytes during development. *J Electron Microsc Tech.* 1990;14(2):92-105. doi:10.1002/jemt.1060140204
84. Gilgenkrantz H, Collin de l'Hortet A. Understanding liver regeneration: from mechanisms to regenerative medicine. *Am J Pathol.* 2018;188(6):1316-27. doi:10.1016/j.ajpath.2018.03.008
85. Magami Y, Azuma T, Inokuchi H, Kokuno Sh, Moriyasu F, Kawai K, Hattori T. Cell proliferation and renewal of normal hepatocytes and bile duct cells in adult mouse liver. *Liver.* 2002;22(5):419-25. doi.org/10.1034/j.1600-0676.2002.01702.x
86. Van Haele M, Snoeck J, Roskams T. Human liver regeneration: an etiology dependent process. *Int J Mol Sci.* 2019;20(9):2332. doi:10.3390/ijms20092332
87. Brüggenwirth IMA, van Leeuwen OB, de Vries Y, Bodewes SB, Adelmeijer J, Wiersema-Buist J, et al. Extended hypothermic oxygenated machine perfusion enables *ex situ* preservation of porcine livers for up to 24 hours. *JHEP Rep.* 2020;2(2):100092. doi: 10.1016/j.jhepr.2020.100092
88. Kimura M, Moteki H, Ogihara M. Role of hepatocyte growth regulators in liver regeneration. *Cells.* 2023;12(2):208. doi:10.3390/cells12020208
89. Dezső K, Nagy P, Paku S. Human liver regeneration following massive hepatic necrosis: Two distinct patterns. *J Gastroenterol Hepatol.* 2020;35(1):124-34. doi:10.1111/jgh.14721
90. Vestentoft PS. Development and molecular composition of the hepatic progenitor cell niche. *Dan Med J.* 2013;60(5):B4640.
91. Miyajima A, Tanaka M, Itoh T. Stem/progenitor cells in liver development, homeostasis, regeneration, and reprogramming. *Cell Stem Cell.* 2014;14(5):561-74. doi:10.1016/j.stem.2014.04.010
92. Raju R, Chau D, Verfaillie CM, Hu WS. The road to regenerative liver therapies: the triumphs, trials and tribulations. *Biotechnol Adv.* 2013;31(7):1085-93. doi:10.1016/j.biotechadv.2013.08.022
93. Li W, Li L, Hui L. Cell plasticity in liver regeneration. *Trends Cell Biol.* 2020;30(4):329-38. doi:10.1016/j.tcb.2020.01.007

94. Bird TG, Forbes SJ. Two fresh streams to fill the liver's hepatocyte pool. *Cell Stem Cell*. 2015;17(4):377-8. doi:10.1016/j.stem.2015.09.007
95. Schwabe RF, Luedde T. Apoptosis and necroptosis in the liver: a matter of life and death. *Nat Rev Gastroenterol Hepatol*. 2018;15(12):738-52. doi:10.1038/s41575-018-0065-y
96. Elke A, Ober, Frédéric P, Lemaigre. Development of the liver: Insights into organ and tissue morphogenesis. *J Hepatology*. 2018;68(5):1049-62. doi:doi.org/10.1016/j.jhep.2018.01.005
97. Birch J, Gil J. Blunting senescence boosts liver regeneration. *Genes Dev*. 2020;34(7-8):463-64. doi:10.1101/gad.337394.120
98. Szücs A, Paku S, Sebestyén E, Nagy P, Dezső K. Postnatal, ontogenic liver growth accomplished by biliary/oval cell proliferation and differentiation. *PLoS One*. 2020;15(5):e0233736. doi:10.1371/journal.pone.0233736
99. Zhang L, Chen Y, Zhang LJ, Wang M, Chang DL, Wan WW, et al. HBV induces different responses of the hepatocytes and oval cells during HBV-related hepatic cirrhosis. *Cancer Lett*. 2019;443:47-55. doi:10.1016/j.canlet.2018.11.020
100. Fukasawa H, Hashimoto H, Hiramoto K, Sugiyama M, Taniguchi K, Yoshioka K. Morphological characterization of small hepatocytes after bile duct ligation in chicken. *Poult Sci*. 2019;98(2):717-21. doi:10.3382/ps/pey455
101. Zhang H, Liu Z, Li R, Wang D, Liu W, Li J, et al. Transplantation of embryonic small hepatocytes induces regeneration of injured liver in adult rat. *Transplant Proc*. 2009;41(9):3887-92. doi: 10.1016/j.transproceed.2009.06.205
102. Khuu DN, Najimi M, Sokal EM. Epithelial cells with hepatobiliary phenotype: is it another stem cell candidate for healthy adult human liver? *World J Gastroenterol*. 2007;13(10):1554-60. doi:10.3748/wjg.v13.i10.1154
103. Deng X, Zhang X, Li W, Feng RX, Li L, Yi GR, Zhang XN, et al. Chronic liver injury induces conversion of biliary epithelial cells into hepatocytes. *Cell Stem Cell*. 2018;23(1):114-22.e3. doi:10.1016/j.stem.2018.05.022
104. Vasconcellos R, Alvarenga ÉC, Parreira RC, Lima SS, Resende RR. Exploring the cell signalling in hepatocyte differentiation. *Cell Signal*. 2016;28(11):1773-88.

doi:10.1016/j.cellsig.2016.08.011

105. Han J, Lee C, Hur J, Jung Y. Current therapeutic options and potential of mesenchymal stem cell therapy for alcoholic liver disease. *Cells*. 2022;12(1):22. doi:10.3390/cells12010022

106. Liu WH, Song FQ, Ren LN, Guo WQ, Wang T, Feng YX, et al. The multiple functional roles of mesenchymal stem cells in participating in treating liver diseases. *J Cell Mol Med*. 2015;19(3):511-20. doi: 10.1111/jcmm.12482

107. de Miguel MP, Prieto I, Moratilla A, Arias J, Aller MA. Mesenchymal stem cells for liver regeneration in liver failure: from experimental models to clinical trials. *Stem Cells Int*. 2019;2019:3945672. doi: 10.1155/2019/3945672

108. Comai L. The advantages and disadvantages of being polyploid. *Nat Rev Genet*. 2005;6(11):836-46. doi:10.1038/nrg1711

109. Wang B, Zhao L, Fish M, Logan CY, Nusse R. Self-renewing diploid Axin2⁺ cells fuel homeostatic renewal of the liver. *Nature*. 2015;524:180-5 doi:10.1038/nature14863

110. Wild SL, Elghajiji A, Grimaldos Rodriguez C, Weston SD, Burke ZD, Tosh D. the canonical Wnt pathway as a key regulator in liver development, differentiation and homeostatic renewal. *Genes (Basel)*. 2020;11(10):1163. doi:10.3390/genes11101163

111. McEnerney L, Duncan K, Bang BR, Elmasry S, Li M, Miki T, et al. Dual modulation of human hepatic zonation via canonical and non-canonical Wnt pathways. *Exp Mol Med*. 2017;49(12):e413. doi:10.1038/emmm.2017.226

112. Gu C, Li P, Liu W, Zhou Y, Tan WS. The role of insulin in transdifferentiated hepatocyte proliferation and function in serum-free medium. *J Cell Mol Med*. 2019;23(6):4165-78. doi:10.1111/jcmm.14303

113. Thompson WL, Takebe T. Human liver model systems in a dish. *Dev Growth Differ*. 2021;63(1):47-58. doi:10.1111/dgd.12708

114. Yamaguchi T, Matsuzaki J, Katsuda T, Saito Y, Saito H, Ochiya T. Generation of functional human hepatocytes in vitro: current status and future prospects. *Inflamm Regen*. 2019;39:13. doi:10.1186/s41232-019-0102-4

115. Dai Z, Ott M, Sharma AD. Equal opportunity offer for all hepatocytes. *J Hepatol.* 2020;73(1):6-8. doi:10.1016/j.jhep.2020.03.038
116. Monga SP. No zones left behind: democratic hepatocytes contribute to liver homeostasis and repair. *Cell Stem Cell.* 2020;26(1):2-3. doi:10.1016/j.stem.2019.12.002
117. Li PP, Gu C, Liang BY, Wang L, Zhou Y, Tan WS. A serum-free medium suitable for maintaining cell morphology and liver-specific function in induced human hepatocytes. *Cytotechnology.* 2019;71(1):329-44. doi:10.1007/s10616-018-0289-2
118. Kovina MV, Dyuzheva TG, Krashenninnikov ME, Yakovenko SA, Khodarovich YM. Co-growth of stem cells with target tissue culture as an easy and effective method of directed differentiation. *Front Bioeng Biotechnol.* 2021;9:591775. doi:10.3389/fbioe.2021.591775
119. Nevi L, Safarikia S, Di Matteo S, Biancaniello F, Chiappetta MF, Cardinale V. Hyaluronan-based grafting strategies for liver stem cell therapy and tracking methods. *Stem Cells Int.* 2019;2019:3620546. doi:10.1155/2019/3620546
120. Malaguarnera G, Cataudella E, Giordano M, Nunnari G, Chisari G, Malaguarnera M. Toxic hepatitis in occupational exposure to solvents. *World J Gastroenterol.* 2012;18(22):2756-66. doi:10.3748/wjg.v18.i22.2756
121. Panahi L, Surani SS, Udeani G, Patel NP, Sellers J. Hepatotoxicity secondary to levofloxacin use. *Cureus.* 2021;13(6):e15973. doi:10.7759/cureus.15973
122. David S, Hamilton JP. Drug-induced liver injury. *US Gastroenterol Hepatol Rev.* 2010;6:73-80.
123. Maeda M, Tanaka R, Aso M, Sakamoto Y, Song I, Ochiai M, et al. Hepatic adaptation to therapeutic doses of acetaminophen: an exploratory study in healthy individuals. *Clin Ther.* 2020;42(7):1276-91.e1. doi:10.1016/j.clinthera.2020.05.003
124. Klekot OO, Yakovleva OO. The safety of paracetamol usage in medical practice. *PMJUA [Internet].* 2016 [cited 2023 Oct 5];1(3):41-8. Available from: <https://painmedicine.org.ua/index.php/pnmdcn/article/view/22>
125. Rishi M, Wagner A, Ulanja M, Beutler BD, Singh K. A Rare presentation of drug-induced liver injury with fluticasone and vilanterol inhaler use. *Cureus.* 2019;11(6):e4933. doi:10.7759/cureus.4933

126. Wong A, Graudins A. Risk prediction of hepatotoxicity in paracetamol poisoning. *Clin Toxicol (Phila)*. 2017;55(8):879-92. doi:10.1080/15563650.2017.1317349
127. Sonn BJ, Heard KJ, Heard SM, D'Alessandro A, Reynolds KM, Dart RC, et al. Metabolomic markers predictive of hepatic adaptation to therapeutic dosing of acetaminophen. *Clin Toxicol (Phila)*. 2022;60(2):221-30. doi:10.1080/15563650.2021.1925686
128. Suk KT, Kim DJ. Drug-induced liver injury: present and future. *Clin Mol Hepatology*. 2012;18(3):249-57. doi:10.3350/cmh.2012.18.3.249.
129. O'Mara SR, Gebreyes K. Hepatic Disorders [Internet]. In: Tintinalli JE, Stapczynski J, Ma O, Yealy DM, Meckler GD, Cline DM, eds. *Tintinalli's Emergency Medicine: A Comprehensive Study Guide*, 8e. McGraw Hill; 2016. p. 525-31. Available: <https://accessmedicine.mhmedical.com/content.aspx?bookid=1658§ionid=109430616>
130. Haga Y, Kanda T, Sasaki R, Nakamura M, Nakamoto S, Yokosuka O. Nonalcoholic fatty liver disease and hepatic cirrhosis: Comparison with viral hepatitis-associated steatosis. *World J Gastroenterol*. 2015;21(46):12989-95. doi:10.3748/wjg.v21.i46.12989
131. Koullias ES, Koskinas J. Pharmacotherapy for non-alcoholic fatty liver disease associated with diabetes mellitus type 2. *J Clin Transl Hepatol*. 2022;10(5):965-71. doi:10.14218/JCTH.2021.00564
132. Maslova GS, Skrypnyk IM, Yeroshenko GA Morphological features of doxorubicin-induced liver damage associated with nonalcoholic steatohepatitis. *The World of Medicine and Biology*. 2020;3(73):189-94. doi:10.26724/2079-8334-2020-3-73-189-194
133. Zhang YN, Fowler KJ, Hamilton G, Cui JY, Sy EZ, Balanay M, et al. Liver fat imaging-a clinical overview of ultrasound, CT, and MR imaging. *Br J Radiol*. 2018;91(1089):20170959. doi:10.1259/bjr.20170959
134. Fabbrini E, Magkos F. Hepatic steatosis as a marker of metabolic dysfunction. *Nutrients*. 2015;7(6):4995-5019. doi:10.3390/nu7064995

135. Kim H, Lee K, Lee KW, Yi NJ, Lee HW, Hong G, et al. Histologically proven non-alcoholic fatty liver disease and clinically related factors in recipients after liver transplantation. *Clin Transplant*. 2014;28(5):521-9. doi:10.1111/ctr.12343
136. Younossi ZM, Koenig AB, Abdelatif D, Fazel Y, Henry L, Wymer M. Global epidemiology of nonalcoholic fatty liver disease-Meta-analytic assessment of prevalence, incidence, and outcomes. *Hepatology*. 2016;64(1):73-84. doi:10.1002/hep.28431
137. Ahn SY, Kim SB, Song IH. Clinical patterns and outcome of hepatocellular carcinoma in patients with nonalcoholic fatty liver disease. *Can J Gastroenterol Hepatol*. 2020;2020:4873875. doi:10.1155/2020/4873875
138. Fujii H, Kawada N, Japan Study Group Of Nafld Jsg-Nafld. The role of insulin resistance and diabetes in nonalcoholic fatty liver disease. *Int J Mol Sci*. 2020;21(11):3863. doi:10.3390/ijms21113863
139. Bhatt HB, Smith RJ. Fatty liver disease in diabetes mellitus. *Hepatobiliary Surg Nutr*. 2015;4(2):101-8. doi:10.3978/j.issn.2304-3881.2015.01.03
140. Боднарчук ЮВ. Вікові особливості морфофункціональних змін печінки при експериментальному цукровому діабеті [дисертація в інтернеті]. Івано-Франківськ: Івано-Франківськ. нац. мед. ун-т; 2019.[цитовано 2022 Квіт 11]. Доступ-
но:https://www.ifnmu.edu.ua/images/zagalna_informacia/spec_vcheni_radi/2017-2019/%D0%9420.601.02/bodnarchuk/Dysertaciya.pdf.
141. Dziemidok P, Gorczyca-Siudak D, Danielak M. Is it possible to prevent Sars-Cov-2 infection in a non-infectious diseases ward during the pandemic on the example of a diabetes clinic Institute of Rural Health, Lublin, Poland? *Int J Environ Res Public Health*. 2021;18(14):7593. doi:10.3390/ijerph18147593
142. Sun H, Saeedi P, Karuranga S, Pinkepank M, Ogurtsova K, Duncan BB, et al. IDF Diabetes Atlas: Global, regional and country-level diabetes prevalence estimates for 2021 and projections for 2045. *Diabetes Res Clin Pract*. 2022;183:109119. doi:10.1016/j.diabres.2021.109119

143. Bruha R, Dvorak K, Petrtyl J. Alcoholic liver disease. *World J Hepatol.* 2012;4(3):81-90. doi:10.4254/wjh.v4.i3.81
144. Mailliard ME, Sorrell MF. Alcoholic liver disease [Internet]. In: Jameson J, Fauci AS, Kasper DL, Hauser SL, Longo DL, Loscalzo J. eds. *Harrison's principles of internal medicine*, 20e. McGraw Hill; 2018. Available from: <https://accessmedicine.mhmedical.com/Content.aspx?bookid=2129§ionid=192283757>
145. Mykytenko AO, Akimov OE, Yeroshenko GA. Peculiarities of connective tissue degradation in rat's liver on early terms of chronic alcoholic hepatitis modelling. *The World of Medicine and Biology.* 2021;1(75):197-200. doi:10.26724/2079-8334-2021-1-75-197-200
146. Hepatitis. [Internet]. Johns Hopkins Medicine. [cited 2022 Apr 12]. Available from: <https://www.hopkinsmedicine.org/health/conditions-and-diseases/hepatitis>.
147. Hepatitis. [Internet]. World Health Organization.[updated 2023 July 18, cited 2022 July 12]. Available from: https://www.who.int/health-topics/hepatitis#tab=tab_1
148. Sherman KE, Peters MG, Thomas DL. HIV and the liver. *Top Antivir Med.* 2019;27(3):101-10
149. Hepatitis C. [Internet]. World Health Organization.[updated 2023 July 18, cited 2022 Apr 12]. Available from: <https://www.who.int/news-room/fact-sheets/detail/hepatitis-c>
150. Cobb BR, Valsamakis A. Chronic Hepatitis B, C, and D. *Microbiol Spectr.* 2016;4(4). doi:10.1128/microbiolspec.DMIH2-0025-2015
151. Odenwald MA, Paul S. Viral hepatitis: Past, present, and future. *World J Gastroenterol.* 2022;28(14):1405-29. doi:10.3748/wjg.v28.i14.1405
152. Ridola L, Riggio O, Gioia S, Faccioli J, Nardelli S. Clinical management of type C hepatic encephalopathy. *United European Gastroenterol J.* 2020;8(5):536-43. doi:10.1177/2050640620909675
153. Walsh K, Alexander GJ. Update on chronic viral hepatitis. *Postgrad Med J.* 2001;77(910):498-505. doi:10.1136/pmj.77.910.498

154. Wiktor SZ. Viral Hepatitis [Internet]. In: Holmes KK, Bertozzi S, Bloom BR, Jha P, eds. Major infectious diseases. 3rd ed. Washington (DC): The International bank for reconstruction and development / The world bank. 2017. Available from: <https://www.ncbi.nlm.nih.gov/books/NBK525186/>
155. Hepatitis B. [Internet]. World Health Organization. [updated 2023 July 18, cited 2022 July 12]. Available from: <https://www.who.int/news-room/fact-sheets/detail/hepatitis-b>
156. Autoimmune hepatitis. About the disease. [Internet]. Genetic and rare diseases information center. GARD. [cited 2022 July 12]. Available from: <https://rarediseases.info.nih.gov/diseases/5871/autoimmune-hepatitis>
157. Higuchi T, Oka S, Furukawa H, Tohma S, Yatsushashi H, Migita K. Genetic risk factors for autoimmune hepatitis: implications for phenotypic heterogeneity and biomarkers for drug response. *Human genomics*. 2021;15(1):6. doi:10.1186/s40246-020-00301-4
158. LiverTox: clinical and research information on drug-induced liver injury [Internet]. Bethesda (MD): National institute of diabetes and digestive and kidney diseases; 2012. Autoimmune Hepatitis. [updated 2019 May 4]. Available from: <https://www.ncbi.nlm.nih.gov/books/NBK548188/>
159. Teckman JH. Liver disease in alpha-1 antitrypsin deficiency: current understanding and future therapy. *COPD*. 2013;10 Suppl 1:35-43. doi:10.3109/15412555.2013.765839
160. Maxwell KL, Kowdley KV. Metals and the liver. *Curr Opin Gastroenterol*. 2012;28(3):217--22. doi:10.1097/MOG.0b013e3283521d82
161. Teckman JH, Mangalat N. Alpha-1 antitrypsin and liver disease: mechanisms of injury and novel interventions. *Expert Rev Gastroenterol Hepatol*. 2015;9(2):261-8. doi:10.1586/17474124.2014.943187
162. Brandl K, Kumar V, Eckmann L. Gut-liver axis at the frontier of host-microbial interactions. *Am J Physiol Gastrointest Liver Physiol*. 2017;312(5):G413-G419. doi:10.1152/ajpgi.00361.2016

163. Deslyper G, Doherty DG, Carolan JC, Holland CV. The role of the liver in the migration of parasites of global significance. *Parasit Vectors*. 2019;12(1):531. doi:10.1186/s13071-019-3791-2
164. Ison MG, Heldman M. Bacterial Infections. *Hepatic Critical Care*. 2017;191-200. doi:10.1007/978-3-319-66432-3_15
165. Nanchal RS, Ahmad S. Infections in liver disease. *Crit Care Clin*. 2016 Jul;32(3):411-24. doi: 10.1016/j.ccc.2016.03.006
166. Miranda-Zazueta G, León-Garduño LAP, Aguirre-Valadez J, Torre-Delgadillo A. Bacterial infections in cirrhosis: Current treatment. *Ann Hepatol*. 2020;19(3):238-44. doi:10.1016/j.aohp.2019.09.011
167. Ciobanu AO, Gherasim L. Ischemic hepatitis - intercorrelated pathology. *Mae-dica (Bucur)*. 2018;13(1):5-11.
168. Lightsey JM, Rockey DC. Current concepts in ischemic hepatitis. *Curr Opin Gastroenterol*. 2017;33(3):158-63. doi:10.1097/MOG.0000000000000355
169. Seeto RK, Fenn B, Rockey DC. Ischemic hepatitis: clinical presentation and pathogenesis. *Am J Med*. 2000;109(2):109-13. doi:10.1016/s0002-9343(00)00461-7
170. Koehne de Gonzalez AK, Lefkowitz JH. Heart disease and the liver: pathologic evaluation. *Gastroenterol Clin North Am*. 2017;46(2):421-35. doi:10.1016/j.gtc.2017.01.012
171. Roberts EA. Neonatal hepatitis syndrome. *Semin Neonatol*. 2003;8(5):357-74. doi:10.1016/S1084-2756(03)00093-9
172. Vij M, Sankaranarayanan S, Sankaranarayanan VS, Manoharan R, Sundaram S. Giant cell hepatitis in copper toxicosis. *J Clin Exp Hepatol*. 2022;12(2):719-20. doi:10.1016/j.jceh.2021.07.006
173. McKiernan P. Neonatal jaundice. *Clin Res Hepatol Gastroenterol*. 2012;36(3):253-6. doi:10.1016/j.clinre.2012.03.018
174. Yang JG, Ma DQ, Peng Y, Song L, Li CL. Comparison of different diagnostic methods for differentiating biliary atresia from idiopathic neonatal hepatitis. *Clin Imaging*. 2009;33(6):439-46. doi:10.1016/j.clinimag.2009.01.003

175. Wu H, Tugal O, Perez-Atayde AR. Hemolysis in early infancy: still a cause of cholestatic neonatal giant cell hepatitis. *Am J Surg Pathol*. 2022;46(6):801-8. doi:10.1097/PAS.0000000000001841
176. Ambros-Rudolph CM. Dermatoses of pregnancy - clues to diagnosis, fetal risk and therapy. *Ann Dermatol*. 2011;23(3):265-75. doi:10.5021/ad.2011.23.3.265
177. Stefaniak AA, Pereira MP, Zeidler C, Ständer S. Pruritus in pregnancy. *Am J Clin Dermatol*. 2022;23(2):231-46. doi:10.1007/s40257-021-00668-7
178. Ravelli FN, Goldust M, Kroumpouzou G. Assessment of prurigo of pregnancy in patients without atopic background. *Int J Womens Dermatol*. 2020;6:384-9. doi:10.1016/j.ijwd.2020.06.011
179. Alese MO, Moodley J, Naicker T. Preeclampsia and HELLP syndrome, the role of the liver. *J Matern Fetal Neonatal Med*. 2021;34(1):117-23. doi:10.1080/14767058.2019.1572737
180. Aloizos S, Seretis C, Liakos N, Aravosita P, Mystakelli C, Kanna E, et al. HELLP syndrome: understanding and management of a pregnancy-specific disease. *J Obstet Gynaecol*. 2013;33(4):331-7. doi:10.3109/01443615.2013.775231
181. HELLP syndrome. About the disease. [Internet]. Genetic and rare diseases information center (GARD). [cited 2022 July 12]. Available from: <https://rarediseases.info.nih.gov/diseases/8528/hellp-syndrome>
182. Petca A, Miron BC, Pacu I, Dumitraşcu MC, Mehedinţu C, Şandru F, et al. HELLP syndrome-holistic insight into pathophysiology. *Medicina (Kaunas)*. 2022;58(2):326. doi:10.3390/medicina58020326
183. Bahloul M, Ksibi H, Khlaf Bouaziz N, et al. La stéatose hépatique aiguë gravidique. "Epidémiologie, physiopathologie, tableau clinique, prise en charge thérapeutique et pronostic" [Acute fatty liver of pregnancy. "Incidence, pathogenesis, diagnosis, treatment and prognosis"]. *Tunis Med*. 2008;86(6):525-8.
184. Afridi F, Feely M, Reddy R. Acute fatty liver disease of pregnancy in the second trimester. *Case Rep Crit Care*. 2020;2020:6705784. doi:10.1155/2020/6705784

185. Shakerdi LA, McNulty J, Gillman B, McCarthy CM, Ivory J, Sheerin A et al. Management of pregnancy in a patient with long-chain 3-hydroxyacyl CoA dehydrogenase deficiency. *JIMD Rep.* 2022;63(4):265-70. doi:10.1002/jmd2.12284
186. De Biase I, Viau KS, Liu A, Yuzyuk T, Botto LD, Pasquali M, et al. Diagnosis, treatment, and clinical outcome of patients with mitochondrial trifunctional protein/long-chain 3-hydroxy acyl-CoA dehydrogenase deficiency. *JIMD Rep.* 2017;31:63-71. doi:10.1007/8904_2016_558
187. Sun L, Xin F, Alper HS. Bio-synthesis of food additives and colorants-a growing trend in future food. *Biotechnol Adv.* 2021;47:107694. doi:10.1016/j.biotechadv.2020.107694
188. Blekas GA. Food additives: classification, uses and regulation [Internet]. In: Caballero B, Finglas PM, Toldrá F, eds. *Encyclopedia of food and health*. Academic Press. 2016. p. 731-36. Available from: <https://doi.org/10.1016/B978-0-12-384947-2.00304-4>
189. Food additives. [Internet]. World Health Organization. [updated 2018 Jan 31, cited 2022 Apr 12]. Available from: <https://www.who.int/news-room/fact-sheets/detail/food-additives>
190. Davidson A, JAINE T, ed. *The Oxford companion to food*. 3rd ed. Oxford: Oxford University Press; 2014. 921 p.
191. Shukla P, Akshay S, Ashok S. Food additives from an organic chemistry perspective. *MOJ Biorg Org Chem.* 2017;1(3):70-9. doi:10.15406/mojboc.2017.01.00015
192. Viera I, Pérez-Gálvez A, Roca M. Green natural colorants. *Molecules.* 2019;24(1):154. doi:10.3390/molecules24010154
193. Silva MM, Reboredo FH, Lidon FC. Food colour additives: a synoptical overview on their chemical properties, applications in food products, and health side effects. *Foods.* 2022;11(3):379. doi:10.3390/foods11030379
194. Food additive index. [Internet]. FAO/WHO Food Standards. Codex Alimentarius. [updated up to the 44nd Session of the Codex Alimentarius Commission (2021); cited 2022 Nov 24]. Available from:

<https://www.fao.org/gsfaonline/additives/index.html?lang=en>

195. Kramer NI, Hoffmans Y, Wu S, Thiel A, Thatcher N, Allen TEH, et al. Characterizing the coverage of critical effects relevant in the safety evaluation of food additives by AOPs. *Arch Toxicol.* 2019;93(8):2115-25 doi: 10.1007/s00204-019- 02501-x
196. Food and drug administration. [Internet]. FDA. An official website of the United States government. [cited 2020 Nov 24]. Available from: <https://www.fda.gov/food/food-ingredients-packaging>
197. Approved additives and E numbers. [Internet]. Food Standards Agency. [cited 2020 Nov 24]. Available from: <https://www.food.gov.uk/business-guidance/approved-additives-and-e-numbers>
198. Food Additives & Petitions. [Internet]. FDA. An official website of the United States government. [cited 2020 Nov 24]. Available from: <https://www.fda.gov/food/food-ingredients-packaging/food-additives-petitions>
199. Thiam A, Brillas E, Centellas F, Cabot PL, Sirés I. Electrochemical reactivity of Ponceau 4R (food additive E124) in different electrolytes and batch cells. *Electrochim Acta.* 2015;(173):523-33. doi: 10.1016/j.electacta.2015.05.085
200. McCann D, Barrett A, Cooper A, Crumpler D, Dalen L, Grimshaw K, et al. Food additives and hyperactive behaviour in 3-year-old and 8/9-year-old children in the community: a randomised, double-blinded, placebo-controlled trial. *Lancet.* 2007;370(9598):1560-7. doi: 10.1016/S0140-6736(07)61306-3
201. Food additives. [Internet]. European Food Safety Authority. [cited 2022 Apr 15]. Available from: <https://www.efsa.europa.eu/en/topics/topic/food-additives>
202. Salehzadeh H, Maleki A, Rezaee R, Shahmoradi B, Ponnet K. The nitrate content of fresh and cooked vegetables and their health-related risks. *PLoS One.* 2020;15(1):e0227551. doi:10.1371/journal.pone.0227551
203. Niklas AA, Borge GIA, Rødbotten R, Berget I, Müller MHB, Herrmann SS, et al. Levels of nitrate, nitrite and nitrosamines in model sausages during heat treatment and in vitro digestion - The impact of adding nitrite and spinach (*Spinacia oleracea* L.). *Food Res Int.* 2023;166:112595. doi:10.1016/j.foodres.2023.112595

204. Gunnars K. Are nitrates and nitrites in foods harmful? [Internet]. Healthline [updated 2020 Febr 10, cited 2020 Nov 24]. Available from: <https://www.healthline.com/nutrition/are-nitrates-and-nitrites-harmful>
205. Katabami K, Hayakawa M, Gando S. Severe methemoglobinemia due to sodium nitrite poisoning. *Case Rep Emerg Med.* 2016;2016:9013816. doi:10.1155/2016/9013816
206. Greer FR, Shannon M; American Academy of Pediatrics Committee on Nutrition; American Academy of Pediatrics Committee on Environmental Health. Infant methemoglobinemia: the role of dietary nitrate in food and water. *Pediatrics.* 2005;116(3):784-6. doi: 10.1542/peds.2005-1497
207. Ackroff K, Sclafani A. Flavor preferences conditioned by dietary glutamate. *Adv Nutr.* 2016;7(4):845S-52S. doi:10.3945/an.116.012153
208. Ikeda K. New seasonings. *Chemi Senses.* 2002;27(9):847-9. <https://doi.org/10.1093/chemse/27.9.847>
209. EFSA panel on food additives and nutrient sources added to food (ANS); Mortensen A, Aguilar F, Crebelli R, Di Domenico A, Dusemund B, et al. Re-evaluation of glutamic acid (E 620), sodium glutamate (E 621), potassium glutamate (E 622), calcium glutamate (E 623), ammonium glutamate (E 624) and magnesium glutamate (E 625) as food additives. *EFSA J.* 2017;15(7):e04910. doi: 10.2903/j.efsa.2017.4910
210. Koka VM, Starchenko II, Mustafina HM, Royko NV. Modern views on the functional morphology of the mucous membrane of the tongue and its changes in the conditions of somatic diseases and the influence of individual exogenous pollutants. *Bulletin of problems biology and medicine.* 2019;3(152):27-30. <https://doi.org/10.29254/2077-4214-2019-3-152-27-30>
211. Bera TK, Kar SK, Yadav PK, Mukherjee P, Yadav S, Joshi B. Effects of monosodium glutamate on human health: A systematic review. *World J Pharm Sci* [Internet]. 2017 [cited 2022 May 15];5(5):139-44. Available from: <https://wjpsonline.com/index.php/wjps/article/view/effects-monosodium-glutamate-human-health-review>

212. Obayashi Y, Nagamura Y. Does monosodium glutamate really cause headache?: a systematic review of human studies. *J Headache Pain*. 2016;17:54. doi: 10.1186/s10194-016-0639-4
213. Renton A. If MSG is so bad for you, why doesn't everyone in Asia have a headache? [Internet]. *The Guardian*. [according to 10 Jul 2005] Available: <https://www.theguardian.com/lifeandstyle/2005/jul/10/foodanddrink.features3>
214. The scientific research supporting the safety and benefits of monosodium glutamate (MSG) is extensive. [Internet]. The international glutamate information service (IGIS). [updated March 2017; cited 2020 Nov 24]. Available from: <https://glutamate.org/safety/msg-safety-fact-sheet/>
215. Ohguro H, Katsushima H, Maruyama I, Maeda T, Yanagihashi S, Metoki T, Nakazawa M. A high dietary intake of sodium glutamate as flavoring (ajinomoto) causes gross changes in retinal morphology and function. *Exp Eye Res*. 2002;75(3):307-15.
216. Onyema OO, Farombi EO, Emerole GO, Ukoha AI, Onyeze GO. Effect of vitamin E on monosodium glutamate induced hepatotoxicity and oxidative stress in rats. *Indian J Biochem Biophys*. 2006;43(1):20-4.
217. Vilas-Boas V, Gijbels E, Jonckheer J, De Waele E, Vinken M. Cholestatic liver injury induced by food additives, dietary supplements and parenteral nutrition. *Environ Int*. 2020;136:105422. doi: 10.1016/j.envint.2019.105422
218. Недашківський СМ. Медикаментозно зумовлені ураження печінки: принципи діагностики, патологічні зміни й підходи до лікування. *Медицина невідкладних станів*. [Internet]. 2019 [цитовано 2022 Квіт 11];2(97):63-70. Доступно: http://nbuv.gov.ua/UJRN/Medns_2019_2_8
219. Yachmin AI, Kononov BS, Yeroshenko GA, Bilash SM, Bilash VP. A measure of the effect of complex food additives on rats' adaptive responses. *World of Medicine and Biology*. 2020;1(71):232-5. doi:10.26724/2079-8334-2020-1-71-232-235
220. Bolukbas C, Bolukbas FF, Horoz M, Aslan M, Celik H, Erel O. Increased oxidative stress associated with the severity of the liver disease in various forms of hepatitis B virus infection. *BMC Infect Dis*. 2005 Oct 31;5:95. doi: 10.1186/1471-2334-5-

95.

221. WMA declaration of Helsinki - ethical principles for medical research involving human subjects. [Internet]. World Medical Association. [cited 2022 May 15]. Available from: <http://www.wma.net>

222. VII Національний конгрес з біоетики [Internet]. НАН України. 2019. [цитовано 2022 Верес 13]. Доступно: <http://amnu.gov.ua/vii-naczionalnyj-kongres-z-bioetyky>

223. Верховна Рада України. Закон України Про ратифікацію Європейської конвенції про захист домашніх тварин. [Internet] 2021[цитовано 2022 Верес 12]. Закон України № 578-VII. 2013 Верес 18. Доступно: <https://zakon.rada.gov.ua/laws/show/578-18#Text>

224. Верховна Рада України. Закон України про захист тварин від жорстокого поводження. [Internet] 2021[цитовано 2022 Верес 12]. Закон України № 3447-IV. 2006 Лют 21. Доступно: <https://zakon.rada.gov.ua/laws/show/3447-15?find#Text>

225. Горальський ЛП, Хомич ВТ, Кононський ОІ. Основи гістологічної техніки і морфофункціональні методи дослідження у нормі та при патології : навч. посіб. 3-тє вид., випр. і допов. Житомир: Полісся; 2015. 286 с.

226. Багрій ММ, Діброва ВА, Попадинець ОГ, Гришук МІ. Методики гістологічних досліджень монографія. Вінниця: Нова книга; 2016. 328 с.

227. Варенюк ІМ, Держинський МЕ. Методи цито-гістологічної діагностики: навчальний посібник. Київ: Інтерсервіс. 2019; 256с.

228. Казакова КС, Старченко ІІ, Єрошенко ГА. Спосіб забарвлення напівтонких зрізів. Українська медична стоматологічна академія. Свідectwo про раціоналізаторську пропозицію № 1880. 1999 Вер 15.

229. Горкавий ВК. Статистика: підручник. 3-тє вид., переробл. і доповн. Київ: Алерта. 2020; 644 с.

230. Kogure K, Ishizaki M, Nemoto M, Kuwano H, Makuuchi M. A comparative study of the anatomy of rat and human livers. J Hepatobiliary Pancreat Surg. 1999;6(2):171-5. doi:10.1007/s005340050101

231. Martins PN, Neuhaus P. Surgical anatomy of the liver, hepatic vasculature and

- bile ducts in the rat. *Liver Int.* 2007;27(3):384-92. doi:10.1111/j.1478-3231.2006.01414.x
232. Vdovíaková K, Vdovíaková K, Petrovová E, Krešáková L, Maloveská M, Tel-eky J, et al. Importance rat liver morphology and vasculature in surgical research. *Med Sci Monit.* 2016;22:4716-28. doi:10.12659/msm.899129
233. Cortés V, Amigo L, Zanlungo S, et al. Metabolic effects of cholecystectomy: gallbladder ablation increases basal metabolic rate through G-protein coupled bile acid receptor Gpbar1-dependent mechanisms in mice. *PLoS One.* 2015;10(3):e0118478. doi:10.1371/journal.pone.0118478
234. Mak KM, Shin DW. Hepatic sinusoids versus central veins: Structures, markers, angiocrines, and roles in liver regeneration and homeostasis. *Anat Rec (Hoboken).* 2021;304(8):1661-91. doi: 10.1002/ar.24560
235. Данкович РС. Клінічні ознаки та патоморфологічні зміни у свиней за спонтанного охратоксикозу. *Науковий вісник ЛНУВМБ імені С.З. Гжицького.* 2019;21(96):75-80. doi: 10.32718/nvlvet9613
236. Степанов ЮМ, Діденко ВІ, Ошмянська НЮ, Кленіна ІА, Петрова КВ, Галинський ОО, та ін. Алкогольне ураження печінки: морфологічні та біохімічні особливості (експериментальне дослідження). *Гастроентерологія.* 2015;57(3): 66-72.
237. Романюк АМ, Карпенко ЛІ, Москаленко РА, та ін. Патологічна анатомія. Атлас макропрепаратів: навч. посіб.: у 2 ч. Частина 1. Загальнопатологічні процеси. Суми: Сумський державний університет;2016. 159 с.
238. Wilkinson PD, Alencastro F, Delgado ER, Leek MP, Weirich MP, Otero PA, et al. Polyploid hepatocytes facilitate adaptation and regeneration to chronic liver injury. *Am J Pathol.* 2019;189(6):1241-55. <https://doi.org/10.1016/j.ajpath.2019.02.008>
239. Zuñiga-Aguilar E, Ramírez-Fernández O. Fibrosis and hepatic regeneration mechanism. *Transl Gastroenterol Hepatol.* 2022;7:9. doi:10.21037/tgh.2020.02.21

ДОДАТОК А

СПИСОК ПУБЛІКАЦІЙ ЗДОБУВАЧА ЗА ТЕМОЮ ДИСЕРТАЦІЇ

Наукові праці, в яких опубліковані основні наукові результати дисертації:

1. Мустафіна ГМ, Старченко ІІ, Кока ВМ, Лукачіна ЄІ. Сучасні погляди на функціональну морфологію та репаративні властивості печінки. Вісник проблем біології і медицини. 2020;2(156):43–48. doi: 10.29254/2077-4214-2020-2-156-43-48 (Особистий внесок: проаналізовано літературу, проведено експериментальне дослідження, виконано набір матеріалу, брала участь в опрацюванні даних, написанні статті, підготовлено матеріали до друку).

2. Мустафіна ГМ, Старченко ІІ, Кока ВМ, Лукачіна ЄІ, Черняк ВВ. Сучасні уявлення про вплив окремих харчових добавок на організм людини. Актуальні проблеми сучасної медицини: Вісник української медичної стоматологічної академії. 2021(1):194-198. doi: 10.31718/2077-1096.21.1.194 (Особистий внесок: пошук, аналіз та узагальнення літературних джерел; участь в опрацюванні результатів та написанні статті, підготовлено матеріали до друку).

3. Мустафіна ГМ. Структурні особливості гепатоцитів білих щурів. Актуальні проблеми сучасної медицини: Вісник української медичної стоматологічної академії. 2021;2 (74):146-150. doi: 10.31718/2077-1096.21.2.146 (Особистий внесок: проаналізовано літературу, опрацювання даних, проведено експериментальне дослідження, виконано набір матеріалу, проведено статистичну обробку, аналіз та обґрунтування отриманих результатів, написання статті, підготовка матеріалу до друку).

4. Mustafina HM, Starchenko II, Fylenko BM, Koka VM, Cherniak VV, Roiko NV, et al. Morphological features of the liver parenchyma in the experimental supplementation of ration with the food additives. Wiad Lek. 2022;75(6):1525-1528. doi: 10.36740/WLek202206117 (Особистий внесок: брала участь в опрацюванні даних, статистичному аналізі матеріалу, обґрунтуванні отриманих наукових результатів, написанні статті та підготовці до друку).

5. Mustafina HM, Starchenko II, Koka VM, Fylenko BM, Roiko NV, Cherniak VV, Prylutskyi OK. Morphological features of the stromal component of the liver in experimental supplement of rations with food additives. World of Medicine and Biology. 2022;3(81):227–230. doi: 10.26724/2079-8334-2022-3-81-227-230 (Осо-

бистий внесок: участь в написанні та підготовці до друку статті з узагальненням результатів морфометричного дослідження, опрацювання даних, статистичний аналіз та обґрунтування отриманих наукових результатів).

Наукові праці, які засвідчують апробацію матеріалів дисертації

6. Мустафіна ГМ, Старченко П. Дія окремих харчових добавок на організм людини. Концепція сучасної фармації та медицини: розвиток біохімії, біотехнологій та біомедичної інженерії: матеріали міжнар. наук. конф., м. Полтава, 23 квітня 2021 р. Полтава, 2021:43–45 (Особистий внесок: пошук, аналіз та узагальнення літературних джерел; написання тез доповіді).

7. Мустафіна ГМ, Старченко П, Кока ВМ. Особливості будови печінкових клітин за умов тривалого впливу харчових добавок в експерименті. Сучасні проблеми вивчення медико-екологічних аспектів здоров'я людини: матеріали наук.-практ. інтернет-конф. з міжнар. участю, присвяченої 90-й річниці з дня заснування кафедри медичної біології в рамках святкування 100-річчя заснування Полтавського державного медичного університету, м. Полтава, 30 вересня–1 жовтня 2021 р. Полтава, 2021:60–61(Особистий внесок: аналіз та узагальнення літературних джерел, аналіз результатів дослідження, оформлення тексту публікації).

8. Мустафіна ГМ. Особливості структурної організації гепатоцитів за умов комбінованого впливу харчових добавок в експерименті. УМСА – століття інноваційних напрямків та наукових досягнень (до 100-річчя від заснування УМСА): матеріали Всеукр. міждисциплінарної наук.-практ. конф. з міжнар. участю, присв. 100-річчю заснування Української медичної стоматологічної академії, м. Полтава, 8 жовтня 2021 р. Полтава, 2021:114–116

9. Мустафіна ГМ, Старченко П, Кока ВМ. Особливості паренхіматозно-стромальних взаємин в печінці білих щурів за умов комбінованого впливу харчових добавок в експерименті. Теорія та практика сучасної морфології: матеріали п'ятої Всеукр. наук.-практ. конф. з міжнар. участю, м. Дніпро, Україна, 20–22 жовтня 2021 р. Дніпро, 2021:96–97 (Особистий внесок: брала участь в виконанні експериментального дослідження, написанні тез доповіді, опрацюванні

даних та статистичному аналізі результатів з узагальненням результатів морфометричного дослідження).

ДОДАТОК Б

Апробація результатів дисертації.

Матеріали дисертаційної роботи доповідалися та обговорювалися на:

- міжнародній науковій інтернет-конференції "Концепція сучасної фармації та медицини: розвиток біохімії, біотехнологій та біомедичної інженерії" (Полтава, 2021);
- науково-практичній інтернет-конференції з міжнародною участю, присвяченій 90-й річниці з дня заснування кафедри медичної біології в рамках святкування 100-річчя заснування Полтавського державного медичного університету (Полтава, 2021);
- Всеукраїнській міждисциплінарній науково-практичній конференції з міжнародною участю, присвяченій 100-річчю заснування Української медичної стоматологічної академії (Полтава, 2021);
- V Всеукраїнській науково-практичній конференції з міжнародною участю «Теорія та практика сучасної морфології» (Дніпро, 2021).



**АКТ
впровадження (використання) результатів**

науково-дослідної роботи (етапу НДР) / дисертаційної роботи у навчальний процес

Сучасні уявлення про вплив окремих харчових добавок на організм людини (метод профілактики, діагностики, лікування, пристрій, форма організаційної роботи та ін.)

1. Найменування пропозиції (метод профілактики, діагностики, лікування, пристрій, форма організаційної роботи та ін.): НДР: назва теми етапу, назва роботи дисертації, яка виконана в період з вересень 2022 р. по грудень 2022 р.

2. Ким і коли запропоновано: Полтавський державний медичний університет, кафедра патологічної анатомії та судової медицини, проф. Старченко І. І., асп. Мустафіна Г. М., здобувач — Полтавський державний медичний університет, кафедра патологічної анатомії та судової медицини, проф. Старченко І. І., асп. Мустафіна Г. М., асп. Кока В. М., доц. Філенко Б. М.

3. Джерела інформації (методичні рекомендації, інформаційний лист, звіт про НДР, Комісія в складі: Голова комісії, голова ради з якості ННМІ, члени комісії: гарант освітньої програми 222 «Медицина» (доктор філософії), Юрій АТАМАН, Андрій ЛОБОДА, Валентина БУМЕЙСТЕР

4. Де і коли впроваджено: кафедра патологічної анатомії та судової медицини, Полтавський державний медичний університет, директор ННМІ

5. Результати застосування методу за період з жовтень 2022 року по грудень 2022 року: Впровадження у навчальний процес на кафедрі патологічної анатомії та судової медицини

Встановила, що результати науково-дослідної роботи використовуються в науково-дослідну роботу за освітньою програмою Медицина

6. Ефективність впровадження за критеріями, висловленими в джерелі інформації: Полтавський державний медичний університет, кафедра патологічної анатомії та судової медицини, проф. Старченко І. І., асп. Мустафіна Г. М., асп. Кока В. М., доц. Філенко Б. М.

Цілями реалізації наступного: Полтавський державний медичний університет, кафедра патологічної анатомії та судової медицини, проф. Старченко І. І., асп. Мустафіна Г. М., асп. Кока В. М., доц. Філенко Б. М.

Особливостей печінки в умовах комбінованого впливу комплексу харчових добавок (нітритнатрію, нітрат натрію, піносо 4-R).


“ ” січень 2023 р.

Голова комісії: (підпис) Вікторія ПЕТРАШЕНКО (ім'я та ПРІЗВИЩЕ)

Члени комісії: (підпис) Юрій АТАМАН (ім'я та ПРІЗВИЩЕ)

(підпис) Андрій ЛОБОДА (ім'я та ПРІЗВИЩЕ)

(підпис) Валентина БУМЕЙСТЕР (ім'я та ПРІЗВИЩЕ)



«ЗАТВЕРДЖУЮ»

Проректор з науково-педагогічної роботи
Буковинського державного медичного
університету
доцент _____ І.В. Геруш
« _____ » _____ 2022 р.



АКТ ВПРОВАДЖЕННЯ

1. Пропозиція для впровадження: сучасні уявлення про вплив окремих харчових добавок на організм людини

2. Установа-розробник: Полтавський державний медичний університет, кафедра патологічної анатомії та судової медицини (36011, м. Полтава, вул.. Шевченка,23), Муштафіна Галія Міркатівна

3. Джерела інформації :

- 3.1. Н. М. Mustafina, I. I. Starchenko, V. M. Koka, B. M. Fylenko, N. V. Roiko, V. Cherniak, O. K. Prylutskyi MORPHOLOGICAL FEATURES OF THE STROMAL COMPONENT OF THE LIVER IN EXPERIMENTAL SUPPLEMENT OF RATIONS WITH FOOD ADDITIVES «World of Medicine and Biology» №3(81), 2022 year, 227-230 pages, index UDK 616.36:641:612.08
- 3.2. Morphological features of the liver parenchyma in the experimental supplementation of ration with the food additives / Н. М. Mustafina, I. I. Starchenko, B. M. Fylenko [et al.] // Wiadomości Lekarskie. – 2022. – Vol. LXXV, issue 6. – P. 1525–1528.
- 3.3. Mustafina Н. (2021). СТРУКТУРНІ ОСОБЛИВОСТІ ГЕПАТОЦИТІВ БІЛИХ ЩУРІВ. Актуальні проблеми сучасної медицини: Вісник Української медичної стоматологічної академії, 21(2), 146-150.
<https://doi.org/10.31718/2077-1096.21.2.146>

4. Базова установа, яка проводить впровадження: кафедра анатомії людини ім. М.Г. Туркевича, закладу вищої освіти Буковинського державного медичного університету.

5. Термін впровадження: жовтень-грудень 2022 року.

6. Форма впровадження: введено у навчальний процес – у матеріали лекцій та практичних занять з анатомії людини.

7. Зауваження та пропозиції: не поступило.

Обговорено та затверджено на засіданні кафедри анатомії людини ім. М.Г. Туркевича. Протокол № 23 від 14 листопада 2022 року.

**Завідувач кафедри анатомії людини
імені М.Г. Туркевича**

**закладу вищої освіти Буковинського
державного медичного університету
доктор медичних наук, професор**



В.В. Кривецький



«ЗАТВЕРДЖУЮ»

Перший проректор закладу
вищої освіти
з науково-педагогічної роботи
Полтавського державного
медичного університету
професор В.М. Дворник
12 2021 року

АКТ ВПРОВАДЖЕННЯ

результатів науково-дослідної роботи в освітній процес

- 1. Пропозиція для впровадження:** вплив окремих екзогенних поллютантів на організм людини.
- 2. Установа розробник:** Полтавський державний медичний університет.
- 3. Джерела інформації:** Мустафіна Г. М., Старченко І. І., Кока В. М., Лукачіна Є. І., Черняк В. В. / Сучасні уявлення про вплив окремих харчових добавок на організм людини // Мустафіна Г. М., Старченко І. І., Кока В. М., Лукачіна Є. І., Черняк В.В. Актуальні проблеми сучасної медицини: Вісник Української медичної стоматологічної академії, 21(1), 194-198.
- 4. Базова установа, яка проводить впровадження:** кафедра медицини катастроф та військової медицини Полтавського державного медичного університету.
- 5. Термін впровадження:** 2021-2022 навчальний рік.
- 6. Форма впровадження:** у навчальну роботу кафедри медицини катастроф та військової медицини, в матеріали практичних занять при вивченні освітньої компоненти «Перша допомога».
- 7. Ефективність впровадження за критеріями, висловленими в джерелах інформації:** використання результатів наукових досліджень в освітньому процесі дозволяє поліпшити знання здобувача вищої освіти при підготовці до теми заняття «Допомога при масових ураженнях».
- 8. Зауваження, пропозиції:** не вносились.
- 9. Обговорено та затверджено:** на засіданні кафедри медицини катастроф та військової медицини Полтавського державного медичного університету (*протокол засідання кафедри №8 від «09» грудня 2021 р.*).

Відповідальний за впровадження

Завідувач кафедри медицини катастроф
та військової медицини
Полтавського державного
медичного університету
к.мед. н., доцент

Людмила ГОРДІЄНКО



АКТ ВПРОВАДЖЕННЯ

1. **Пропозиція для впровадження:** сучасні уявлення про вплив окремих харчових добавок на організм людини
2. **Установа розробник:** Полтавський державний медичний університет, кафедра патологічної анатомії та судової медицини (36011, м.Полтава, вул. Шевченка,23)
3. **Джерела інформації :**
 - 3.1. H. M. Mustafina, I. I. Starchenko, V. M. Koka, B. M. Fylenko, N. V. Roiko, V. V. Cherniak, O. K. Prylutskyi MORPHOLOGICAL FEATURES OF THE STROMAL COMPONENT OF THE LIVER IN EXPERIMENTAL SUPPLEMENT OF RATIONS WITH FOOD ADDITIVES «World of Medicine and Biology» №3(81), 2022 year, 227-230 pages, index UDK 616.36:641:612.08
 - 3.2. Morphological features of the liver parenchyma in the experimental supplementation of ration with the food additives / H. M. Mustafina, I. I. Starchenko, B. M. Fylenko [et al.] // Wiadomości Lekarskie. – 2022. – Vol. LXXV, issue 6. – P. 1525–1528.
 - 3.3. Mustafina H. (2021). СТРУКТУРНІ ОСОБЛИВОСТІ ГЕПАТОЦИТІВ БІЛИХ ЦУРІВ. Актуальні проблеми сучасної медицини: Вісник Української медичної стоматологічної академії, 21(2), 146-150. <https://doi.org/10.31718/2077-1096.21.2.146>
4. **Базова установа, яка проводить впровадження:** Івано-Франківський національний медичний університет, кафедра анатомії людини
5. **Термін впровадження:** жовтень-грудень 2022 року.
6. **Форма впровадження:** в наукову роботу кафедри.
7. **Зауваження та пропозиції:** не поступило.

Обговорено та затверджено: на засіданні кафедри.

Протоколи № 4 від «16» 12 2022р.).

Відповідальний за впровадження:

Завідувач кафедри анатомії людини

д. мед. н., професор

Попадинець О.Г.

«ЗАТВЕРДЖУЮ»

Перший проректор
закладу вищої освіти
з науково-педагогічної роботи

Полтавського державного
медичного університету
професор В.М. Дворник
» 2022 року



АКТ ВПРОВАДЖЕННЯ

результатів науково-дослідної роботи в освітній процес

1. **Пропозиція для впровадження:** вплив окремих екзогенних чинників на організм людини.
2. **Установив розробник:** Полтавський державний медичний університет. Автор: аспірант кафедри патологічної анатомії з секційним курсом Мустафіна Галія Меркатівна.
3. **Джерела інформації:** Мустафіна ГМ, Старченко ІІ, Кока ВМ, Лукачіна ЄІ, Черняк ВВ. Сучасні уявлення про вплив окремих харчових добавок на організм людини. Актуальні проблеми сучасної медицини: Вісник української медичної стоматологічної академії. 2021(1):194-198.
4. **Базова установа яка проводить впровадження:** кафедра патологічної анатомії з секційним курсом Полтавського державного медичного університету.
5. **Термін впровадження:** вересень 2021р.- січень 2022р.
6. **Форма впровадження:** у навчальну роботу кафедри патологічної анатомії з секційним курсом, в матеріали практичних занять та лекцій при вивченні освітньої компоненти Патоморфологія.
7. **Ефективність впровадження за критеріями, висловленими в джерелах інформації:** використання результатів наукових досліджень в освітньому процесі дозволяє поліпшити знання здобувача вищої освіти на кафедрі патологічної анатомії з тем, на яких вивчаються зміни внутрішніх органів під дією екзогенних полутантів.
8. **Зауваження, пропозиції:** не вносились.
9. **Обговорено та затверджено:** на засіданні кафедри патологічної анатомії з секційним курсом Полтавського державного медичного університету (протокол засідання кафедри №11 від «10» лютого 2022 р.)
10. **Відповідальний за впровадження**
Завідувач кафедри
д.мед. н., професор

І.І. Старченко

ЗАТВЕРДЖУЮ

Начальник Обласного бюро
судово-медичної експертизи
ДОЗ ПОВА
С.М.Воронін
2022р.



АКТ ВПРОВАДЖЕННЯ

Пропозиція для впровадження: вплив окремих екзогенних полютантів на організм людини.

Установа розробник: Полтавський державний медичний університет, вул. Шевченка, 23

Джерела інформації: Мустафіна Г. М., Старченко І. І., Кока В. М., Лукачіна Є. І., Черняк В. В. / Сучасні уявлення про вплив окремих харчових добавок на організм людини // Актуальні проблеми сучасної медицини: Вісник Української медичної стоматологічної академії, 21(1), 194-198.

Базова установа, яка проводить впровадження: Обласне бюро судово-медичної експертизи ДОЗ ПОВА, вул. Олеся Гончара 33-д

Термін впровадження: 2022-2023 рік.


Форма впровадження: у експертно-дослідницьку роботу відділу експертизи трупів та судово-токсикологічне відділення

Ефективність впровадження за критеріями, висловленими в джерелах інформації: використання результатів наукових досліджень в експертній та дослідницькій роботі дозволяє поліпшити розуміння експертом особливостей впливу окремих екзогенних полютантів на організм людини.

Зауваження, пропозиції: не має

Відповідальний за впровадження :

Заст.начальника
10.01.2022р


посада, підпис, П.І.П.

Є.І. Лукачіна .