

**МІНІСТЕРСТВО ОХОРОНИ ЗДОРОВ'Я УКРАЇНИ
ПОЛТАВСЬКИЙ ДЕРЖАВНИЙ МЕДИЧНИЙ УНІВЕРСИТЕТ**

Кваліфікаційна наукова
праця на правах рукопису

ФЕДОРЧЕНКО ІГОР ЛЕОНІДОВИЧ

УДК: 616.381-002:616.382-06-07


**ДИСЕРТАЦІЯ
МОРФОФУНКЦІОНАЛЬНА ХАРАКТЕРИСТИКА ВЕЛИКОГО ЧЕПЦЯ
ЛЮДИНИ В НОРМІ І ПРИ ПЕРИТОНІТІ**

222 – Медицина

22 – Охорона здоров'я

Подається на здобуття наукового ступеня доктора філософії

Дисертація містить результати власних досліджень. Використання ідей, результатів і текстів інших авторів мають посилання на відповідне джерело



І. Л. Федорченко

Науковий керівник: Степанчук Алла Петрівна, доктор медичних наук, професор

Полтава – 2023

АНОТАЦІЯ

Федорченко І. Л. Морфофункціональна характеристика великого чепця людини в нормі і при перитоніті. – Кваліфікаційна наукова праця на правах рукопису.

Дисертація на здобуття наукового ступеня доктора філософії за спеціальністю 222 – Медицина. Полтавський державний медичний університет, Полтава, 2023.

Дисертація присвячена проблемі вивчення анатомії великого чепця людини, який на сьогодні вимагає більш детального аналізу з урахуванням запитів практичної медицини. Великий чепець людини наразі є предметом обговорення багатьма авторами, які, з одного боку, акцентують увагу на його ролі в імунному захисті при запальних і ракових процесах в органах черевної порожнини, а з іншого боку – на використанні великого чепця в реконструктивних операціях, завдяки його унікальній пластичній властивості. У процесі аналізу навчальних підручників із нормальної та патологічної анатомії людини визначено відсутність ілюстративного матеріалу щодо форми великих чепців, топографії судин та гістологічної будови великого чепця. Отже, забезпечення методичними засобами дисципліни залишається досить низьким і потребує удосконалення.

Мета дослідження: встановити статеві і вікові відмінності будови великого чепця людини в нормі та характер його структурних змін при перитоніті.

Об'єктом розгляду є очеревина в нормі і при патології.

Предмет дослідження – морфометрична і гістологічна будова великого чепця людини в нормі і при перитоніті.

Для досягнення поставленої мети застосовувалися соматоскопічний, анатомічного препарування з просвічуванням на негатоскопі, гістологічний, морфометричний та статистичної обробки методи дослідження.

Наукова новизна отриманих результатів. Вперше проаналізовано за результатами власних досліджень, що чотирикутна, трикутна і неправильна з

однією, двома, трьома і чотирма лопастями форми великого чепця людини не залежать від типу статури їхнього тіла. У померлих 10-ти жінок середнього віку виявлено у 80% мезоморфний тип статури тіла та по 10% брахіоморфний і доліхоморфний тип статури тіла. У померлих 10-ти жінок похилого віку виявлено у 80% брахіоморфний тип статури тіла та по 10% мезоморфний і доліхоморфний тип статури тіла.

У жінок середнього віку з мезоморфним типом статури тіла наявні великі чепці трикутної та неправильної форми з однією і трьома лопастями, а у жінок похилого віку великий чепець був трикутної форми. У жінки середнього віку з брахіоморфним типом статури тіла виявлено чотирикутної форми великий чепець, а у жінок похилого віку – чотирикутної і неправильної форми з двома лопастями великі чепці. При доліхоморфному типі статури тіла у жінки середнього віку виявлено неправильної форми з однією лопастью великий чепець, а у жінки похилого віку помічено трикутної форми великий чепець.

У чоловіків середнього віку виявлено по 40% мезоморфний і брахіоморфний типи статури тіла та у 20% – доліхоморфний тип статури тіла. У чоловіків похилого віку у 60% визначено брахіоморфний тип статури тіла, у 30% – доліхоморфний та у 10% – мезоморфний тип статури тіла.

У чоловіків середнього віку з мезоморфним типом статури тіла були наявні тільки неправильної форми з однією, двома, трьома і чотирма лопастями великі чепці, а у чоловіка похилого віку побачено неправильної форми з трьома лопастями великий чепець.

У чоловіків середнього віку з брахіоморфним типом статури тіла виявлені чотирикутної, трикутної і неправильної форми з однією лопастью великі чепці, а у чоловіків похилого віку – чотирикутної та неправильної форми з двома і чотирма лопастями великі чепці.

У чоловіків середнього віку з доліхоморфним типом статури тіла виявлена тільки трикутна форма великих чепців, а в чоловіків похилого віку виявлені трикутна і чотирикутна форми великих чепців.

На основі морфометричного дослідження поглиблено наукові дані про те, що з віком площа великого чепця жінок збільшується. У жінок середнього віку трикутної форми великі чепці мають більшу площу ($970,47 \pm 100,21$ см), ніж чотирикутної ($911,84 \pm 0,0$ см) і неправильної форми з однією, двома, трьома лопастями ($798,50 \pm 73,07$ см) великі чепці. У жінок похилого віку чотирикутної форми великі чепці мають більшу площу ($1427,67 \pm 193,08$ см), ніж неправильна форма з однією, двома і трьома лопастями ($1334.85 \pm 49,78$ см) та трикутна ($1328,72 \pm 22,80$ см) форма.

У середньому віці в чоловіків трикутної форми великі чепці мають більшу площу ($944,76 \pm 272,56$ см), ніж великі чепці чотирикутної ($577,89 \pm 4,06$ см) та неправильної форми з однією, двома і трьома лопастями ($897,58 \pm 200,37$ см). У чоловіків похилого віку чотирикутної форми великі чепці були більші ($960,45 \pm 198,38$), ніж трикутної ($706,09$) та неправильної форми з двома і чотирма лопастями ($791,08 \pm 164,35$). Чотирикутної форми великі чепці чоловіків похилого віку більші, ніж у чоловіків середнього віку.

Уперше за допомогою соматоскопічного метода здійснено класифікацію судинних трактів великого чепця людей середнього і похилого віку. В правій половині великого чепця людей виявлено чотири судинні тракти: центральний, правий медіальний, правий проміжний і правий латеральний. У лівій половині великого чепця наявні три судинні тракти: лівий медіальний, лівий проміжний і лівий латеральний. У кожному судинному тракті великого чепця людей розташована артерія і поодинокі вена.

Уперше продемонстровано індивідуальну варіабельність топографії артерій і вен та виявлено відсутність стандартних типів їх розгалуження на великих чепця людей середнього і похилого віку. Разом з цим подана класифікація судинам великого чепця людини.

У правих судинних трактах великого чепця людей проходять артерії, які є гілками правої шлунково-чепцевої артерії: центральна, права медіальна, права проміжна і права латеральна артерії чепця. Ці артерії супроводжують поодинокі

вени великого чепця: центральна вена, права медіальна вена, права проміжна і права латеральна вени, які вливаються у праву шлунково-чепцеву вену.

У судинних трактах лівої половини великого чепця людей розташовані ліва медіальна артерія і вена, ліва проміжна артерія і вена та ліва латеральна артерія і вена. Ліва медіальна, ліва проміжна і ліва латеральна артерії великого чепця є гілками лівої шлунково-чепцевої артерії. Усі вени лівої половини великого чепця впадають у ліву шлунково-чепцеву вену.

У жінок середнього віку на великих чепцях постійними крупними судинами є центральна артерія (довжина $22,51 \pm 0,88$ см, зовнішній діаметр $0,18 \pm 0,02$ см) і центральна вена (довжина $22,51 \pm 0,88$ см, зовнішній діаметр $0,20 \pm 0,02$ см) та права медіальна артерія (довжина $19,64 \pm 0,95$ см, зовнішній діаметр $0,13 \pm 0$ см) і вена (довжина $19,64 \pm 0,95$ см, зовнішній діаметр $0,15 \pm 0$ см). По 90% наявні ліва медіальна артерія і вена та ліва латеральна артерія і вена.

У жінок похилого віку на великих чепцях постійними є тільки права медіальна артерія (довжина $18,43 \pm 2,53$ см, зовнішній діаметр $0,12 \pm 0$ см, $p > 0,05$) і права медіальна вена (довжина $18,43 \pm 2,53$ см, зовнішній діаметр $0,14 \pm 0$ см, $p > 0,05$). По 90% наявні центральна артерія і вена та ліва латеральна артерія і вена.

У чоловіків середнього віку на великих чепцях постійних артерій немає. Часто по 90% наявні центральна артерія і вена та права медіальна артерія і вена. У 80% – ліва латеральна артерія і вена великого чепця.

У чоловіків похилого віку на великому чепці постійними судинами є права медіальна артерія (довжина $19,36 \pm 1,86$ см, зовнішній діаметр $0,13 \pm 0$ см, $p > 0,05$) і права медіальна вена (довжина $19,36 \pm 1,86$ см, зовнішній діаметр $0,14 \pm 0$ см, $p > 0,05$). По 90% наявні права латеральна артерія і вена та ліва медіальна артерія і вена.

Уперше продемонстровано наявність і утворення верхньої, середньої і нижньої артеріальних дуг на великих чепцях людей. Верхня артеріальна дуга великого чепця утворюється при прямому анастомозуванні правої шлунково-чепцевої і лівої шлунково-чепцевої артерій під великою кривиною шлунка. Ця

дуга наявна у 90% на великих чепцях жінок середнього віку і у 70% у жінок похилого віку. У чоловіків похилого віку верхня артеріальна дуга великого чепця зустрічається у 80% і у 70% на великих чепцях чоловіків середнього віку. Рідко ці дві артерії анастомозують між собою через ліву латеральну і праву латеральну артерію, формуючи в середній ділянці вільної частини великого чепця середню артеріальну дугу, яка наявна на великому чепці жінки середнього віку та нижню артеріальну дугу, яка наявна на великому чепці чоловіка похилого віку. На великих чепцях людей права шлунково-чепцева артерія завжди довша і товща, ніж ліва шлунково-чепцева артерія.

Поглиблено вивчення особливостей гістологічної структури великого чепця людей середнього і похилого віку в нормі та її перебудови при перитоніті. Великий чепець – це мезотеліальна складка в середині якої наявна пухка сполучна, жирова і лімфоїдна тканина та мікросудини. Лімфоїдна тканина складається із лімфатичних вузлів та «молочних плям». Лімфатичний вузол великого чепця огорнений сполучнотканинною капсулою, містить мікросудини, трабекули, крайову пазуху, центр розмноження та клітини, які представлені лімфоцитами і макрофагами. «Молочні плями» є мікроскопічними структурами великого чепця, що містять лімфоцити, макрофаги, адипоцити і мікросудини (артеріоли, капіляри, венули) та пухку сполучну тканину. Сполучнотканинна капсула в «молочних плямах» відсутня.

Уперше продемонстровано варіації топографії «молочних плям» в товщі великого чепця: 1 тип – «молочні плями», які розташовуються безпосередньо під мезотелієм з однієї сторони, і жировою тканиною – з другої сторони; 2 тип – «молочні плями», що розташовуються між жировими часточками; 3 тип – «молочні плями», що розташовуються навколо кровоносних мікросудин.

Встановлено відповідно до наявності жирової тканини на великих чепцях людей: 1) великі чепці з відсутністю жирової тканини – жирова тканина у вигляді маленьких окремих часточок наявна тільки вздовж крупних судин (27,5%), а в інших ділянках чепець був прозорим; 2) великі чепці з помірно розвиненою жировою тканиною – жирова тканина рівномірно у вигляді

маленьких часточок покривала весь чепець (32,5%), судини верифікуються частково; 3) великі чепці з надмірно розвиненою жировою тканиною – наявність численних великих часток жирової тканини (40%), судини на чепці не верифікуються. Внаслідок цього чепець втрачає прозорість, еластичність і пружність.

Під час проведення гістологічного дослідження виявлено, що сполучнотканинний каркас великого чепця людей в середньому віці в нормі містить тонкі пучки колагенових волокон і поодинокі еластичні волокна. У людей похилого віку ці пучки містять локальні ділянки з потовщеними і різнонаправленими колагеновими волокнами, які мають звивистий хід. Стінки мікросудин в окремих ділянках є потовщеними і з деформованим контуром просвіту.

Уперше продемонстровано реактивні зміни структурних компонентів великого чепця людей при перитоніті: локальні ділянки злущення мезотеліоцитів та фіброзної трансформації сполучної тканини, явища вираженого повнокрів'я у венозних мікросудинах, в окремих із них – гемоліз; спазмовані артеріоли, в деяких набухання ендотеліоцитів. Трансформація неактивних «молочних плям» в активні, які містять численні лімфоцити, що вказує на їх імунну функцію. Лімфатичні вузли великого чепця при перитоніті реагують потовщенням капсули, заповненням крайової пазухи лімфоцитами.

Практичне значення отриманих результатів. Отримані дані щодо форми і площі великого чепця людей можуть слугувати теоретичним підґрунтям у хірургічній практиці для поглибленого розуміння висікання з великого чепця клаптя різної форми і величини для закриття дефекту при трансплантології.

Установлена топографія та величина артерій і вен у правій та лівій половинах великого чепця людини може допомогти в розробці алгоритму для оперативних втручань при використанні великого чепця як органа-донора, так і при життєвому неінвазивному дослідженні при патології самого великого чепця.

Отримані нові наукові дані щодо особливостей гістологічної будови великого чепця людей при перитоніті сприяють кращому розумінню участі «молочних плям» великого чепця в його імунній функції і прогнозуванні перебігу перитоніту та обґрунтовують доцільність пошуку нових комплексних медикаментозних методів лікування. Ці дані можуть бути використані вченими для подальшого вивчення змін структурної організації великого чепця при пухлинних процесах у черевній порожнині людини та перекруті пасма великого чепця.

Ключові слова: великий чепець, молочні плями, лімфатичні вузли, білі адипоцити, жирова тканина, артерії, вени, перитоніт, макрофаги, лімфоцити, колагенові волокна, ожиріння, зайва вага, черевна стінка.

ABSTRACT

Fedorchenko I. L. Morpho-functional characteristics of the greater omentum of a person in normal conditions and with peritonitis. – Qualifying scientific work with manuscript copyright.

Dissertation for obtaining the scientific degree of Doctor of Philosophy in speciality 222 – Medicine. – Poltava State Medical University, Poltava, 2023.

The dissertation is devoted to the problem of studying the anatomy of the greater omentum of a human, which today requires a more detailed analysis taking into account the requests of practical medicine. The greater omentum of a human is currently the subject of discussion by many authors, who, on the one hand, focus on its role in immune protection in inflammatory and cancerous processes in the organs of the abdominal cavity, and on the other hand, on the use of the greater omentum in reconstructive operations, thanks to its unique plastic properties. In the process of analyzing textbooks on normal and pathological human anatomy, it was determined that there is no illustrative material regarding the shape of the greater omentum, the topography of vessels, and the histological structure of the greater omentum. Therefore, the provision of methodical means for the subject remains rather low and needs improvement.

The purpose of the study: to establish gender and age differences in the structure of the greater omentum of a human under normal conditions and the nature of its structural changes in peritonitis.

The object of the research: the peritoneum under normal and pathological conditions.

The subject of the study is the greater omentum under normal conditions and with peritonitis.

To achieve the goal, somatoscopic, anatomical preparation with transillumination on a negatoscope, histological, morphometric and statistical processing research methods were used.

Scientific novelty of the obtained results

Based on the results of author's own research it was analyzed for the first time, that quadrangular, triangular and irregular with one, two, three and four lobes of the shape of a human greater omentum do not depend on the type of their body structure. In 10 female cadavers of middle age, 80% of the mesomorphic body type and 10% of the brachiomorphic and dolichomorphic body type were found. In 10 elderly female cadavers, 80% of the brachiomorphic body type and 10% each of the mesomorphic and dolichomorphic body type were found.

In female cadavers of the middle age with a mesomorphic type of body physique have greater omenta of triangular and irregular shape with one and three lobes, and in elderly female cadavers the greater omentum was triangular in shape. In a female cadaver of the middle age with a brachiomorphic type of body structure, a square-shaped greater omentum, and in elderly female cadavers - square and irregularly shaped greater omenta with two lobes were found. A female cadaver of the middle age with the dolichomorphic type of body structure has an irregularly shaped greater omentum with one lobe, and a triangular-shaped greater omentum has been found in an elderly female cadaver.

In male cadavers of the middle age, 40% of mesomorphic and brachiomorphic body types and 20% of dolichomorphic body types were found. Among elderly male cadavers, 60% have a brachiomorphic body type, 30% have a dolichomorphic body type, and 10% have a mesomorphic body type.

In male cadavers of the middle age with a mesomorphic body type, only irregularly shaped greater omenta with one, two, three and four lobes were present, and in an elderly male cadaver, an irregularly shaped greater omentum with three lobes was found.

In male cadavers of the middle age with a brachiomorphic body type, quadrangular, triangular, and irregularly shaped greater omenta with one lobe were found, and in elderly male cadavers, quadrangular and irregularly shaped greater omenta with two and four lobes were found.

In male cadavers of the middle age with a dolichomorphic type of body physique, only the triangular shape of greater omenta was found, and in elderly men, triangular and quadrangular forms of greater omenta were found.

On the basis of morphometric research, scientific data on the fact that with age the area of the greater omentum of women increases has been deepened. In women of the middle age, triangular-shaped greater omenta have a larger area (970.47 ± 100.21 cm) than quadrangular (911.84 ± 0.0 cm) and irregular shapes with one, two, three lobes (798.50 ± 73.07 cm) greater omenta. In elderly women, square-shaped greater omenta have a larger area (1427.67 ± 193.08 cm) than irregular shapes with one, two and three lobes (1334.85 ± 49.78 cm) and triangular (1328.72 ± 22.80 cm) form.

In the middle age, in males, triangular-shaped greater omenta have a larger area (944.76 ± 272.56 cm) than large quadrangular (577.89 ± 4.06 cm) and irregularly shaped omenta with one, two, and three lobes (897.58 ± 200.37 cm). In elderly men, greater omenta of quadrangular shape were larger (960.45 ± 198.38) than triangular (706.09) and irregular shapes with two and four lobes (791.08 ± 164.35). The square-shaped greater omenta of elderly men are larger than those of men of the middle age.

For the first time, the classification of the vascular tracts of the greater omentum of the second mature and old age was carried out using the somatoscopic method. In the right half of the greater omentum, four vascular tracts were found: central, right medial, right intermediate and right lateral. In the left half of the greater omentum there are three vascular tracts: left medial, left intermediate and left lateral. An artery and a single vein are located in each vascular tract of the greater omentum.

For the first time, the individual variability of the topography of arteries and veins was demonstrated, and the absence of standard types of their branching in the greater omentum of humans of the second mature and elderly age was revealed. Along with this, the classification of the vessels of the greater omentum is presented.

Arteries that are branches of the right gastroepiploic artery: the central, right medial, right intermediate, and right lateral arteries of the omentum pass through the right vascular tracts of the greater omentum of people. These arteries accompany

single veins of the greater omentum: central vein, right medial vein, right intermediate and right lateral veins, which flow into the right gastroepiploic vein.

The left medial artery and vein, the left intermediate artery and vein, and the left lateral artery and vein are located in the vascular tracts of the left half of the greater omentum. The left medial, left intermediate and left lateral arteries are branches of the left gastroepiploic artery. All the veins of the left half of the greater omentum drain into the left gastroepiploic vein.

In women of the middle age, the central artery (length 22.51 ± 0.88 cm, external diameter 0.18 ± 0.02 cm) and central vein (length 22.51 ± 0.88 cm, outer diameter 0.20 ± 0.02 cm) and right medial artery (length 19.64 ± 0.95 cm, outer diameter 0.13 ± 0 cm) and vein (length 19.64 ± 0.95 cm, outer diameter 0.15 ± 0 cm). In 90%, the left medial artery and vein and the left lateral artery and vein are present.

In elderly women, only the right medial artery (length 18.43 ± 2.53 cm, outer diameter 0.12 ± 0 cm, $p > 0.05$) and the right medial vein (length 18.43 ± 2.53 cm, outer diameter 0.14 ± 0 cm, $p > 0.05$). In 90%, the central artery and vein and the left lateral artery and vein are present.

In men of the middle age, there are no permanent arteries on the greater omenta. The central artery and vein and the right medial artery and vein are often present in 90% of them. In 80% – the left lateral artery and vein of the greater omentum.

In elderly men, the right medial artery (length 19.36 ± 1.86 cm, outer diameter 0.13 ± 0 cm, $p > 0.05$) and the right medial vein (length 19.36 ± 1.86 cm, outer diameter 0.14 ± 0 cm, $p > 0.05$). In 90%, the right lateral artery and vein and the left medial artery and vein are present.

For the first time, the presence and formation of the upper, middle, and lower arterial arches on greater omenta was demonstrated. The upper arterial arch of the greater omentum is formed by direct anastomosis of the right gastroepiploic and left gastroepiploic arteries under the greater curvature of the stomach. This arch is present in 90% of greater omenta of women of the middle age and in 70% of women of old age. In elderly men, the upper arterial arch of the greater omentum occurs in 80% and

in 70% of the greater omenta of men of the middle age. Rarely, these two arteries anastomose with each other through the left lateral and right lateral arteries, forming in the middle area of the free part of the greater omentum the middle arterial arch, which is present on the greater omentum of a woman of the middle age and the lower arterial arch, which is present on the greater omentum of an elderly man. In greater omenta, the right gastroepiploic artery is always longer and thicker than the left gastroepiploic artery.

The study of the features of the histological structure of the greater omentum of people of the second mature and old age in the norm and its reconstruction in peritonitis was improved. The greater omentum is a mesothelial fold in the middle of which there is loose connective, adipose and lymphoid tissue and microvessels. Lymphoid tissue consists of lymph nodes and "milky spots". The lymph node of the greater omentum is surrounded by a connective tissue capsule, contains microvessels, trabeculae, a marginal sinus, a reproduction center and cells that are represented by lymphocytes and macrophages. "Milky spots" are microscopic structures of the greater omentum containing lymphocytes, macrophages, adipocytes and microvessels (arterioles, capillaries, venules) and loose connective tissue. The connective tissue capsule is absent in "milky spots".

For the first time, variations in the topography of "milky spots" in the thickness of the greater omentum were demonstrated: type 1 - "milky spots", which are located directly under the mesothelium on one side, and adipose tissue on the other side; type 2 - "milky spots" located between fat particles; type 3 - "milky spots" located around blood microvessels.

According to the presence of fatty tissue on the greater omenta, the following types were defined: 1) greater omenta with the absence of fatty tissue - fatty tissue in the form of small individual particles is present only along large vessels (27.5%), and in other areas the omentum was transparent; 2) greater omenta with moderately developed adipose tissue - adipose tissue uniformly in the form of small particles covered the entire omentum (32.5%), vessels are partially verified; 3) greater omenta with excessively developed adipose tissue - the presence of numerous large particles

of adipose tissue (40%), the vessels on the omentum are not verified. As a result, the omentum loses transparency, elasticity and elasticity.

During a histological examination, it was found that the connective tissue framework of the greater omentum in the middle age normally contains thin bundles of collagen fibers and single elastic fibers. In elderly people, these bundles contain local areas with thickened and multidirectional collagen fibers that have a curvy form. The walls of microvessels in some areas are thickened and have a deformed contour of the lumen.

For the first time, reactive changes in the structural components of the greater omentum of people with peritonitis were demonstrated: local areas of exfoliation of mesotheliocytes and fibrous transformation of connective tissue, the phenomenon of pronounced full blood in venous microvessels, in some of them - hemolysis; spasmodic arterioles, swelling of endotheliocytes in some. Transformation of inactive "milky spots" into active ones, which contain numerous lymphocytes, which indicates their immune function. Lymphatic nodes of the greater omentum during peritonitis react by thickening the capsule, filling the marginal sinus with lymphocytes.

Practical significance of the obtained results. The obtained data on the shape and area of the greater omentum can serve as a theoretical basis in surgical practice for an in-depth understanding of the cutting of flaps of different shapes and sizes out of the greater omentum to close the defect in transplantology.

The established topography and size of arteries and veins in the right and left halves of the greater omentum can help in the development of an algorithm for surgical interventions when using the greater omentum as a donor organ, as well as in vital non-invasive research in the pathology of the greater omentum itself.

The obtained new scientific data on the peculiarities of the histological structure of the greater omentum of people with peritonitis contribute to a better understanding of the participation of the "milky spots" of the greater omentum in its immune function and predicting the course of peritonitis and substantiate the feasibility of searching for new complex medicinal methods of treatment. These data

can be used by scientists for further study of changes in the structural organization of the greater omentum during tumor processes in the human abdominal cavity and twisting of the greater omentum strand.

Key words: greater omentum, milky spots, lymph nodes, white adipocytes, adipose tissue, arteries, veins, peritonitis, macrophages, lymphocytes, collagen fibers, obesity, overweight, abdominal wall.

СПИСОК ПУБЛІКАЦІЙ ЗДОБУВАЧА

НАУКОВІ ПРАЦІ, В ЯКИХ ОПУБЛІКОВАНІ ОСНОВНІ НАУКОВІ РЕЗУЛЬТАТИ ДИСЕРТАЦІЇ

1. Федорченко ІЛ, Степанчук АП. Зовнішня будова великого чепця людини у віковому аспекті. Актуальні проблеми сучасної медицини. Вісник Української медичної стоматологічної академії. 2020;20(3); 222–28. DOI: <https://doi.org/10.31718/2077-1096.20.3.222> *(Здобувач провів аналіз літературних джерел, виконано набір матеріалу, провів оцінку типу статури тіла, провів метричний аналіз, підготував матеріал для друку).*
2. Федорченко ІЛ. Анатомія судин великого чепця людей другого зрілого віку в нормі. Актуальні проблеми сучасної медицини. Вісник Української медичної стоматологічної академії. 2021;21(2):169–75. DOI: <https://doi.org/10.31718/2077-1096.21.2.169> *(Здобувач провів аналіз літературних джерел, особисто досліджено форму, топографію судин і розмір. Проведено періодизацію за віком і типом статури тіла людини, виконано набір матеріалу, підготував матеріал для друку).*
3. Степанчук АП, Федорченко ІЛ, Тарасенко ЯА, Тихонова ОО, Филенко БМ. Гістоструктура великого чепця людини в нормі і перитоніті. Український журнал медицини, біології та спорту. 2021;5(6):127–33. DOI: 10.26693/jmbs06.05.127 *(Здобувач провів аналіз літературних джерел, виконано забір матеріалу, виготовлено гістологічні препарати, проведено статистичну обробку та аналіз результатів, підготовлено матеріал для друку).*
4. Степанчук АП, Федорченко ІЛ. Анатомія великого чепця у людей похилого віку. Український журнал медицини, біології та спорту. 2022;2(7):74–81. DOI: 10.26693/jmbs07.02.074 *(Здобувач провів аналіз літературних джерел, особисто досліджено форму, топографію судин і розмір. Проведено періодизацію за віком і типом статури людини, виконано набір матеріалу, підготував матеріал для друку).*

5. Stepanchuk AP, Fedorchenko IL, Pryshliak AM, Piliuhin AV, Shepitko KV. The normal architectonics of the greater omentum vasculature in elderly people of both. *Світ медицини та біології*. 2022;80(2):232–37. DOI 10.26724/2079-8334-2022-2-80-232-237 *(Здобувач провів аналіз літературних джерел, особисто досліджено форму, топографію судин і розмір. Проведено періодизацію за віком і типом статури людини, виконано набір матеріалу, підготував матеріал для друку) (Web of Science)*.

НАУКОВІ ПРАЦІ, ЯКІ ЗАСВІДЧУЮТЬ АПРОБАЦІЮ МАТЕРІАЛІВ ДИСЕРТАЦІЇ

6. Федорченко ІЛ. Клінічне значення великого чепця людини у різних галузях медичної науки (бібліографічний аналіз). Збірник тез доповідей VII конгресу наукового товариства анатомів, гістологів, ембріологів, топографоанатомів України. 2019: Одеса. с.140–41. *(Здобувач провів аналіз літературних джерел, виконано набір матеріалу, підготував матеріал для друку)*.

7. Федорченко ІЛ. Варіабельність форми та метричних показників великого чепця людини. Теорія та практика сучасної морфології : четверта всеукр. наук.-практ. конф. з міжнар. участю. 2020: Дніпро. с. 112–13. *(Здобувач провів аналіз літературних джерел, виконано набір матеріалу, опис, аналіз та узагальнення результатів дослідження, підготовлено матеріали до друку)*.

НАУКОВІ ПРАЦІ, ЯКІ ДОДАТКОВО ВІДОБРАЖАЮТЬ НАУКОВІ РЕЗУЛЬТАТИ ДИСЕРТАЦІЇ

8. Федорченко ІЛ, Степанчук АП. Морфологія великого чепця людини та клінічні аспекти. Вісник проблем біології і медицини. 2019;3(152): 36–40/ DOI 10.29254/2077-4214-2019-3-152-36-40 *(Здобувач провів аналіз літературних джерел, виконано набір матеріалу, провів оцінку типу статури тіла, провів метричний аналіз підготував матеріал для друку)*.

9. Федорченко ІЛ. Загальна характеристика основних морфометричних показників форми та ангіоархітекτονіки великого чепця людини. Актуальні проблеми сучасної медицини: Вісник Української медичної

стоматологічної академії. 2019;19(4):148–53. DOI: <https://doi.org/10.31718/2077-1096.19.4.148> (*Здобувач провів аналіз літературних джерел, виконано набір матеріалу, провів оцінку типу статури тіла, провів метричний аналіз підготував матеріал для друку*).

10. Федорченко ІЛ, Степанчук АП. Алгоритм визначення метричних параметрів та площі великого чепця людини. Свідоцтво про реєстрацію авторського права на твір. № 118013. 11 квітня 2023р.

ЗМІСТ

АНОТАЦІЯ.....	2
СПИСОК ПУБЛІКАЦІЙ ЗДОБУВАЧА НАУКОВІ ПРАЦІ, В ЯКИХ ОПУБЛІКОВАНІ ОСНОВНІ НАУКОВІ РЕЗУЛЬТАТИ ДИСЕРТАЦІЇ..	15
ВСТУП.....	20
РОЗДІЛ I. СУЧАСНИЙ СТАН ПИТАННЯ МОРФОЛОГІЇ ВЕЛИКОГО ЧЕПЦЯ	
ЛЮДИНИ	(огляд
літератури).....	26
1.1. Розвиток і формування великого чепця людини.....	26
1.2. Вікові особливості великого чепця людини.....	30
1.3. Форма, метричні параметри та топографія великого чепця людини	30
1.3.1. Форма великого чепця людини.....	30
1.3.2. Метричні параметри великого чепця людини.....	33
1.3.3. Топографія великого чепця людини.....	35
1.4. Гістоструктура великого чепця людини.....	36
1.5. Судини великого чепця людини.....	40
1.6. Клінічне значення морфології чепця.....	44
РОЗДІЛ II. МАТЕРІАЛ І МЕТОДИ ДОСЛІДЖЕННЯ.....	52
2.1. Загальна характеристика дослідження.....	52
2.2. Методи дослідження.....	53
РОЗДІЛ III. АНАТОМІЯ ВЕЛИКОГО ЧЕПЦЯ ЖІНОК І ЧОЛОВІКІВ У СЕРЕДНЬОМУ І ПОХИЛОМУ ВІЦІ ПРИ РІЗНИХ ТИПАХ СТАТУРИ ТІЛА.....	58
3.1. Зовнішня будова великого чепця в жінок і чоловіків у середньому та похилому вікових періодах.....	58
3.2. Форма і метричні параметри великого чепця в жінок у середньому та похилому віці при мезоморфному, брахіоморфному і доліхоморфному типах статури тіла.....	63

3.3. Форма і метричні параметри великого чепця в чоловіків у середньому та похилому віці при мезоморфному, брахіоморфному і доліхоморфному типах статури тіла.....	67
3.4. Топографія та морфометрія судин великого чепця в жінок і чоловіків у середньому віці.....	70
3.5. Топографія та морфометрія судин великого чепця в жінок і чоловіків у похилому віці.....	83
РОЗДІЛ IV. ГІСТОЛОГІЧНА БУДОВА ВЕЛИКОГО ЧЕПЦЯ ЛЮДЕЙ В НОРМІ ТА ПЕРИТОНІТІ.....	103
4.1. Гістологічна структура великого чепця жінок та чоловіків середнього і похилого віку в нормі.....	103
4.2. Гістологічна структура великого чепця жінок і чоловіків середнього та похилого віку при гнійному розлитому перитоніті.....	110
РОЗДІЛ V. АНАЛІЗ ТА УЗАГАЛЬНЕННЯ ОТРИМАНИХ РЕЗУЛЬТАТІВ ДОСЛІДЖЕННЯ.....	118
ВИСНОВКИ.....	139
СПИСОК ДЖЕРЕЛ.....	143

ВСТУП

Обґрунтування вибору теми дослідження. На теперішній час у вітчизняній науковій літературі відсутні дані топографії, кількісних та метричних показників артерій і вен у правій та лівій половинах великого чепця людини. Водночас у зарубіжній науковій літературі вони є малочисленні, при цьому не зосереджено увагу на віковий аспект і стать людей.

Дискусійним і не до кінця вирішеними залишаються питання щодо участі великого чепця в захисті черевної порожнини, так як він є джерелом резидентних макрофагів і стовбурових клітин, доступних для участі в локальному контролі інфекції, загоєнні ран і регенерації тканин, ним визначається рух перитонеальної рідини, а отже і патологічних процесів в межах черевної порожнини [1–9].

Враховуючи те, що великий чепець є донором у відновлювально реконструктивній хірургії завдяки своїй унікальній пластичній властивості і кровопостачанню, то нові відомості щодо його форми і площі можуть дати глибше розуміння питанням використання в трансплантології.

З викладеного вище випливає, що систематизовані поглиблені знання анатомічної варіації великого чепця можуть покращити його застосування в практичній хірургії і зменшити кількість ускладнень, а також є теоретичним підґрунтям для оптимізації діагностики, тактики лікування і адекватному видалені при патологічних станах самого великого чепця.

Зв'язок з науковими темами, програмами, планами. Зв'язок роботи з науковими програмами, планами, темами. Робота є фрагментом науково-дослідної роботи «Морфофункціональне вивчення внутрішніх органів людини та лабораторних тварин в різних аспектах експериментальної медицини», № держреєстрації – 0121U108258. Автор є співвиконавцем даної роботи.

Тема дисертаційної роботи затверджена рішенням проблемної комісії «Фундаментальні дисципліни» ВДНЗ України «Українська медична

стоматологічна академія» МОЗ України (нині – Полтавський державний медичний університет) (протокол № 3 від 31.10.2018 р.).

Мета дослідження: встановити статеві і вікові відмінності будови великого чепця людини в нормі і при гнійному розлитому перитоніті.

Завдання дослідження:

1. Визначити тип статури тіла в жінок у середньому та похилому віці і дослідити зовнішню будову їх великого чепця.

2. Визначити тип статури тіла в чоловіків у середньому та похилому віці і дослідити зовнішню будову їх великого чепця.

3. Дослідити топографію та метричні показники магістральних судин великого чепця в жінок та чоловіків у середньому віці в нормі.

4. Вивчити топографію та метричні показники магістральних судин великого чепця в жінок та чоловіків в похилому віці в нормі.

5. Вивчити гістоструктуру великого чепця в жінок та чоловіків середньому і похилому віці в нормі.

6. Виявити відмінні ознаки гістологічної структури великого чепця в жінок та чоловіків у середньому і похилому віці при гнійному розлитому перитоніті.

Об'єкт дослідження: очеревина в нормі і при патології.

Предмет дослідження: великий чепець в нормі і при гнійному розлитому перитоніті.

Методи дослідження: соматоскопічний, анатомічного препарування, просвічування на негатоскопі, гістологічний, морфометричний, статистичної обробки.

Наукова новизна отриманих результатів. Уперше проведено комплексне анатомоморфологічне дослідження великого чепця в людей жіночої і чоловічої статі у віковому аспекті в нормі та характер його структурних змін при гнійному розлитому перитоніті.

Результати власних досліджень, наголошують на вперше встановлені факти, що чотирикутна, трикутна і неправильна з однією, двома, трьома і

чотирма lopастями форми великого чепця людини не залежать від типу статури їхнього тіла.

На основі морфометричного дослідження проведено поглиблення наукових даних щодо збільшення з віком площі великого чепця в жінок. У чоловіків похилого віку тільки чотирикутної форми великі чепці мають більшу площу, ніж у чоловіків середнього віку.

Уперше за допомогою соматоскопічного метода здійснено класифікацію судинних трактів великого чепця жінок і чоловіків середнього та похилого віку й описано індивідуальну варіабельність топографії судин.

Поглиблено вивчення особливостей гістологічної структури великого чепця людей середнього і похилого віку в нормі та її перебудови при перитоніті. Уперше продемонстровано варіації топографії «молочних плям» у товщі великого чепця. Відповідно до наявності жирової тканини на великих чепцях людей встановлено: 1) великі чепці з відсутністю жирової тканини – жирова тканина у вигляді маленьких окремих часточок наявна тільки вздовж крупних судин (27,5%), а в інших ділянках чепець був прозорим; 2) великі чепці з помірно розвиненою жировою тканиною – жирова тканина рівномірно у вигляді маленьких часточок покривала весь чепець (32,5%), судини верифікуються частково; 3) великі чепці з надмірно розвиненою жировою тканиною – наявність численних великих часток жирової тканини (40%), судини на чепці не верифікуються. Внаслідок цього чепець втрачає прозорість, еластичність і пружність.

Підтверджено трансформацію неактивних «молочних плям» в активні, які містять численні лімфоцити, що вказує на їх імунну функцію. Лімфатичні вузли великого чепця при перитоніті реагують потовщенням капсули, заповненням крайової пазухи лімфоцитами.

Практичне значення отриманих результатів. Ефективність поєднання нових теоретичних знань анатомічної варіації великого чепця та хірургічної практики можуть зменшити кількість ускладнень при оперативних втручаннях на великому чепці. Виходячи з потреб хірургічної практики, виявлені форми та

величини площі великих чепців мають істотну значущість у його використанні при відновлювально реконструктивній хірургії як дистанційного трансплантата, при великих дефектах на зовнішній поверхні тіла людей та як аутоотрансплантата при закритті дефекту на внутрішніх органах людини.

Установлені варіації топографії і кількості артерій та вен у правій і лівій половині великого чепця людини можуть допомогти логічному мисленню хірурга в розробці алгоритму для впевнених маніпулювань при оперативних втручаннях щодо використання великого чепця як трансплантата, так і при життєвому неінвазивному дослідженні при патології самого чепця .

Отримані нові наукові дані щодо особливостей гістологічної будови великого чепця людей при перитоніті сприяють кращому розумінню участі «молочних плям» великого чепця в його імунній функції та прогнозуванні перебігу перитоніту, а також обґрунтовують доцільність пошуку нових комплексних медикаментозних методів лікування. Ці дані можуть бути використані вченими для подальшого вивчення змін структурної організації великого чепця при пухлинних процесах у черевній порожнині людини та перекруті пасма великого чепця.

Викладені в дисертації теоретичні дані впроваджені в науковий та навчальний процес кафедри анатомії людини Буковинського державного медичного університету (затв. протокол № 39 від 19. 06. 23 р.), кафедри анатомії людини, клінічної анатомії та оперативної хірургії Дніпровського державного медичного університету (затв. протокол № 18 від 15. 06. 23 р.), кафедри анатомії людини (затв. протокол № 25 від 3 квітня 2023р.), гістології, цитології та ембріології (затв. протокол № 21 від 30 травня 2023 р.) Полтавського державного медичного університету, кафедри анатомії людини (затв. протокол № 7 від 12 червня 2023 р.), оперативної хірургії та клінічної анатомії (затв. протокол № 7 від 12 червня 2023 р.), кафедри гістології та ембріології (затв. протокол № 6 від 15 червня 2023 р.) Тернопільського національного медичного університету ім. І. Я. Горбачевського, кафедри

морфології Сумського державного університету (затв. комісією 8 червня 2023 р.).

Особистий внесок здобувача. Автором самостійно проведено пошук джерел інформації. Зібрана та проаналізована сучасна наукова література за темою дисертації. Спільно з науковим керівником були визначені мета, завдання та методи дослідження. Самостійно виконано стоматоскопічне дослідження форм великого чепця, метричні параметри судин великого чепця, гістологічні світлооптичні дослідження тканин великого чепця людини в нормі і при гнійному розлитому перитоніті.

Визначення площі великих чепців людей проводилось за програмою Auto CAD, згідно договору на базі Відокремленого структурного підрозділу «Аграрно-економічного фахового коледжу Полтавської державної аграрної академії». Аналіз отриманих результатів та їх обробка розроблені автором самостійно, підготовлено до друку основні матеріали за результатами дисертаційної роботи. У наукових працях, опублікованих у співавторстві, використовувався матеріал здобувача, формулювались висновки та наукові ідеї дисертанта. Обговорення результатів досліджень та формулювання висновків проведено спільно з науковим керівником.

Апробація результатів дисертації. Основні положення дисертації доповідались та обговорювались на конференціях, конгресах: у VII конгресі наукового товариства анатомів, гістологів, ембріологів, топографоанатомів України (Одеса, 2-4 жовтня 2019 р.), у четвертій Всеукраїнській науково-практичній конференції «Теорія та практика сучасної морфології» з міжнародною участю (Дніпро, 4–6 листопада 2020 р.).

Публікації. Результати дисертації опубліковані у 10 наукових роботах: 6 статей надруковано у фахових журналах, затверджених МОН України, 1 стаття – у виданні, що включено до переліку міжнародних наукометричних баз, 2 роботи у матеріалах науково-практичних заходів, 1 свідоцтво про реєстрацію авторського права на твір.

Обсяг і структура дисертації. Матеріали дисертації викладено українською мовою на 172 сторінках комп'ютерного тексту, з них 122 сторінки основного тексту. Дисертація складається з анотації, вступу, огляду літературних джерел, розділу матеріалів та методів, 2 розділів власних досліджень, аналізу та узагальнення результатів, висновків, списку використаних джерел (155 найменувань: 5 кирилицею і 150 латиницею). Робота ілюстрована 21 рисунком та містить 16 таблиць.

РОЗДІЛ І

СУЧАСНИЙ СТАН ПИТАННЯ МОРФОЛОГІЇ ВЕЛИКОГО ЧЕПЦЯ ЛЮДИНИ (ОГЛЯД ЛІТЕРАТУРИ)

1.1. Розвиток і формування великого чепця людини

У сучасній вітчизняній літературі відсутні фундаментальні анатомічні дані будови великого чепця людини, а в зарубіжній літературі наявні нечисленні дані.

Великий чепець людини розвивається з очеревини (дорсального мезогастрія) на п'ятому тижні ембріонального періоду зародка людини [9, 10]. Закладка великого чепця людини відбувається у ембріона при довжині 7,0 – 12,0 мм [11]. Очеревина – це серозна оболонка, яка поділяється на нутрощеву і пристінкову очеревину. Нутрощева очеревина розвивається з спланхоплеври, власне її мезотелій, а сполучнотканинні волокна та судини з мезинхімних клітин мезодермального походження [11].

Нутрощева очеревина покриває первинну кишку. Коли первинна кишка має рівномірний діаметр і відповідає довжині тулуба ембріона, вона фіксується до передньої стінки тулуба вентральною брижею, а до задньої стінки тулуба дорсальною брижею [13]. На п'ятому тижні ембріонального періоду зародка людини дорсальна брижа первинної кишки внаслідок її не рівномірного росту і обособлення закладки шлунка зміщується вліво від серединної лінії і відокремлюється у власне дорсальну брижу шлунка, так званий дорсальний мезогастрій [14]. Дорсальний мезогастрій розділяють на два відділи: верхній (над підшлунковою залозою) – краніальна шлунково-підшлункова зв'язка, і нижній (під залозою) – каудальна шлунково-підшлункова зв'язка [14]. Відповідно цьому, вище названий автор вказує на те, що великий чепець людини є частиною дорсального мезогастрія, утворюється з каудальної шлунково-підшлункової зв'язки на п'ятому тижні у ембріона 19-20 мм

довжини. Крім того автор відмітив ще одну особливість у формуванні великого чепця людини. На 9-му тижні внутрішньоутробного розвитку плоду з'являються поперечні складки на великому чепці, причому вони наявні на всій поверхні передньої пластинки, тоді як на задній пластинці чепця їх кількість значно менша. Наявність складок, автор пояснює тим, що на 9-му тижні розвитку зародка різко зменшується об'єм вільної черевної порожнини, що пов'язано з посиленням ростом печінки і кишки та ростом чепцевих артерій, які відстають від росту великого чепця.

Формування великого чепця людини завершується на 20-му тижні внутрішньоутробного розвитку зародка людини [14] і тісно пов'язано з обертанням шлунка. На кінці першого місяця внутрішньоутробного розвитку зародка людини шлунок обертається довкола своєї поздовжньої осі так, що його ліва поверхня стає передньою, а права – задньою. На п'ятому тижні під час другого обертання шлунок переміщується довкола сагітальної осі тіла зародка таким чином, що його передня ввігнута частина зміщується вправо і вгору – це майбутня мала кривина шлунка, а задня опукла частина переміщується вниз і вліво – це велика кривина шлунка. Одночасно з обертанням шлунка посилено розростається і змінює своє положення дорсальна брижа шлунка, яка набуває кишенеподібної форми і вільно опускається вниз із задньої стінки шлунка. На цей період кишенеподібний випин дорсальної брижі шлунка складається з двох листків, які далі загинаються і складаються вдвоє, утворюючи чотирилистову пластинку – великий чепець, який підіймається вгору і закінчується на великій кривині шлунка [11]. Висловлюють і протилежну думку щодо формування великого чепця – великий чепець починається у вигляді двох нутроцевих листків очеревини передньої і задньої поверхні шлунка [15]. Далі він направляється донизу до рівня верхньої апертури малого таза, де утворюючі його листки загинаються і повертаються, направляючись доверху. Передні і задні листки великого чепця зрощенні між собою.

Великий чепець складається із двох дублікатур очеревини. Між ними є жирова клітковина, велика кількість кровоносних, лімфатичних судин і нервових волокон. Хід очеревини починається у воріт печінки з вісцеральних волокон, які входять до складу печінково-шлункової зв'язки, яка разом з печінково-дванадцятипалокишковою зв'язкою утворюють малий чепець. Біля малої кривини шлунка листки очеревини роз'єднуються і переходять на його передню і задню стінки. Знову об'єднавшись на великій кривині шлунка, вони утворюють великий чепець, який іде до поперечноободової кишки, далі у вигляді передньої пластинки продовжується вниз, покриваючи петлі тонкої кишки, загинається вгору (задня пластинка), зрощується з поперечноободовою кишкою і її брижею, і переходить в пристінкову очеревину задньої стінки черевної порожнини. Таким чином, нижче поперечноободової кишки великий чепець складається з чотирьох листків очеревини, які утворюють його передню і задню пластинки [10, 15, 16, 17, 18, 20, 21, 22, 23, 24].

На початку 9-го тижня внутрішньоутробного розвитку плода задня пластинка великого чепця зростається з брижею поперечно ободової кишки. Процес зрощення відбувається нерівномірно, починається з медіального відділу великого чепця і поступово переходить вліво. На п'ятому місяці плідного періоду зародка починається процес зрощення передньої і задньої пластинок великого чепця, який до народження займає праву половину чепця, а в лівій половині чепця порожнина наявна. Порожнина великого чепця «щілиноподібна» і сполучається з порожниною чепцевої сумки [14]. Наявність порожнини великого чепця відмічається у 82,18%, тоді як інші автори [16, 17, 18] стверджують, що в дорослих людей всі чотири листки великого чепця частіш зростаються і порожнина зникає.

Загально відомо, що в морфологічному аспекті великий чепець людини складається з двох частин: 1) закріпленої – шлунково-ободовокишкова зв'язка ; 2) вільної (звисаючого “фартуха”) – нижче поперечно ободової кишки [25].

Ряд авторів [26-27] стверджують, що у дорослих людей передня і задня дублікатури великого чепця в більшості випадків зростаються між собою нижче

воротарного відділу шлунка і поперечно ободової кишки. Задня дублікатура великого чепця зростається з поперечно ободовою кишкою по чепцевій стрічці і далі переходить в пристінкову очеревину задньої стінки черевної порожнини. Внаслідок цього до великого чепця повинні бути віднесені всі дублікатури очеревини, які кріпляться до великої кривини шлунка від лівого краю стравоходу до воротарної частини шлунка включно. Таким чином, шлунково-ободовокишкова, шлунково-селезінкова і шлунково-діафрагмова зв'язки являються частинами великого чепця. Однак в більшості джерел вони розглядаються як зв'язки шлунка, а великим чепцем називають тільки його вільну частину, яка розташована нижче поперечно ободової кишки і складається зі зрощених між собою передньої і задньої дублікатур очеревини. У дітей раннього віку, у яких передня і задня дублікатури ще не зрослися між собою, або зрослися на невеликому проміжку, розділення передньої дублікатури на шлунково-ободовокишкову зв'язку і вільну частину великого чепця є умовним.

Існують відомості, що тільки вільна частина великого чепця складається із чотирьох листків очеревини, між якими наявна жирова тканина, добре виражена судинна і лімфатична сітка та нервовий апарат [28].

Desai G. та співавтори [25] під час дослідження великих чіпців на 30-ох трупах людей зрілого віку виділили варіанти початку чепця: 1) від дванадцятипалої кишки; 2) від висхідної частини ободової кишки ближче до її правого згину; 3) від воротарної частини шлунка; 4) від селезінки і задньої черевної стінки; 5) від діафрагми; 6) від жовчного міхура; 7) від головки підшлункової залози.

Великий чепець людини – це велика жирова складка, яка простягається від великої кривини шлунка і охоплює більшість органів черевної порожнини [29].

Великий чепець являє собою жирову тканину, яка з'єднує селезінку, шлунок, підшлункову залозу і ободову кишку [30].

1.2. Вікові особливості великого чепця людини

Протягом всього життя людини відбувається перерозподіл жирової тканини у великому чепці. До 15-ти літнього віку відкладання жиру проходить, в основному, за ходом судин. До 16-ти –17-ти років життя людини великий чепець в основному формується і набуває форму і розмір чепця дорослої людини. У віці старше 50-ти років у чепці – часточковий розподіл жиру. Зовнішній вигляд такого чепця нагадує «дюни піска»: на його поверхні помітні білуваті полоси сполучної тканини, яка розростається. У людей зрілого віку великий чепець еластичний, вільно переміщується в черевній порожнині. У людей похилого віку він упругий, малорухомий, втрачає еластичність, а його судини набувають звивистого хіду. Відкладання жиру у великому чепцеві прямо пропорційне масі тіла [31, 32]. Встановлено також, в залежності від наявності жирової тканини, великі чепці з поодинокими жировими «подушками», які розташовані уздовж чепцевих судин у 17 (26,9%) випадках; з помірно вираженою жировою тканиною – жирові «подушки» діаметром 2 – 5 см рівномірно розташовуються між дублікатами великого чепця, добре видна сітка судин – в 41 (65%) випадку; з вираженою жировою тканиною, яка дифузно заповнює весь чепець, верифікація судин затруднена – в 4 (7,9%) випадках. Великі чепці з вираженою жировою тканиною незручні для трансплантації на головний мозок і верхню кінцівку через складність верифікації чепцевих судин і викроювання клаптя [33].

Найбільший приріст жирової тканини у великому чепці відбувається в юнацькому віці [34]. Великий чепець в черевній порожнині не завжди розташовується симетрично. Серединна лінія тіла ділить його на частини, причому більш широкою може бути ліва (частіше) чи права його сторона. У новонароджених і у дітей перших 6-ти місяців життя великий чепець частіш буває зміщений вліво від серединної лінії, рідко розташований симетрично, а в одній десятій випадків – зміщений вправо. У дітей від 6-ти місяців життя до 4 років великий чепець часто зміщений вправо і значно рідко зміщений вліво.

Великий чепець, особливо його вільна частина часто зібраний в складки. Повна відсутність складок у дитячому віці спостерігається рідко. Складки розташовані переважно горизонтально і косо [26].

Великий чепець плода і новонародженого має пластинчасту будову та містить мало жирової тканини, яка розташовується виключно уздовж шлунково-чепцевих артерій і їхніх крупних гілок [9]. Трансформація пластинчастого великого чепця в трабекулярний починається в першому дитячому віці і закінчується в підлітковому та юнацькому віці [35].

1.3. Форма, метричні параметри і топографія великого чепця людини

1.3.1. Форма великого чепця людини

Великий чепець у людей має різну форму, яка визначається вільною частиною великого чепця. Чепець може бути однолопатний, дволопатний і багатолопатний. Основа кожної лопасті розташовується, зазвичай, нижче і рідко-вище поперечної ободової кишки, а їхні нижні краї заокруглені. Частіш всього зустрічається однолопатна форма великого чепця (46 випадків із 97). Форма однолопатного великого чепця може бути чотири- або трикутною. Дволопатний чепець спостерігається рідко (29 випадків із 97). Його вільна частина зазвичай буває частково розчленованою. Розчленування чепця аж до великої кривини шлунка спостерігається рідко (1 випадок із 97). Розчленування чепця на лопасті зазвичай несиметричне, в більшості випадків більш вузький фрагмент розташований справа. Багатолопатна форма великого чепця виявляється менш рідко дволопатної. У 22-х випадках із 97-ми великий чепець був розчленований на 3-6 лопасті у вільній частині і тільки в 1-му випадку розчленування фрагментів досягло великої кривини шлунка [14, 15, 26].

Уже було досліджено 482 нефіксованих препаратів великого чепця людини і висловлює думку, що форма чепця має певне значення в захисті

органів черевної порожнини, а також у питаннях його подовження при відновно-реконструктивних пластичних операціях [31].

Чотирикутні великі чепці зустрічаються часто (48,5%). Ці чепці беруть активну участь у захисті органів черевної порожнини, так як мають найбільшу площу. Вони зручні для розтягнення, оскільки з них висікається широка стрічка, якою можна замінити велику частину органа, що важливо для подальших результатів оперативного втручання.

Трикутні чепці зустрічаються в 36,8 %. Вони характеризуються широкою основою і вузьким вільним краєм. Рухомість вільного краю значна, що дозволяє чепцеві брати участь в патологічних процесах органів черевної порожнини. Ці чепці меншою мірою подовжуються. У вільній частині чепця велика концентрація судин, особливо в крайових його відділах. За площею трикутні чепці малі.

Багатолопастні великі чепці зустрічають в 14,7% випадків. Вони складаються із двох і більше фрагментів у вільній частині зі спільною основою, яка починається на рівні поперечної ободової кишки та мають невелику площу. З хірургічної точки зору багатолопастні великі чепці представляють менший інтерес, так як при подовженні можна отримати тільки вузьку стрічку. Вільний край цих чепців обмежений в рухах.

У 7-ми випадках із 154-х препаратів чепців, вищеназваний автор виявив отвори на їх передній поверхні, розташованих зліва від центральної артерії. Отвори біля 2 см в діаметрі, краї їх гладкі. Через ці отвори порожнина великого чепця сполучається із черевною порожниною. Ці дані підтверджуються дослідженнями інших авторів [26, 27].

Деякі автори пов'язують форму великого чепця з типом статури тіла людини. Досліджували і форму великого чепця на рентгенограмах і визначали, що в людей з мезоморфним типом статури тіла однолопастний чепець виявляється в 22-х випадках (55%), дволопастний – у 10-ти випадках (25%) [34]. При доліхоморфному типі статури тіла однолопастний чепець зустрічається в 15-ти випадках (50%), дволопастний – у 9-ти випадках (30%) і

багатолопастний – у 6-ти випадках (20%). Переважно при брахіоморфному типі статури тіла верифікується багатолопастний чепець у 15-ти випадків (50%). Автор виявив однолопастний чепець на 11-ти препаратах (40%), а дволопастний на 4-х (10%) препаратах.

Інші форми великого чепця людини описує Desai G. та співавтори [25], які досліджували великі чепці на 30-ти трупах людей віком від 31-го до 65-ти років і визначили наступні форми великого чепця: 1) у вигляді мережева (мало жирової тканини); 2) нерівна поверхня з випинаннями жирових часточок (горбисті). Форма великого чепця у дорослих людей може бути у вигляді трапеції, півовалу, трикутна [27].

Wu Z. та співавтори [36], досліджуючи форму великого чепця на 45-ти трупах людей, стверджують, що більш часто (33 випадки) зустрічається трикутна форма великого чепця; в 7-ми випадках – чотирикутна і в 5-ти випадках – багатолопастна форма. Серед всього різномайття можуть бути виділені дві крайні форми великого чепця в дорослих людей: великий за величиною чепець без внутрішньої порожнини і великою ділянкою фіксації до товстої кишки; малий за величиною великий чепець з внутрішньою порожниною і малою ділянкою фіксації до товстої кишки [37].

Крім того, існує думка, що на форму великого чепця впливає положення шлунка. Трикутний однолопастний великий чепець часто зустрічається при вертикальному положенні шлунка людини. При косому положенні шлунка частіше спостерігається чотирикутна форма великого чепця [31].

1.3.2. Метричні параметри великого чепця

Розміри (ширина, довжина, площа) великого чепця людини представляють значні індивідуальні розбіжності у всіх вікових групах.

За даними Wu Z. та співавторів [36] встановлено, що довжина вільної частини великого чепця коливається в широких межах і дорівнює від 20 до 43 см (в середньому $31,58 \pm 0,8$ см); площа поверхні великого чепця у дорослих

людей в середньому досягає $0,81 \text{ м}^2$, що складає майже половину всієї поверхні очеревини і дорівнює в середньому $0,40 \text{ м}^2$. Автор Li С. [38] дослідила 40-к трупів жіночої статі і зазначила, що найбільша площа поверхні великого чепця дорівнює $0,928 \text{ м}^2$, а найменша – $0,658 \text{ м}^2$. Довжина коливається від 20 до 42 см. Загальну площу поверхні великого чепця, пов'язану з його різною формою, дослідив автор Shah F. [31] та встановив: чотирикутні форми великого чепця людини мають велику площу, яка в середньому дорівнює $350 - 750 \text{ см}^2$, а трикутна форма має площу – $240 - 600 \text{ см}^2$ і багатокутна форма великого чепця має площу в середньому $380 - 720 \text{ см}^2$.

За даними деяких авторів [11, 25] у зрілому віці довжина великого чепця дорівнює 15 – 17 см, ширина 18 – 29 см, площа $0,278 - 0,250 \text{ м}^2$, товщина 2,78 – 2,90 см. Однак, існують інші дані, що стосуються довжини великого чепця: довжина правого краю великого чепця у чоловіків коливається від 13 до 39 см, у жінок цей показник дорівнює 15 – 38 см; великий чепець людини має довжину 20 – 25 см [21, 39].

Цікаві дані щодо лінійних розмірів (довжини, ширини) великого чепця надає de Mortillet [34], який визначав ці параметри відповідно типу статури тіла та вікового періоду людини.

При доліхоморфному типі статури тіла в юнацькому віці ширина великого чепця дорівнює $14,52 \pm 1,26$ см, довжина $18,29 \pm 2,08$ см; у першому зрілому віці – ширина становить – $23,23 \pm 1,82$ см, довжина – $31,51 \pm 2,16$ см; у середньому віці великий чепець має ширину $21,69 \pm 1,71$ см, а довжина становить $29,43 \pm 1,47$ см.

У людей з мезоморфним типом статури тіла великий чепець має ширину $24,38 \pm 1,19$ см, довжину $17,68 \pm 1,87$ см у юнаків; ширину $33,77 \pm 3,12$ см і довжину $25,75 \pm 2,41$ см у людей першого зрілого віку, а у людей середнього віку великий чепець мав відповідно ширину $29,64 \pm 2,81$ см і довжину $24,37 \pm 2,32$ см.

У юнацькому віці з брахіоморфним типом статури ширина великого чепця дорівнює $34,65 \pm 1,43$ см, а довжина $15,15 \pm 1,64$ см. У першому зрілому

віці ширина чепця дорівнює $44,57 \pm 2,45$ см, а довжина – $20,48 \pm 1,96$ см, тоді як у середньому віці ширина чепця дорівнює $39,58 \pm 2,11$ см і довжина – $19,74 \pm 1,46$ см.

У людей з астенічним типом будови тіла довжина великого чепця переважає його ширину, а в осіб з гіперстенічним типом будови тіла – ширина великого чепця більша за його довжину. Ширина інтактного великого чепця становила від 29 до 36 см, а довжина – 26 – 32 см [40].

Стверджують, що поперечний розмір великого чепця залежить від положення шлунка в черевній порожнині. Ці розміри можуть бути визначені до оперативного втручання шляхом рентгенівського обстеження шлунку [31].

Діапазон індивідуальної мінливості величини великого чепця різний в різні вікові періоди розвитку дитини. Він особливо великий в кінці першого року життя. В наступні 2 – 4 роки життя діапазон мінливості великого чепця незначно звужується, найбільший ріст лінійних розмірів великого чепця спостерігається протягом першого року життя дитини і вони збільшуються в 2, а площа – в 3 рази. Асиметрія поздовжніх розмірів великого чепця справа і зліва також збільшується [26]. Середня площа поверхні великого чепця у дітей коливається від 0,2 до 0,6 м² [11, 14].

1.3.3. Топографія великого чепця людини

Межами великого чепця є: 1) зверху і справа – печінки; 2) зверху і зліва – селезінка; 3) спереду межує з пристінковою очеревиною передньої черевної стінки; 4) ззаду – органи черевної порожнини (тонка кишка, висхідна і низхідна частини ободової кишки [25]. Топографія великого чепця залежить від статі людей: у жінок вільна частина його більш зміщена вліво від серединної лінії, у чоловіків – вправо. Ріст і маса людини на топографію великого чепця впливу не мають [35].

Передня поверхня великого чепця прилягає до задньої поверхні передньої стінки черевної порожнини, а нижній його край може розташовуватися над

входом або опускатися в порожнину малого тазу, коли поперечна ободова кишка розташована низько, хоча сам великий чепець має малі розміри довжини. При високому розташуванні поперечної ободової кишки навіть довгий чепець опускається лиш на рівень міжостової лінії. Задня поверхня великого чепця покриває тонку і товсту кишку, при цьому задня пластинка чепця зростається з чепцевою стрічкою поперечної ободової кишки і її брижею [26, 27, 41, 42].

У дітей від 6-ти місяців життя до 4-х років великий чепець часто зміщений вправо, незначно рідко розташовується симетрично і значно рідко – зміщений вліво. Рівень нижнього краю великого чепця у дітей може бути вкрай різним: опущений нижче поперечної ободової кишки; нижче міжостової лінії; нижче пупка [26].

1.4. Гістоструктура великого чепця людини

Великий чепець, як було викладено вище, розвивається із очеревини і складається з мезотелію і власної пластинки, яка являє собою коміркову сполучнотканинну структуру з високим вмістом колагенових і низьким – еластичних волокон [9]. У більш компактній трабекулярній сполучній тканині, яка лежить в основі великого чепця, проходять артерії, вени, лімфатичні судини і нерви. Між трабекулами сполучної тканини розташовуються жирові часточки, лімфатичні вузлики і велика кількість різних клітинних елементів. Одні із них (В і Т лімфоцити, макрофаги) утворюють «молочні плями», інші – безсистемно розкидані по всьому чепцеві і представлені фібробластами, тучними, плазматичними і еозинофільними клітинами [11, 35, 43, 44, 45]. «Молочні плями» – це спеціалізовані утвори, що беруть участь у специфічних імунологічних реакціях [46, 47]. «Молочні плями» мають овоїдну, кулясту або неправильну форму [48]. Це непрозорі ділянки блідо-жовтого кольору, які гарно помітні на великому чепцеві новонароджених і дітей раннього віку. У дорослих вони погано візуалізуються через відкладення жирової тканини на

великому чепці. Виділяють три типи «молочних плям»: первинні (зустрічаються у плода, новонароджених і дітей до 5-ти років), пасивні (містять жирові клітини) і активні вторинні [49]. Щільність «молочних плям» на 1 см² великого чепця в нормі у жінок становить $5,7 \pm 1,0$, а їхній розмір – $284,6 \pm 60,3$ мкм [38]. «Молочні плями» великого чепця з'являються між 20 і 35 тижнями внутрішньоутробного розвитку зародка і існують протягом всього життя людини. Виявляються вони на всьому чепцеві, як в ділянці шлунково-ободової зв'язки (закріплена частина чепця), так і на передній та задній дублікатах (пластинках) його вільної частини [35, 50]. У похилому віці кількість «молочних плям» зменшується, в них знижується щільність капілярної сітки, вони піддаються фіброзу і кальцифікації [51]. Щільність «молочних плям» у великому чепці від 40 – 50 на см² у новонароджених, а в людей у віці 70 років менше 10 на см² [52].

Строму «молочних плям» складають мезотеліальні і ретикулярні клітини, які легко диференціюють. У складі «молочних плям» були виявлені численні макрофаги, лімфоцити, адипоцити. Завдяки своєму клітинному складу і стабільної структури вони є джерелом екстреного виходу вільних макрофагів і лімфоцитів в черевну порожнину з подальшим фагоцитозом і утворенням антитіл [43, 53, 54, 55, 56, 57, 58].

На теперішній час дискусійним є питання щодо концепції «молочних плям» великого чепця як периферійного органа імунної системи [43, 48, 52, 55, 59, 60, 61]. Ряд авторів [52, 59, 57, 62, 63, 64] вказують, що «молочні плями» представляють собою лімфоїдні структури які не мають капсули, пазух і росткового центра на відміну від лімфатичних вузликів великого чепця.

У товщі «молочних плям» великого чепця людини були виявлені лімфатичні і кровоносні капіляри. Лімфокапіляри розташовувалися як в центрі, так і по периферії «молочної плями» [56]. У великих «молочних плямах» зазвичай присутні 3 – 4 лімфатичних капіляра, що сліпо починаються. У більш дрібних «молочних плямах» зустрічалися 1 або 2 таких лімфокапілярів. Капіляри мали нерівномірний просвіт. Їхній діаметр коливався від 15 до 40

мкм. У великих «молочних плямах» (розміром до 2х2 мм) спостерігалася крупнопетльова лімфатична сітка, утворена декількома різної форми і величини лімфатичними капілярами. Крім того, у великих «молочних плямах» виявлялися розширення лімфатичних капілярів – лакуни, які досягали в діаметрі 150 мкм і більше [65]. Деякі лімфатичні капіляри розташовувалися зовні від «молочних плям» між пучками колагенових волокон, далі вони входили у товщу «молочної плями» і з'єднувалися з іншими лімфатичними капілярами «молочної плями». Лімфатичні капіляри щільно прилягали до мезотелію який покривав «молочні плями». Виявлені лімфатичні капіляри «молочних плям» великого чепця можуть брати участь у резорбції різних речовин із черевної порожнини. Автор Yan J. та ін. [66] за допомогою скануючої електронної мікроскопії у великому чепці виявив лімфатичні судини і лакуни, які розташовувалися субмезотеліально в «молочній плямі» і напряду з'єднувалися з «стігматами» «молочної плями». Кровоносні капіляри «молочної плями» розташовувалися між пучками її колагенових волокон, утворюючи більш густу сітку в порівнянні з капілярами прилеглих до плями ділянок великого чепця. В одну «молочну пляму» входили одна або дві артеріальні мікросудини, які утворювали капілярні клубочки в товщі плями. Стінки посткапілярних венул, які виходили із «молочної плями», містили фенестри [44].

Мезотелій над «молочними плямами» великого чепця має своєрідну структуру, яка відрізняє його від мезотелію, що покриває решту ділянок великого чепця людини. Ця своєрідність завдячує наявності «стігмат» між мезотеліоцитами в очеревині, яка покриває «молочні плями» [67, 68, 69].

Факт існування «стігмат» (трансмезотеліальних каналів) отримали після серії переконливих робіт ряд авторів [64, 66, 67, 69, 70, 71, 72], які застосовували методи скануючої і трансмісійної електронної мікроскопії в поєднанні з гістологічним аналізом. «Стігмати» являють собою циркулярні розходження мезотеліальних клітин, краї яких вступають у безпосередній контакт з нижче розташованими ендотеліоцитами лімфатичних капілярів і

утворюють звивистий, неперервний канал, який з'єднує порожнину очеревини з просвітом лімфатичного капіляра. Гирло таких каналів має форму овалу або циліндричну, а діаметр коливається від 4 мкм до 12 мкм. Ділянки цитоплазми мезотеліальних і ендотеліальних клітин в зоні прямого контакту характеризуються великим вмістом актиноподібних мікрофіламентів.

Чепцеві «молочні плями» містять симпатичні нервові волокна. В 50% досліджені «молочні плями» містили симпатичні волокна, які розташовувалися в їх товщі на декількох рівнях. Більшою мірою ці волокна містились навколо дрібних кровоносних судин [48,73, 74].

Жирова тканина великого чепця людей зрілого віку складається з жирових часточок, мікросудин і нервів. Жирові часточки розділені тонкими прошарками пухкої сполучної тканини, в якій розташовуються артеріоли і вени. Жирові часточки складаються з багатокутової форми білих адипоцитів. Ядро адипоцита зміщене на периферію однією жировою краплею [75].

Якось не надто узгоджується в даних літератури назва «молочних плям». Деякі автори [44, 76] називають їх лімфоїдної тканиною або лімфатичними вузликами великого чепця. Вони вивчали лімфатичні вузлики великого чепця у людей різного віку і статі. У результаті дослідження наводять наступні дані: максимальна насиченість великого чепця імунологічними структурами – лімфатичними вузликами встановлена в грудному віці, після якого спостерігається загальна тенденція до зменшення їх щільності і розмірів. Починаючи з підліткового віку, виявлені статеві відмінності в щільності і кількості лімфатичних вузликів великого чепця. У дітей і підлітків лімфатичні вузлики великого чепця чітко відмежовані від облягаючої тканини. У людей зрілого, похилого і старечого віку контури вузликів стають менш чіткими, розмитими. У зоні лімфатичних вузлів лімфатичних капілярів немає.

Д. Ліберман-Мефферт та ін.[8] вказують на те, що лімфатичні вузли на поверхні передньої пластинки великого чепця людини зустрічаються вкрай рідко, а частіш за все вони розташовуються між листками очеревини передньої та задньої пластинок великого чепця в закріпленій і вільній частинах. L.

Haverkamp та ін [77] виявили лімфатичні вузли у 18% з 50-ти препаратів великого чепця дорослих людей. Ці дані підтверджуються E. J. Jongerius та ін. [78] при обстеженні 100-а пацієнтів. На двох препаратах великих чепців жінок похилого віку B. Schurink та ін. [79] лімфатичних вузлів не виявили.

1.5. Судини великого чепця людини

Питання щодо кровопостачання великого чепця людини знайшло своє відображення у ряді наукових робіт [9, 14, 15, 26, 31, 34, 35, 36].

Основним джерелом кровопостачання великого чепця людини є черевна і верхня брижова артерії. Кожна пластинка (дубліката) великого чепця має власне кровопостачання, при цьому передня, в основному, живеться за рахунок правої шлунково-чепцевої артерії. Задня пластинка живиться за рахунок нижньої підшлунково-дванадцятипалокишкової артерії, середньої ободовокишкової та лівої шлунково-чепцевої артерій [36]. Наявні також і дані про те, що передня дубліката великого чепця людини отримує живлення від коротких і довгих чепцевих артерій, які відходять від лівої і правої шлунково-чепцевих артерій [80]. Крім того, в передню дублікатуру чепця проникають численні артеріальні судини від селезінкової артерії. Кровопостачання задньої дублікатури чепця відбувається за рахунок гілок верхньої підшлунково-дванадцятипалокишкової і середньої ободової артерій. Поряд з цим, у кровопостачанні верхньої лівої частини чепця беруть участь численні дрібні артеріальні судини, розташовані в товщі шлунково-селезінкової зв'язки. Нижня підшлунково-дванадцятипалокишкова артерія участі в кровопостачанні великого чепця не бере.

Біля великої кривини шлунка права і ліва шлунково-чепцеві артерії анастомозують і утворюють верхню артеріальну дугу чепця [26]. Автор H. Suma [81] спостерігав неперервну дугу між цими артеріями в 35%, формування плексиморфних анастомозів в 15%, відсутність зв'язку в 45% і утворення непрямих анастомозів через чепцеві артерії в 5% випадках.

Анастомози між правою і лівою шлунково-чепцевими артеріями коливаються від 50 до 94% [82]. Зазвичай від правої шлунково-чепцевої артерії відгалужується 5 – 13 гілок, а від лівої – одна. Ліва шлунково-чепцева артерія має довжину від 14 до 21 см, а права шлунково-чепцева артерія – від 25 до 31 см [11]; середня довжина правої шлунково-чепцевої артерії становить $244,3 \pm 34,4$ мм, її середній проксимальний діаметр дорівнював $2,68 \pm 0,39$ мм, а дистальний – $0,94 \pm 0,24$ мм [83].

Автор Negoї I. [26] дослідив, що від правої шлунково-чепцевої артерії відходить 3 – 10 чепцевих артерій, які направляються радіально до нижнього краю вільної частини великого чепця. Права шлунково-чепцева артерія довша і товща лівої. Її гілки анастомозують між собою. У правій і середній частинах передньої дублікатури великого чепця вони переходять в задню дублікатуру чепця і там анастомозують з гілками середньої ободовокишкової, нижньої підшлунково-дванадцятипалокишкової та селезінково-чепцевої артерій. Ліва шлунково-чепцева артерія розташована у воріт селезінки, далі проходить в шлунково-ободовокишковій зв'язці. Ліва шлунково-чепцева артерія віддає 2 – 6 чепцевих артерій, які переходять до нижнього краю вільної частини чепця. Ліва шлунково-чепцева артерія коротша і тонша правої. Її гілки розташовуються в лівій третині передньої дублікатури великого чепця. Анастомози між її гілками виражені менш, чим у правій частині чепця, рідко зустрічаються анастомози із судинами задньої дублікатури чепця. Іноді ліва шлунково-чепцева артерія відсутня (2 випадки із 77).

При однолопастній формі великого чепця ліва і права половина має однакове кровозабезпечення. При дволопастній формі великого чепця в більш вигідних умовах по кровопостачанню знаходиться права його частина [34].

Від верхньої артеріальної дуги великого чепця відходить 7 крупних артеріальних стволів, які є основним джерелом внутрішньоорганного живлення великого чепця. Центральна артерія сама крупна із чепцевих артерій, спостерігається в 100 % випадків, і дає велику кількість відгалужень. Права парацентральна артерія спостерігається в 90,2 % випадків. Вона дещо менша

діаметром, досягає вільного краю чепця, далі її гілки переходять на задню дублікатуру чепця. Ліва парацентрально-латеральна артерія спостерігається в 89,2 % випадків, вона довга і має великий діаметр. Права паралатерально-латеральна артерія непостійна, спостерігається в 41,1% і має значний діаметр. Кровопостачає правий латеральний відділ чепця. Кінцеві її гілки досягають нижнього краю вільної частини великого чепця, вступають в анастомоз з гілками латеральної артерії. Ліва паралатерально-латеральна артерія також як і права розташовується ближче до бокової частини чепця. Галуження її дихотомічне до артерій 3 – 4 порядку. Ці гілки короткі, невеликого діаметра, анастомозують у нижнього краю чепця з гілками лівої латеральної артерії. Вона значно непостійна гілка із усіх магістральних артерій великого чепця, зустрічається в 39,2% випадків, є джерелом кровозабезпечення двох дублікатур невеликої ділянки чепця в лівій його половині. Права латерально-латеральна артерія – довга судина великого діаметра, зустрічається в 95,1%. Розташовується в латеральній частині чепця, у самого його правого боку, починається від початкової частини правої шлунково-чепцевої артерії. Від правої латеральної артерії відходить велика кількість гілок, які далі діляться на артерії 3 – 4 порядку, значна їх кількість переходить на задню дублікатуру великого чепця, піднімаючись вгору на 7 см – 8 см. У 69% вона анастомозує з лівою латеральною артерією, утворюючи нижню артеріальну дугу великого чепця [31].

Kachlik D. [80] на 67-ми трупах людей різного віку дослідив внутрішньоорганне кровоносне русло великого чепця в нормі і стверджує, що короткі і довгі чепцеві артерії, які супроводжує одна вена, не зменшуються в діаметрі, розгалужуються на порядкові гілки по магістральному типу, які формують велику петльову сітку, всередині петель розміщені артеріоли, прекапіляри, капіляри, посткапіляри, венули. Діаметр самої крупної ланки мікроциркуляторного русла великого чепця не перевищує 60 мк – 70 мк. В стінці артеріол (діаметром 30 мк – 40 мк) виразно верифікуються веретеноподібні витягнуті уздовж судини ядра ендотеліальних клітин та спіралеподібне розташування гладком'язових клітин. За рахунок останніх у

місцях переходу артеріол в прекапіляри утворюються мікросфінктери, які регулюють рух крові по капілярам.

Автор Olivera I. [76] встановив, що для великого чепця людини всіх вікових періодів характерний високий коефіцієнт співвідношення артеріол і венул, а також наявність капілярних клубочків. Модулі мікроциркуляторного русла представлені: артеріолами, прекапілярними артеріолами, капілярними клубочками, посткапілярними венулами, венулами і артеріоловенулярними анастомозами. У вільній частині великого чепця артеріоли і венули розташовуються між листками очеревини, капіляри і посткапілярні венули безпосередньо під мезотелієм очеревини. Редукція мікроциркуляторного русла великого чепця людини починається в грудному віці. З віком у великому чепці людини з'являються мало – і безсудинні зони [80].

Вени великого чепця людини повторюють хід артерій. Діаметр вени в 1,5 – 2 рази більший діаметра артерії, яку вона супроводжує [80]. Відтік венозної крові із задньої дублікатури великого чепця людини відбувається через чепцеві вени, в підшлунково-дванадцятипалокишкову і селезінкову вени. З передньої дублікатури великого чепця людини венозна кров з венозних верхніх і нижніх дуг через латеральні чепцеві вени надходить справа у праву шлунково-чепцеву вену, а з лівої частини чепця – в селезінкову вену [36].

Великий чепець людини має власну мережу лімфатичних судин, які впадають в лімфатичні вузли розташовані паралельно великій кривині шлунка уздовж правої шлунково-чепцевої та лівої шлунково-чепцевої артерій. Кількість цих вузлів коливається від 7 до 9 [25]. Вузли закріпленої частини великого чепця є контактними, так як через них проходить лімфа від шлунка, дванадцятипалої кишки, лівої частки печінки, селезінки, підшлункової залози, товстої кишки. Це має значення при злоякісних утвореннях в цих органах і визначає хірургічну тактику [36].

1.6. Клінічне значення морфології чепця

Великий чепець – істотний фактор у боротьбі з інфекцією в черевній порожнині завдяки його активної міграції та здатності утворювати відмежувальний вал навколо внутрішньочеревного вогнища запалення [84]. Гарна васкуляризація та різні форми великого чепця людини обумовлюють його використання у відновлювально-реконструктивних операціях [85, 86, 87, 88, 89, 90]. За наявності в тканині великого чепця людини імунокомпетентних структур він забезпечує знешкодження чужорідних агентів і динаміку перебігу імунних процесів у черевній порожнині [35, 43, 44, 76].

Нерідко і сам великий чепець є первопричиною гострої і хронічної патології черевної порожнини. Залучаючись в загальний процес, великий чепець може ускладнити перебіг основного захворювання черевної порожнини. Первинне запалення великого чепця (оментит) [91], кавернозні гемангіоми [92, 93], заворот та інфаркт [94, 95, 96, 97, 98, 99, 100] чепця зустрічаються вкрай рідко, особливо у дітей. Тому, практикуючий хірург може не припускати наявності існування подібної патології великого чепця і, як наслідок, виконується помилкове оперативне втручання. Тільки за допомогою лапароскопічного обстеження [101, 102, 103] можна виявити відносно рідкісну патологію – як заворот великого чепця. Якщо прижиттєво вчасно не виявити заворот, це призведе до різних ускладнень: тромбозу вен шлунка, ворітної печінкової вени. Такий чепець раціонально видалити у межах здорових тканин, а не робити його деторсію [28].

Вторинні захворювання (вторинний оментит, травматичне ушкодження) чепця, пухлини і кісти зустрічаються більш часто [104]. Залишаються відкритими питання особливостей патоморфологічних порушень у тканині великого чепця і методів їх прижиттєвого дослідження у пацієнтів.

Виходячи із особливостей форми і топографії судин великого чепця, його використовують як пластичний матеріал для трансплантації при патологіях тканин, які не піддаються лікуванню іншими способами, коли

уражена зона може бути повноцінно покрита або закрита тільки тканиною великого чепця. Такі оперативні втручання можуть проводитися як у черевній порожнині, так і поза нею (дистантна аутотрансплантація). При травмах печінки для зупинки кровотечі [105] і заповненні простору в ній після видалення ехінококових кист [106].

Встановлений також факт використання трансплантата на основі великого чепця для мамопластики [34, 107, 108, 109]. de Mortillet S [34] довів, що найбільш оптимальний для пластики клапоть з чотирикутної форми однолопастного великого чепця можна викраїти як із лівої, так і правої його половин, зберігаючи основні джерела їх живлення. З великого чепця дволопастної форми можливе формування довгого трансплантату із лівої половини з основою на правому фланзі, короткого – із лівого флангу великого чепця. З великого чепця багатолопастної форми можна сформувати клапоть тільки з його лівого відділу із збереженням в складі живильної ніжки чепцевої артерії (гілка селезінкової артерії). Унаслідок поперечного ходу цієї гілки, ліва половина чепця є укороченою, що обмежує її використання.

Завдяки пластичності великого чепця у молодому віці можна викроїти трансплантат довжиною від 21 см до 24 см, а в середньому віковому періоду на основі великого чепця можна викроїти трансплантат довжиною від 28 см до 36 см. Судинна ніжка такого трансплантата має достатню довжину і дозволяє вільно виконувати його ротацію на 180^0 довкола своєї вісі, що не визиває пошкодження. Хворі віддають перевагу мати рубець на передній стінці живота, а не на спині.

Деякі автори [110, 111, 112] вказують на доцільність лікування післяопераційного остеомієліту груднинни пластичним заміщенням її дефекта клаптем великого чепця. Є дані [113], що трансплантація клаптя великого чепця на живильній ніжці підвищує ефективність повторних операцій при норицях культі головного бронха, а саме сприяє швидкому росту грануляцій в термін від 3-х до 4-х тижнів.

Згідно інших даних літератури обґрунтована оментопластика при хірургічному лікуванні асептичного [114] і посттравматичного [115] панкреатиту, тазової очеревини при мультівісцеральних резекціях з приводу пухлинного процесу [116], прямої кишки при її випаданні [117]. Застосування оментопластики значно знижує кількість післяопераційних ускладнень у вигляді підшлункових нориць, несправжніх кіст прогресуючого перитоніту, паранефриту [115].

Відносно часто застосовують лапароскопічну методику з використанням мобільного клаптя великого чепця у хірургічній практиці при локалізації перфоративної виразки на передній стінці шлунка або дванадцятипалої кишки [118].

На теперішній час винайдений новий спосіб формування арефлюксної живильної єюностоми із застосуванням «заглушки» на петлю тонкої кишки із вільного клаптя великого чепця. Ефективність метода доведена за допомогою клінічних спостережень, мікроциркуляторного і рентгенологічного досліджень [119].

Є дані [120] що, в нейрохірургічній практиці хворим, які перенесли ішемічний інсульт головного мозку, застосовували аутотрансплантацію вільного дистантного фрагмента великого чепця на ішемізовані ділянки головного мозку. Із 19-ти пацієнтів (перша група) 15,8% повернулися до роботи, 10,5% перейшли на менше кваліфіковану працю, 63,2% залишилися вдома, 5,3% отримали інвалідність, померли 5,3%. У другій і третій групі застосовували аутотрансплантації за іншими методиками і показники були нижчі. Водночас у літературі описаний випадок трансплантації тканини великого чепця при хворобі Альцгеймера [121]. Неврологічне покращення у пацієнта було краще протягом першого тижня після оперативного втручання, ніж в наступні місяці.

При хронічних запаленнях червоподібного відростка макроскопічно великий чепець незмінений. Однак при мікроскопічному дослідженні в тканині чепця настає атрофія жирових клітин, у дрібних і середньої величини

артеріях має місце гіаліноз стінок, розростання грубої сполучної тканини. При цирозах печінки у великому чепцеві відбувається атрофія жирової тканини, на окремих ділянках справа відмічається розростання сполучної тканини з явищами гіалінозу. Стінки артерій і вен не змінюються, просвіт їх звужений [31].

Вищенаведені клінічні аспекти потребують прижиттєвих сучасних методів дослідження великого чепця з метою встановлення оцінки його будови в нормі і характеру змін при патологічних процесах в черевній порожнині. Для оптимізації ранньої діагностики і тактики лікування великого чепця застосовуються ультразвукове і комп'ютерне томографічне дослідження [122, 123, 124], але ці дані малочисленні і розрізнені. Крім того не розроблені стандартні протоколи виконання ультразвукового і комп'ютерного методів обстеження великого чепця, що має важливе значення для клініцистів щодо визначення критеріїв норми і патології великого чепця при різних захворюваннях.

Автор Smereczyński A. [125] розробив критерії оцінки будови великого чепця при ультразвуковому і комп'ютерному томографічному дослідженні за ознаками:

1) великий чепець ехографічно візуалізується завжди у вигляді однорідної світлої дрібно коміркової сплющеної маси від великої кривини шлунка до верхівки сечового міхура;

2) у молодих пацієнтів можна візуалізувати щілиноподібну порожнину великого чепця; порожнина чепця при патології заповнюється рідиною;

3) при зміні структури жирової тканини великого чепця ехографічно виявляється патологічна локальна чи протяжна лінійна посмугованість передньої поверхні чепця та його потовщення, заміщення жирової тканини іншою;

4) пластичність чепця визначається прогинанням його контурів при переміщенні датчика в поперечному напрямкові по передній стінці живота;

фіксація великого чепця до органів черевної порожнини чи його зміщення при компресійному впливі – свідчить про спайкові або пухлинний процеси.

Автор Serror J. та інші [126] дослідили екстракт із великого чепця від 20-ти пацієнтів з хронічним апендицитом, виразкою шлунка, фіброміомою матки і виявили фермент подібний плазменній фібіриназі, який забезпечує надійність адгезії при утворенні спайок між чепцем і ділянкою запалення очеревини або органом черевної порожнини.

Велика кількість авторів, описуючи метастазування при злоякісних пухлинах яєчників, зауважували, що одне із перших місць за частотою виявлення метастазів займає великий чепець [127, 128, 129, 130, 131, 132] і виживання пацієнтів залежить від необхідності видалення чи не видалення великого чепця при первинній хірургічній операції з приводу раку яєчників. Метастази у великому чепці часто перевищують параметри материнської пухлини. Це може створювати утруднення виконання його функції та органів черевної порожнини і стати додатковим джерелом для поширення метастазів [4, 38, 133, 134, 135, 136, 137, 138, 139].

Власні доброякісні і злоякісні пухлини у великому чепці людини зустрічаються вкрай рідко. За даними різних авторів у великому чепці зустрічаються судинні пухлини, ліпоми, лімфангіоми [140]. Lee E.J. [141] розробила факторний спосіб прогнозування перебігу раку яєчників і встановила, що він залежить від розміру великого чепця і його співвідношення з антропометричними показниками пацієнток.

Важливе значення для клініцистів має той факт, що у великому чепці людини може розташовуватися вкрай рідко (1 випадок на 29000 – 700000 гінекологічних оглядів) додатковий яєчник [142]. Він був виявлений у великому чепці під час проведення лапаротомії з приводу канцероматоза черевної порожнини. Розташовувався додатковий яєчник на задній пластинці великого чепця на відстані 10 см від місця прикріплення її до поперечної ободової кишки.

Останнім часом увагу вчених привертає тканина організму, яка має великий запас стовбурових клітин – жирова. Жирова тканина великого чепця містить стовбурові клітини, які при переміщені в певне середовище проявляють регенативні властивості ушкодженої тканини [143].

Крім того, істотні дані надає автор L. Garcia-Gomez та інші [144] щодо трансплантації популяції CD34⁺ великого чепця людини, які відповідають за ангіогенез і синтез ангіогенних факторів росту, і забезпечують кращу реваскуляризацію пошкодженої тканини. Для покращення відновлення периферійних нервів в медицині практикується використання жирової тканини великого чепця [145]. Цей метод є ефективним і простим в порівнянні з використанням недиференційованих стромальних клітин кісткового мозку.

Таким чином, усі описані вище дані, які викладені в літературі в формі констатації показують, що любе питання, яке торкається, як самого принципу морфологічного устрою великого чепця і механізму його функціонування, так і причино-спадкових порушень його діяльності при тій чи іншій патології, являється на сьогодні у визначній мірі спірним, а значить проблематичним.

На теперішній час розширюється розрив між дослідженнями в області біології, досягненнями в області біотехнологій і хірургічною практикою. Це призводить до утрудненого перетворення клінічного розуміння в ефективну хірургічну практику.

Крім того, звертає на себе увагу, те, що під час вивчення морфології великого чепця, науковці до цього часу обмежуються описовою констатацією певних морфологічних фактів, не наважуючись в'яснити їх функціональну сутність та пов'язати її з великим чепцем в цілому в нормі і при патологічних процесах в черевній порожнині.

Відносно артеріальних судин великого чепця людини існують протилежні думки. Відповідно одній із них, великий чепець кровопостачається правою і лівою шлунково-чепцевими артеріями. З другої точки зору, поряд з цими артеріями великий чепець живлять підшлунково-дванадцятипалокишкова та середня ободовокишкова артеріальні судини. У літературі розбіжні і

малочисленні дані відносно того, яку васкуляризовану ділянку великого чепця потрібно взяти для трансплантації в пошкоджені тканини чи орган. Віддавати перевагу якомусь із вищесказаного важко. Вирішення цієї проблеми вимагає подальшого глибокого вивчення топографії, кількості та галуження судин у правій і лівій половинах великого чепця жінок й чоловіків у віковому аспекті в нормі.

Наступний аспект торкається гістологічної будови великого чепця людини, а саме його «молочних плям». Знову в літературі зустрічаємо їх опис у всіх подробицях, але всі вони залишаються без належного функціонального узагальнюючого трактування. Наприклад, на сьогодні відсутні пояснення, чи мають «молочні плями» капсулу, лімфокапіляри та чи відрізняються мезотеліальні клітини, які покривають «молочні плями» від інших таких клітин в інших частинах серозного покриву великого чепця. Водночас у літературі практично не проводиться аналіз проблеми щодо діагностичної цінності цитологічного дослідження «молочних плям» великого чепця для діагностики внутрішньочеревного метастазування в хворих на рак у порівнянні із нормою.

Крім того, на теперішній час загальновідомо, що великий чепець бере участь у імунних реакціях черевної порожнини, але ні в одному з підручників анатомії людини та в переліку Міжнародної анатомічної номенклатури він не відноситься до периферійних органів імунної системи.

Усі, викладені вище зауваження за даними професійної науково-медичної літератури відображають сучасний стан проблеми щодо будови і функції великого чепця людини, визначили мету і завдання нашого дослідження.

Наведені в розділі дані опубліковані:

1. Федорченко ІЛ, Степанчук АП. Морфологія великого чепця людини та клінічні аспекти. *Вісник проблем біології і медицини*. 2019; 152(3):36–40.

2. Федорченко ІЛ. Загальна характеристика основних морфометричних показників форми та ангіоархітектоніки великого чепця людини. Актуальні

проблеми сучасної медицини: *Вісник Української медичної стоматологічної академії*. 2019:68 (4);148–53.

РОЗДІЛ II

МАТЕРІАЛ І МЕТОДИ ДОСЛІДЖЕННЯ

2.1. Загальна характеристика дослідження

Для макроскопічного дослідження використано 40 препаратів великого чепця померлих людей середнього й похилого віку без ознак патології черевної порожнини, по 10 чоловіків і по 10 жінок відповідно. Водночас проведено гістологічне дослідження цих препаратів великого чепця без патології в черевній порожнині. Крім того було досліджено 13 гістологічних препаратів великого чепця померлих людей від запального процесу в черевній порожнині – гнійного розлитого перитоніту як ускладнення кишкової непрохідності та перфоративної виразки шлунка (таблиця 2.1).

Таблиця 2.1

Розподіл препаратів гістологічного дослідження

Кількість препаратів, n	Препарати великого чепця померлих людей без патології				Препарати великого чепця померлих людей з перитонітом			
	Середній вік 44-60 років		Похилий вік 60-75 років		Середній вік 44-60 років		Похилий вік 60-75 років	
	Чоловіки, n	Жінки, n	Чоловіки, n	Жінки, n	Чоловіки, n	Жінки, n	Чоловіки, n	Жінки, n
	10	10	10	10	4	2	2	5
Усього	40				13			

Препарати отримані відповідно до договору про співробітництво із патологоанатомічним відділенням КП «Полтавської обласної клінічної лікарні ім. О.Ф. Мальцева ПОР» і Полтавського обласного патологоанатомічного бюро.

Забір матеріалу проводився з урахуванням етичних та моральних вимог Токійської декларації, Всесвітньої медичної асоціації, Гельсінської декларації прав людини, Конвенції Ради Європи щодо прав людини і біомедицини,

Міжнародних рекомендацій та відповідних законів України («Про трансплантацію органів та інших анатомічних матеріалів людини» № 1007-XIV від 16.07.1999 р.); відповідних Законів України згідно наказу МОЗ України № 281 від 01.11.2000 року та Етичного кодексу лікаря України та Етичного кодексу науковця. Дослідження виконано з дотриманням основних біоетичних положень Конвенції Ради Європи про права людини і біомедицини (від 04.04.1997 р.), Гельсінської декларації Всесвітньої медичної асоціації про етичні принципи проведення наукових досліджень за участю людини (1964–2008 рр.), а також наказу МОЗ України № 690 від 23. 09. 2009 р.

Рішенням комісії з етичних питань та біоетики «ПДМУ» (наказ №170 від 24.01.2019 року) постановили, що проведені наукові дослідження відповідають морально-етичним нормам, положенням Етичного кодексу лікаря України та Етичного кодексу вченого України.

2.2. Методи дослідження

Під час дослідження використали наступні методи: соматоскопічний, анатомічного препарування з просвічуванням на негатоскопі, морфометричний, гістологічний, статистичної обробки.

Соматоскопічний метод: визначалась стать людей, форма, отвори, зрощення з органами черевної порожнини, рівень розташування нижнього краю та наявність і вираженість жирової тканини на великих чепцях. Рівень проєкції нижнього краю великого чепця визначали на черевній стінці відповідно пупка: вище пупка, на рівні і нижче пупка.

Метод анатомічного препарування

Великий чепець відокремлювали від великої кривини шлунку та товстої кишки, а також від інших органів черевної порожнини при наявності його зрощень з ними. Крім того, проводилось препарування судин при надмірно

вираженій жировій тканині на великих чепцях з подальшим їх розташуванням на негатоскоп для кращої візуалізації судин.

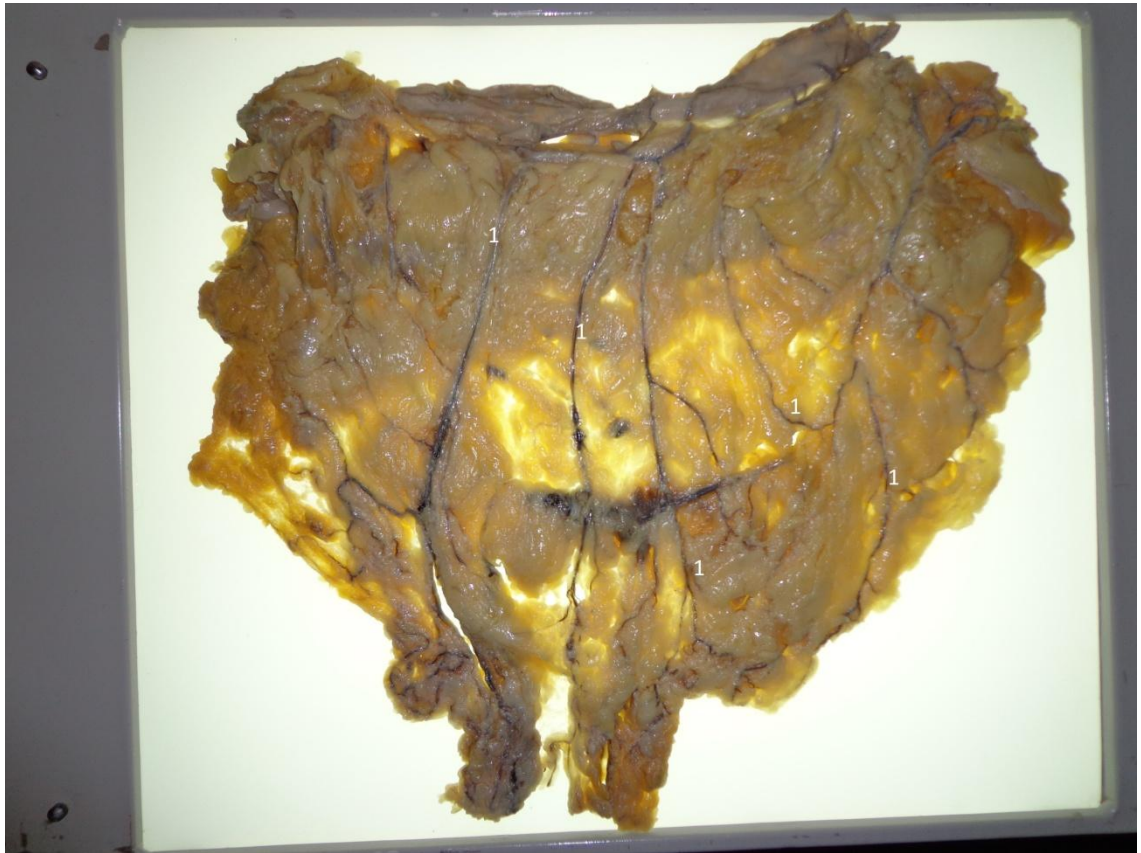

Рис. 2.1 – Зовнішній вигляд великого чепця розміщеного на негатоскопі:

1 – судини великого чепця

За допомогою морфометричного метода й використання штангенциркуля і металевої лінійки визначали:

- товщину (в см) підшкірної жирової тканини на передній стінці живота на рівні пупкового кільця. При надлишкової масі тіла товщина варіює від 2 см до 4 см, при ожирінні – від 4 см до 6 см;

- товщину великого чепця вимірювали у верхній (закріплена частини великого чепця) та нижній (нижній край вільної частини великого чепця) ділянках великого чепця;

- довжину великого чепця вимірювали по двом найвіддаленішим точкам його вертикальної серединної осі, а ширину - по крайнім точкам горизонтальної серединної осі вільної частини великого чепця;

- зовнішній діаметр судин великого чепця вимірювали штангенциркулем, а довжину за допомогою металевої лінійки;

- обвід зап'ястка для визначення типу статури тіла людей. Брахіоморфний тип статури від 20 см до 22 см у чоловіків, 17 см у жінок; доліхоморфний тип статури 15 см у жінок і 17 см у чоловіків; мезоморфний тип статури від 15 см до 17 см у жінок і від 17 см до 20 см у чоловіків.

Віковий розподіл досліджуваних груп проводили відповідно до класифікації ВООЗ.

[<https://iris.who.int/bitstream/handle/10665/334251/9789289052887-eng.pdf>].

Розподіл досліджуваного матеріалу представлений у таблиці 2.2.

Таблиця 2.2

Розподіл досліджуваного матеріалу

Вік	Тип статури тіла	чоловіки	жінки	всього
середній вік (44 - 60)	брахіоморфний	4	1	5
	мезоморфний	4	8	12
	доліхоморфний	2	1	3
похилий вік (60 - 75)	брахіоморфний	6	8	14
	мезоморфний	1	1	2
	доліхоморфний	3	1	4
Разом		20	20	40

Для визначення площі великих чепців за авторською методикою розташовували їх на пергаментний папір з подальшим обведенням зовнішнього контуру великого чепця. Далі до пергаментних копій великого чепця застосовувалась програма Auto CAD, згідно договору з Відокремленим

структурним підрозділом «Аграрно- економічного фахового коледжу Полтавської державної аграрної академії», про наукову співпрацю, яка передбачала:

- сканування пергаментних копій та збереження результатів сканування у растрові файлу;
- створення нового креслення у програмі AutoCAD 2010 та збереження його під заданим ім'ям у форматі DWG;
- імпорт растрового зображення з відносним шляхом розташування растрового файлу до файлу креслення;
- масштабування растрового зображення за допомогою опорного відрізка (на кальку перед скануванням наноситься відрізок, в нашому випадку відрізок довжиною 10см і після імпорту растрового зображення до файлу креслення виконується співставлення відрізка на растрі з ідентичним векторним відрізком);
- трансуювання (обведення) контурів великого чепця та створення їх векторної моделі (векторизація растрового зображення);
- обчислення площі великого чепця за допомогою інструментів програми AutoCAD (використання пункту меню властивості або ж інструменту відомості).

Вирахування площі векторних контурів базується на принципі аналітичного розрахунку площ (тобто вирахування площ за координатами). Під час векторизації растрового зображення створюється векторна модель контура із заданою кількістю вершин та відрізками між ними. Кожній вершині присвоюються свої умовні координати за якими програма за допомогою математичних формул і виконує розрахунок площі замкненого контура.

Математичний та статистичний методи

Статистична обробка отриманих даних проводилася на персональному комп'ютері пакетом прикладних і статистичних програм EXCEL 2010

(Microsoft Corp., США), STATISTICA 6.0 (Stat-Soft, США), GraphPad Prism 5 (GraphPad Software, США) [146].

У випадку нормального розподілу результати представляли у вигляді середнього \pm стандартної помилки середнього ($M \pm m$).

Якісні показники були представлені у вигляді абсолютних значень (n) та відсотків (%).

Для порівняння показників між 2-ма вибірками використовували t-критерій Стюдента для зв'язаних груп у випадку нормального розподілу, або критерій Вілкоксона у випадку його відсутності.

Порівняння якісних показників проводили з використанням критерію χ^2 з поправкою Йейтса.

Відмінності вважали статистично значимими при $p < 0,05$.

Гістологічний метод

Для гістологічного дослідження біоптати вирізались із середньої і нижньої ділянок вільної частини великого чепця під час автопсії трупів померлих людей.

Після забору матеріалу у померлих людей з метою припинення процесів аутолізу зі стабілізацією структур клітин клаптики великих чепців занурювали у 10 % розчин нейтрального формаліну протягом трьох діб. Потім за загальноприйнятою методикою біоптати великого чепця, фіксовані у формаліні, ущільнювали у парафін за загальноприйнятою методикою [147]. Зрізи, товщиною 5 мкм, отримували за допомогою санного мікротома і монтували їх на предметні скельця за трафаретною методикою. Після забарвлення гематоксиліном та еозином зрізи заключали в полістирол і вивчали за допомогою світлового мікроскопу "MICRO med" XS-3320 з використанням збільшення $\times 40$, $\times 100$, $\times 400$ з фотографуванням мікропрепаратів на фотокамеру Ningero Sheng Optics and Electronics Co.

РОЗДІЛ III

АНАТОМІЯ ВЕЛИКОГО ЧЕПЦЯ ЖІНОК І ЧОЛОВІКІВ У СЕРЕДНЬОМУ І ПОХИЛОМУ ВІЦІ ПРИ РІЗНИХ ТИПАХ СТАТУРИ ТІЛА

3.1. Зовнішня будова великого чепця в жінок і чоловіків у середньому та похилому вікових періодах

Великі чепці утворені чотирма листками нутрощевої очеревини. Передні два листки нутрощевої очеревини утворюють передню пластинку чепця. Вона починається від великої кривини шлунка і спускається вниз до чепцевої стрічки ободової кишки, зростаючись з нею, далі знову прямує вниз і, дійшовши до рівня пупка, загинається до заду та піднімається вгору як задня пластинки великого чепця, яка переходить у пристінкову очеревину задньої стінки черевної порожнини.

На великих чепцях людей ми виділяємо дві поверхні (нутрощеву і пристінкову), закріплену і вільну частину та верхній, нижній, лівий і правий краї. Пристінкова поверхня великого чепця межує з внутрішньою поверхнею передньої стінки черевної порожнини, а нутрощева його поверхня покриває поперечну частину ободової кишки та петлі тонкої кишки. Верхній край чепця – це ділянка передньої пластинки чепця, яка починається від великої кривини шлунка. Верхній край великого чепця рівний, а нижній край нерівний через наявність певної кількості язикоподібних випинів із незначним розмежуванням. Великий чепець має дві частини: закріплену і вільну. Закріплена частина чепця – це шлунково-ободовокишкова зв'язка, яка розташовується між великою кривиною шлунка і чепцевою стрічкою поперечної ободової кишки. Нижче рівня чепцевої стрічки поперечної ободової кишки і до нижнього краю – це вільна частина чепця. Відповідно власних спостережень між пластинками великого чепця була наявна порожнина в 12,5% (5 випадків із 40), а в 87,5% (35

випадків із 40) вона була відсутня. По 1-у із 5-ти випадків порожнина великого чепця між передньою і задньою пластинками займала всю вільну частину (рис. 3.1) у жінки похилого віку та чоловіка середнього віку, у 1-му випадку займала тільки ліву ділянку вільної частини великого чепця у жінки середнього віку, а в двох випадках вона була в правій ділянці вільної частини великого чепця чоловіків похилого віку. У цих поодиноких випадках в решті ділянок передня і задня пластинки вільної частини чепця були зрощені між собою.

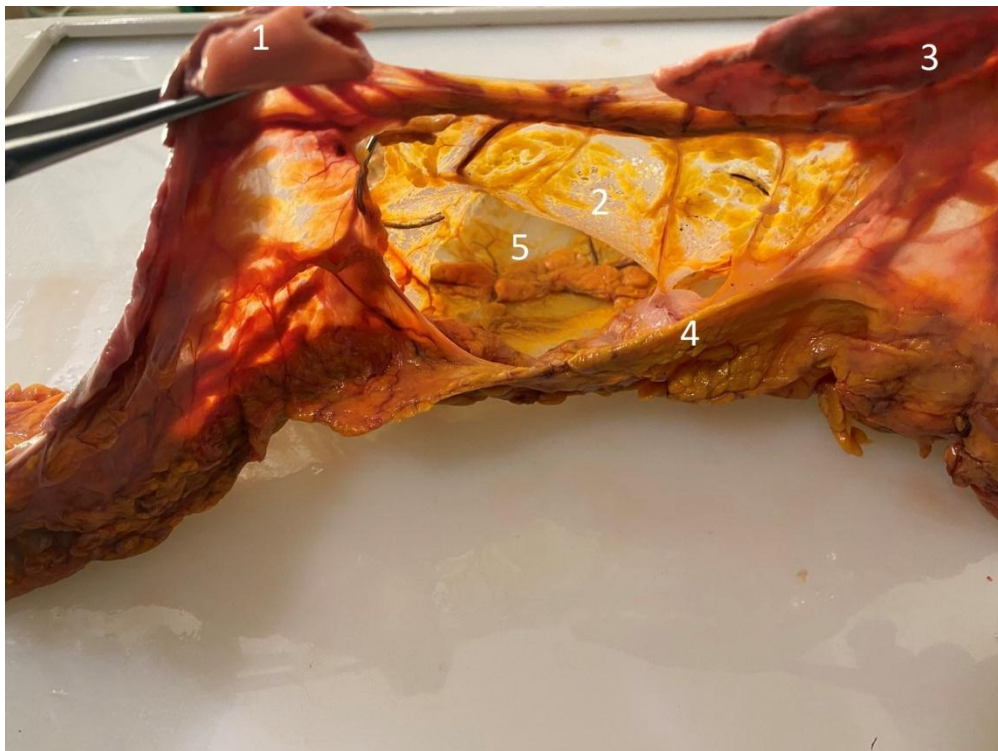

Рис. 3.1 – Вигляд порожнини великого чепця чоловіка похилого віку. Вологий нефіксований препарат:

1 – ліва частина великої кривини шлунка; 2 – передня пластинка великого чепця; 3 – права частина великої кривини шлунка; 4 – задня пластинка великого чепця; 5 – порожнина великого чепця

У дослідженні тільки на одному препараті великого чепця в вільній його частині (передня і задня пластинки були зрощені) верифікувалися 2-ва наскрізні отвори діаметром 0,2 і 0,4 см, розташовані на 2 см вище нижнього краю вільної частини великого чепця.

Дослідили, що рівень розташування нижнього краю великого чепця вище пупка, на рівні пупка й нижче пупка залежить від розташування шлука і довжини самого чепця. Нижній край коротких великих чепців довжиною від 10 см до 14 см проєктувався на черевну стінку вище пупка в 4-х чоловіків середнього віку з брахіоморфним і одного з мезоморфним типом статури тіла та одного чоловіка похилого віку з брахіоморфним типом статури тіла.

На рівні пупка черевної стінки нижній край великого чепця побачили в 31 випадку: у 8-и чоловіків похилого віку із яких 5-ть мали брахіоморфний, 2-а доліхоморфний і один мезоморфний тип статури тіла; у 4-х чоловіків середнього віку (один доліхоморфного і три мезоморфного типу статури тіла); у 8-ми жінок похилого віку брахіоморфного і 1-ї жінки мезоморфного типу статури тіла; у 10-ти жінок середнього віку із них у 8-ми мезоморфний тип статури тіла і по 1-му доліхоморфний та брахіоморфний тип статури тіла. Ці великі чепці мали довжину яка коливалась від 17,5 см до 28 см.

На черевну стінку нижче рівня пупка проєктувався нижній край великого чепця в 3-х випадках: у однієї жінки та чоловіка похилого віку з брахіоморфним типом статури тіла і в одного чоловіка середнього віку. Довжина цих великих чепців варіювала від 30 см до 41 см.

Нами встановлено, що великий чепець людей, а саме його закріплена частина (шлунково-ободовокишкова зв'язка) через правий край зрощувалася з ободовою кишкою в ділянці її правого згину в 10% (4-и випадки із 40-а) один раз у чоловіка похилого віку і 3 рази в чоловіків середнього віку, нутрощевою поверхнею правої частки печінки в 5% (2-а випадки із 40-а) у одного чоловіка похилого віку, і в однієї жінки похилого віку, жовчним міхуром у 7,5% (3-и випадки із 40-а) у одного чоловіка похилого і одного чоловіка середнього віку та однієї жінки похилого віку. Верхньою частиною великий чепець зрощувався з дванадцятипалою кишкою в 5% (2-а випадки із 40-а) у двох чоловіків похилого віку. Лівий край шлунково-ободовокишкової зв'язки був зрощений в 5% (2-а випадки із 40-а) з ободовою кишкою в ділянці її лівого згину у однієї жінки похилого віку та одного чоловіка середнього віку. Звертаємо увагу на той

факт, що вищеназвані зрощення спостерігалися у великих чепцях з наявно вираженою жировою тканиною. У людей середнього віку жирова тканина великих чепців містила дрібні часточки, а в людей похилого віку на великих чепцях спостерігали частковий розподіл жирової тканини. Особливо виразно це візуалізувалось у людей із зайвою вагою тіла і ожирінням. Ми виділили наступні форми великого чепця в залежності від наявності вираження жирової тканини:

1) великі чепці з відсутністю жирової тканини – жирова тканина була наявна тільки вздовж крупних судин (в 11-ти випадках із 40-а), а в інших ділянках чепець був прозорим, як тонке мереживо (рис. 3. 2). Така форма великих чепців була у чотирьох жінок середнього і у двох жінок похилого віку, та у двох чоловіків середнього віку і трьох похилого віку;



Рис. 3. 2 – Вигляд пристінкової поверхні неправильної форма з чотирма лопастями великого чепця з відсутністю жирової тканини в чоловіка похилого віку. Вологий фіксований препарат.

2) великі чепці з помірно розвиненою жировою тканиною – жирова тканина рівномірно у вигляді маленьких часточок покривала весь чепець (в 13-ти випадках із 40-а) (рис. 3. 3). Ці великі чепці виявленні у трьох чоловіків

середнього і трьох чоловіків похилого віку та у чотирьох жінок середнього і трьох жінок похилого віку;



Рис. 3. 3 – Вигляд пристінкової поверхні чотирикутної форми великого чепця з помірним вираженням жирової тканини в чоловіка середнього віку. Вологий фіксований препарат

3) великі чепці з надмірно розвиненою жировою тканиною – наявність численних великих часток жирової тканини, які суцільним шаром покривали всю поверхню великого чепця (в 16-ти випадках із 40-а), судини не верифікувалися (рис. 3. 4). Такі великі чепці побачили у 5-и чоловіків середнього і в 4-х чоловіків похилого віку та в 2-х жінок середнього і 5-и жінок похилого віку.

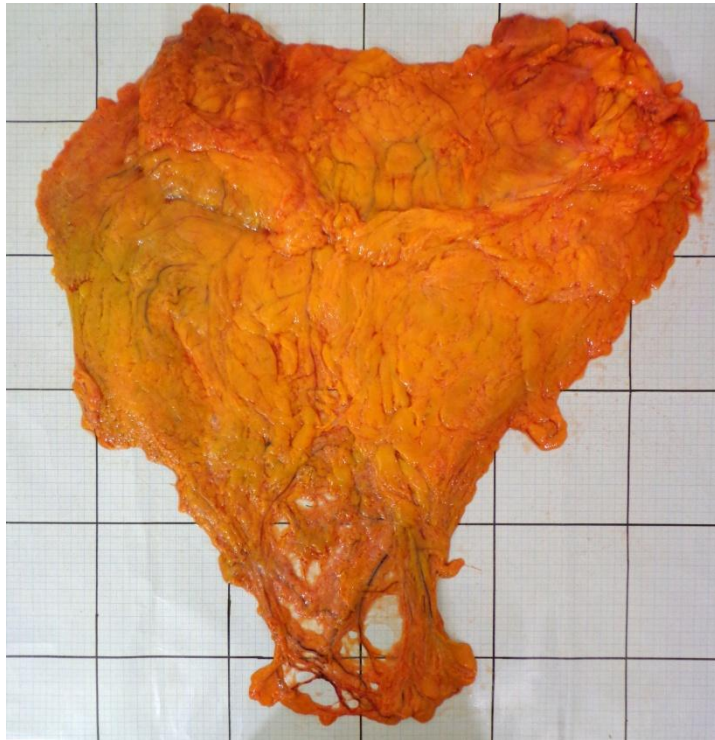


Рис. 3. 4 – Вигляд пристінкової поверхні трикутної форми великого чепця з надмірним вираженням жирової тканини в чоловіка середнього віку. Вологий нефіксований препарат

Слід відмітити, що великі чепці з надмірно розвиненою жировою тканиною були потовщені і мало руховими. У людей середнього віку спостерігали великі чепці, які були яскраво жовто забарвленими, а у людей похилого віку їх забарвлення мало матовий відтінок і «зморщений» вигляд.

3.2. Форма і метричні параметри великого чепця в жінок у середньому та похилому віці при мезоморфному, брахіоморфному і доліхоморфному типах статури тіла

Досліджені нами тіла 10 померлих жінок у середнього віку мали в 80% (у 8-ми із 10-ти випадків) мезоморфний тип статури тіла, а брахіоморфний і доліхоморфний типи статури були виявлені в 10% (по 1-му випадку із 10-ти).

Обстежені великі чепці в жінок середнього віку з мезоморфним типом статури тіла були неправильної і трикутної форми. Трикутної форми великі

чепці характеризуються наявністю трьох кутів, широкою основою і вузьким нижнім краєм. Неправильна форма великих чепців обумовлена наявністю однієї і більше розділених вирізками лопастей у вільній частині великого чепця. Серед неправильної форми великих чепців ми виділяємо однолопастні, дволопастні, трилопастні і чотирилопастні форми чепців. У жінок середнього віку з мезоморфним типом статури тіла неправильної форми великий чепець з однією лопастью виявили в 4-х випадках та по 2-а випадки чепець мав трикутну і неправильну форму з трьома лопастями. У жінок середнього віку з брахіоморфним типом статури тіла виявили великий чепець чотирикутної форми, а при доліхоморфному типі статури тіла великий чіпек мав неправильну форму з однією лопастью.

При мезоморфному типі статури тіла жінки середнього віку чепці трикутної форми мали довжину, яка варіювала від 20,5 см до 24 см, ширину, що коливалась від 24,2 см до 28,6 см і площу від 820,15 см² до 1120,8 см². Величина середніх розмірів великих чепців жінок середнього віку представлена в таблиці 3.1.

Таблиця 3.1

Параметри великих чепців жінок середнього віку

Форма чепця	Розміри, см				
	довжина	ширина	площа	товщина верхня	товщина нижня
трикутна	22,25±1,16	26,4±1,46	970,47±100,20	0,34±0,02	0,15±0,03
чотирикутна	31±0,0	21,40±0,0	911,84±0,0	0,51±0,0	0,41±0,0
неправильна	21,57±2,07	25,28±2,01	798,50±73,0*	0,51±0,26	0,23±0,10

Примітка: * $p < 0,05$; p – статистично значима різниця площі великих чепців трикутної та неправильної форм

Неправильної форми з однією і трьома лопастями великі чепці мали довжину, яка коливалась від 18 см до 23 см, ширину від 24, 5 см до 29 см та площу, що варіювала від 684,14 см² до 930,84 см². У жінок середнього віку

товщина закріпленої частини цих великих чепців коливалась від 0,18 см до 0,71 см, а товщина вільної частини по нижньому краю становила 0,11 см – 0,20 см.

У жінки середнього віку з брахіоморфним типом статури тіла великий чепець чотирикутної форми мав довжину 21 см, ширину 31 см і площу 911,8 см². Його товщина у верхній частині становила 0,51 см, а в нижній частині дорівнювала 0,41 см.

При доліхоморфному типі статури тіла жінки середнього віку довжина великого чепця неправильної форми з однією лопастью становила 28 см, ширина 18 см і площа 906,8 см². У верхній частині великий чепець мав товщину 1,35 см, а в нижній частині 0,67 см.

Під час дослідження тіл 10 померлих жінок похилого віку виявлено в 10% (по 1 випадку із 10) мезоморфний і доліхоморфний тип статури тіла, а брахіоморфний тип статури в 80% (у 8 із 10 випадків).

У жінок похилого віку з мезоморфним і доліхоморфним типами статури тіла обстежені два великі чепці були трикутної форми. Великий чепець трикутної форми в жінки з мезоморфним типом статури тіла мав довжину 26 см та ширину, яка дорівнювала 29 см і площу 1324,3 см². У жінки з доліхоморфним типом статури тіла великий чепець трикутної форми мав довжину 37 см, ширину, яка дорівнювала 29,4 см і площу 1333,15 см². Великий чепець у жінки з мезоморфним типом статури тіла був товщий у верхній (2,13 см) і нижній (2,22 см) частинах, ніж у жінки з доліхоморфним типом статури тіла (0,85 і 74 см).

У жінок похилого віку з брахіоморфним типом статури тіла нами було виявлено 5 великих чепців чотирикутної форми і 3 великі чепці неправильної форми з двома лопастями. Великі чепці чотирикутної форми мали довжину від 20,5 см до 27 см і ширину, яка коливалась від 30 см до 35 см та площу, що варіювала від 1137,1 см² до 1720,6 см². Довжина великих чепців неправильної форми з двома лопастями була менша в порівнянні з чотирикутною формою чепця і коливалась від 20 до 23 см, ширина різнилась від 30 до 32 см, а площа – від 1260,2 см² до 1380,2 см². У жінок похилого віку з брахіоморфним типом

статури тіла товщина закріпленої частини чотирикутної форми великого чепця коливалась від 0,56 см до 1,43 см, а товщина вільної частини по нижньому краю змінювалась від 0,19 см до 0,85 см. Товщина великих чепців неправильної форми з двома лопастями варіювала від 0,29 до 0,77 см у верхній частині чепців, а в нижній – від 0,15 до 0,28 см. Середні розміри великого чепця жінок похилого віку та середнє відхилення представлені в таблицях 3. 2, 3. 3.

Таблиця 3.2

Параметри великого чепця жінок похилого віку

Форма чепця	Розміри, см				
	довжина	ширина	площа	товщина верхня	товщина нижня
трикутна	31,5±5,17	29,2±0,77	1328,72±22,80	1,49±0,53	1,48±0,68
чотирикутна	23,78±1,79*	31,6±1,34	1427,67±193,08*	0,96±0,27	0,49±0,19
неправильна	21,8±1,33	31,0±0,51	1334,85±49,78	0,46±0,26	0,20±0,05

Примітка: * $p < 0,05$.

Таблиця 3.3

Параметри великого чепця жінок середнього і похилого віку

Величина великого чепця	Жінки середнього віку (n=10)	Жінки похилого віку (n=10)	p
Довжина, см	21,65±0,90	24,73±1,54	$p > 0,05$
Ширина, см	26,08±1,13	30,94±0,55	$p < 0,05$
Площа, см ²	844,23±41,55	1380,03±61,15	$p < 0,05$
Товщина верхня, см	0,476±0,11	0,92±0,18	$p < 0,05$
Товщина нижня, см	0,24±0,05	0,60±0,2	$p < 0,05$

Підсумуємо, що у жінок похилого віку з брахіоморфним типом статури тіла були виявлені великі чепці чотирикутної і неправильної форми з двома

лопастями, а у жінок середнього віку з мезоморфним типом статури тіла спостерігались великі чепці трикутної і неправильної форми з однією і трьома лопастями. Ці дані вказують на те, що форма великого чепця не залежить від типу статури тіла жінки.

3.3. Форма і метричні параметри великого чепця в чоловіків у середньому та похилому віці при мезоморфному, брахіоморфному і доліхоморфному типах статури тіла

У 10-ти померлих чоловіків середнього віку виявили по 4-и випадки мезоморфний і брахіоморфний тип статури тіла та в 2-х випадках доліхоморфний тип статури тіла.

Досліджені великі чепці в чоловіків середнього віку з мезоморфним типом статури тіла були в 4-х випадках із 10-ти неправильної форми (по 1-ому випадку неправильна форма з однією, двома, трьома і чотирма лопастями). Довжина неправильної форми чепців коливалась від 11 см до 26 см, ширина від 18 см до 29,6 см, а площа варіювала від 495,69 см² до 1241,6 см². У чоловіків середнього віку з мезоморфним типом статури тіла товщина закріпленої частини цієї форми великого чепця коливалась від 0,19 см до 0,97 см, а товщина вільної частини по нижньому краю змінювалась від 0,16 см до 1,12 см.

При брахіоморфному типі статури тіла чоловіка середнього віку великі чепці були трикутної форми (1 випадок), чотирикутної форми (2-а випадки) та неправильної форми з однією лопастью (1 випадок). Великі чепці чотирикутної форми мали довжину 10 см і 11 см, ширину 24 см і 28,5 см та площу 571,78 см² і 583,98 см². У великого чепця трикутної форми довжина була 12 см, ширина 26,5 см, площа 508,18 см². Довжина великого чепця неправильної форми з однією лопастью становила 14 см, ширина 24 см, площа 1154,7 см². При цьому товщина закріпленої і вільної частин трикутної форми великого чепця відповідно дорівнювала 0,53 см і 0,54 см, чотирикутної форми від 0,24 см до 0,54 см і від 0,22 см до 0,44 см та у великого чепця неправильної форми з

однією лопастью 1,25 см і 0,88 см. Середня величина великого чепця чоловіків середнього віку представлена в таблиці 3. 4.

Таблиця 3.4

Параметри великого чепця чоловіків середнього віку

Форма чепця	Розміри				
	Довжина, см	Ширина, см	Площа, см ²	Товщина верхня, см	Товщина нижня, см
трикутна	27,0±7,5*	24,5±2,25	944,76±272,56**	1,05±0,29	1,48±0,10
чотирикутна	10,5±0,33	26,25±1,5	577,88±4,06**	0,39±0,1	0,33±0,07
неправильна	19,55±4,70*	25,26±2,10	955,05±233,5***	0,77±0,36	0,34±0,15

*Примітка: * $p_1 < 0,05$; p_1 – статистично значима різниця довжини великих чепців трикутної та неправильної форм;*

*** $p_2 < 0,05$; p_2 – статистично значима різниця площі великих чепців трикутної та чотирикутної форм;*

**** $p_3 < 0,05$; p_3 – статистично значима різниця площі великих чепців трикутної та неправильної форм*

При доліхоморфному типі статури тіла чоловіків середнього віку обидва великі чепці мали трикутну форму. Їх довжина становила 28 см і 41 см, ширина 20 см і 27 см, площа 836,18 см² та 1489,9 см². Товщина цих чепців у закріпленій частині відповідно була 1 см і 1,64 см, а в вільній частині чепця дорівнювала 0,28 см і 0,62 см.

Установлено, що в чоловіка похилого віку з мезоморфним типом статури тіла великий чепець був неправильної форми з трьома лопастями і мав наступні параметри: довжину 19,5 см, ширину 24 см, площу 759,7 см². Його товщина дорівнювала 1,22 см у закріпленій частині, а в вільній частині – 0,24 см.

При доліхоморфному типі статури тіла чоловіків похилого віку великі чепці мали трикутну форму (1 випадок) і чотирикутну форму (2-а випадки). Великий чепець трикутної форми був довжиною 25 см, його ширина становила 22,5 см, а площа 706 см². Товщина закріпленої частини цього чепця дорівнювала 0,34 см, а вільної частини – 0,32 см. Довжина чотирикутної форми

великих чепців відповідно дорівнювала 25 см і 33 см, ширина 20 см і 23 см, площа $720,5 \text{ см}^2$ і $930,2 \text{ см}^2$. Даний чепець мав товщину 1,15 см у закріпленій частині і 0,4 см у вільній частині.

При брахіоморфному типі статури тіла чоловіків похилого віку великі чепці були чотирикутної форми (2-а випадки) та неправильної форми з двома лопастями (3 випадки) і чотирма лопастями (1 випадок). Чепці чотирикутної форми мали довжину 17,5 см і 22,6 см, ширину 25 см і 37 см та площу $716,48 \text{ см}^2$ і $1354,6 \text{ см}^2$. При неправильній формі з двома і чотирма лопастями великі чепці мали довжину в межах від 14 см до 30 см, ширину від 28 см до 52 см і площу яка варіювала від $606,5 \text{ см}^2$ до $1588,9 \text{ см}^2$. У чоловіків похилого віку брахіоморфного типа статури тіла великі чепці чотирикутної форми мали товщину 0,64 см і 1,1 см в закріпленій частині та відповідно 0,24 см і 0,75 см у вільній частині. Товщина неправильної форми з двома лопастями великих чепців коливалася від 0,21 см до 1,23 см у закріпленій частині, а в вільній частині вона варіювала від 0,23 см до 0,85 см. Неправильної форми з чотирма лопастями великий чепець був 0,55 см товщиною в закріпленій частині і 0,46 см мав товщину в вільній частині. Середня величина і середнє відхилення великого чепця чоловіків похилого віку дана в таблиці 3. 5, 3. 6.

Таблиця 3.5

Параметри великого чепця чоловіків похилого віку

Форма чепця	Розміри				
	Довжина, см	Ширина, см	Площа, см^2	Товщина верхня, см	Товщина нижня, см
трикутна	$25 \pm 0,0^*$	$22,5 \pm 0,0$	$706,09 \pm 0,0^{**}$	$0,34 \pm 0,0$	$0,32 \pm 0,0$
чотирикутна	$24,52 \pm 4,47^*$	$26,3 \pm 5,0$	$906,45 \pm 198,38^{**}$	$0,84 \pm 0,23$	$0,39 \pm 0,15$
неправильна	$21,1 \pm 3,35$	$27,0 \pm 3,63$	$791,08 \pm 164,35$	$0,78 \pm 0,19$	$0,37 \pm 0,07$

Примітка: $*p_1 < 0,05$; p_1 – статистично значима різниця довжини великих чепців трикутної та чотирикутної форм;

$**p_2 < 0,05$; p_2 – статистично значима різниця площі великих чепців трикутної та чотирикутної форм

Таблиця 3.6

Параметри великого чепця чоловіків середнього і похилого віку

Розміри великого чепця	Чоловіки середнього віку (n=10)	Чоловіки похилого віку (n=10)	p
Довжина, см	19,10±3,21	22,86±1,80	p>0,05
Ширина, см	25,30±1,20	29,55±3,0	p>0,05
Площа, см ²	847,79±108,71	930,22±100,39	p>0,05
Товщина верхня, см	0,74±0,15	0,80±0,12	p>0,05
Товщина нижня, см	0,50±0,10	0,42±0,07	p>0,05

У чоловіків середнього віку трикутної форми великі чепці мають більшу площу (944,76±272,56 см), ніж чотирикутної (577,89±4,06 см) (p<0,05) і неправильної форми з однією, двома і трьома лопастями (897,58±200,37 см). великі чепці. У чоловіків похилого віку чотирикутної форми великі чепці мали більшу площу (960,45±198,38), ніж неправильної форми з двома і чотирма лопастями (791,08±164,35) (p<0,05) та трикутної (706,09) форми великі чепці.

Результати дослідження вказують, що у чоловіків похилого віку з брахіоморфним типом статури тіла водночас були виявлені великі чепці чотирикутної і неправильної форми з двома та чотирма лопастями, а у чоловіків середнього віку з мезоморфним типом статури тіла спостерігались великі чепці тільки неправильної форми з однією, двома, трьома і чотирма лопастями.

3.4. Топографія та морфометрія судин великого чепця в жінок і чоловіків у середньому віці

У жінок і чоловіків джерелом живлення великого чепця були права шлунково-чепцева артерія, яка відходила від шлунково-

дванадцятипалокишкової артерії, і ліва шлунково-чепцева артерія, яка починалась від селезінкова артерії. Венозний відтік з великого чепця здійснювався висхідними венами, які з правої половини великого чепця вливались у права шлунково-чепцеву вену, а від лівої половини великого чепця в ліву шлунково-чепцеву вену. Тому, в цілому ці судини на великому чепці візуалізувались як судинні тракти. У цих трактах великого чепця розташовуються однойменні артерія і вена.

У правій половині великого чепця людей ми виділяємо чотири судинні тракти: центральний, праві медіальний, проміжний і латеральний тракт. У судинному центральному тракті розташовуються центральна артерія і вена, в правому медіальному – права медіальна артерія і вена, в правому проміжному тракті – права проміжна артерія і вена і в правому латеральному тракті – права латеральна артерія і вена. У лівій половині великого чепця наявні три судинні тракти: лівий медіальний, проміжний і латеральний. У судинному лівому медіальному тракті розташовуються ліва медіальна артерія і вена, в лівому проміжному – ліва проміжна артерія і вена, в лівому латеральному – ліва латеральна артерія і вена.

Права шлунково-чепцева артерія, відійшовши від шлунково-дванадцятипалокишкової артерії далі, заходила з правого краю в товщу закріпленої частини великого чепця на 1 см – 2 см нижче великої кривини шлунка. Потім ця артерія на рівні середини великої кривини шлунка в 70% (7-м випадків із 10-ти) анастомозувала з лівою шлунково-чепцевою артерією, утворюючи верхню артеріальну дугу на закріпленій частині великого чепця в чоловіків середнього віку, а в жінок середнього віку дана дуга була наявна в 90% (9-ть випадків із 10-ти) ($\chi^2=0,42$; $p=0,31$). Праву шлунково-чепцеву артерію супроводжувала права шлунково-чепцева вена, яка потім вливалася у верхню брижову вену. Довжина правої шлунково-чепцевої артерії і вени коливалася від 12 см до 24 см у чоловіків і, відповідно, у жінок – від 10,2 см до 22 см. Величина зовнішнього діаметра правої шлунково-чепцевої вени становила 0,20 см – 0,32 см у чоловіків і 0,23 см – 0,34 см у жінок. Зовнішній діаметр правої

шлунково-чепцевої артерії змінювався від 0,17 см – 0,30 см у чоловіків і, відповідно, у жінок – від 0,20 см до 0,32 см. Середня величина артерій великого чепця жінок середнього віку дана в таблиці 3.7

Таблиця 3.7

Параметри артерій великого чепця жінок середнього віку

Артерії великого чепця	Розміри, см	
	зовнішній діаметр	довжина
права шлунково-чепцева	0,246± 0,014	15,77±1,29
центральна	0,183± 0,023	22,51±0,881
права медіальна	0,13±0,004	19,64±0,952
права проміжна	0,118±0,002	14,9±2,060
права латеральна	0,108±0,003	12,8±1,355
ліва шлунково-чепцева	0,188±0,009	13,18±0,811
ліва медіальна	0,124±0,002	19,01±2,054
ліва проміжна	0,12±0,01	12,9±2,1
ліва латеральна	0,11±0,002	15,77±1,427

Встановлено, що права шлунково-чепцева артерія розгалужувалась на 1 - 4 основні чепцеві гілки. Далі ці чепцеві гілки прямували донизу в судинних трактах правої половини передньої пластинки чепця і кровопостачали її. У жінок середнього віку на великих чепцях в 9-ти випадках із 10-ти спостерігали по три чепцеві гілки і в 1 випадку 4-и чепцеві гілки. У чоловіків середнього віку на великих чепцях в 1-му із 10-ти випадків була наявна тільки одна чепцева гілка, яка відходила від правої шлунково-чепцевої артерії, а в інших випадках кількість гілок варіювала від 2-х до 4-х. Уздовж чепцевих артеріальних гілок розташовувалися поодинокі венозні гілки. Окрім того, від правої шлунково-чепцевої артерії постійно відходило від 2-х до 14-ти шлункових гілочок, які прямували вгору на передню стінку шлунка і живили її. Середня величина вен великого чепця жінок середнього віку зазначена в таблиці 3.8.

Таблиця 3.8

Параметри вен великого чепця жінок середнього віку

Вени	Розміри, см	
	зовнішній діаметр	довжина
права шлунково-чепцева	0,271±0,013	15,77±1,284
центральна	0,205±0,024	22,51±0,881
права медіальна	0,147±0,005	19,64±0,952
права проміжна	0,138±0,002	14,9±2,06
права латеральна	0,126±0,004	12,8±1,355
ліва шлунково-чепцева	0,212±0,006	13,18±0,811
ліва медальна	0,142±0,004	19,01±2,054
ліва проміжна	0,14±0,01	12,9±2,1
ліва латеральна вена	0,126±0,003	15,7±1,42

Нами виявлені наступні основні чепцеві гілки правої шлунково-чепцевої артерії: центральна артерія, права медіальна артерія, права проміжна артерія і права латеральна артерія чепця.

Центральна артерія чепця була виявлена у 100% (10 випадків із 10-ти) у жінок та в 90% (у 9-и із 10-ти випадків) у чоловіків середнього віку. Вона розташовувалась посередині між лівою і правою половинами великого чепця. Ця артерія відходила від правої шлунково-чепцевої артерії і йшла вертикально вниз по центру закріпленої частини великого чепця, далі розгалужувалась на гілки в середній ділянці вільної частини великого чепця, а потім в нижній ділянці вільної частини великого чепця галузилась на кінцеві ліву та праву гілки.

У чоловіків середнього віку центральна артерія чепця в 1-ому із 10-ти випадків анастомозувала через кінцеві гілки з лівою і правою латеральними артеріями чепця по нижньому краю вільної частини великого чепця (рис. 3.5).

Центральна вена великого чепця формувалася із дрібних вен, які виходили із товщі нижньої ділянки правої і лівої половин вільної частини чепця. Далі вона супроводжувала центральну артерію чепця, а потім безпосередньо продовжувалася у праву шлунково-чепцеву вену. У жінок середнього віку на великих чепцях центральна вена постійно була наявна, а на

великих чепцях чоловіків середнього віку центральна вена в 1-ому випадку із 10-ти спостережень була відсутня.

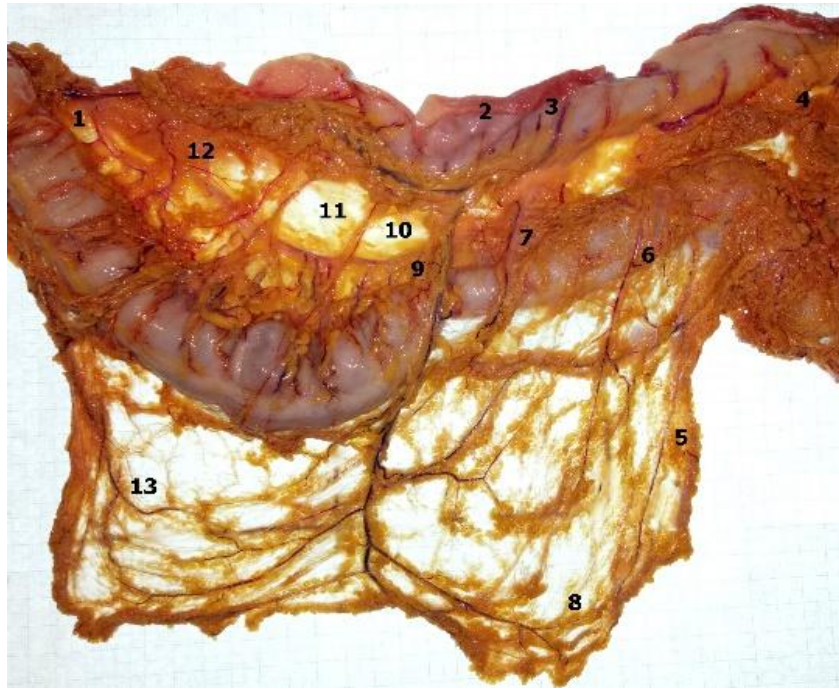


Рис. 3.5 – Вологий препарат чотирикутної форми великого чепця чоловіка середнього віку: 1– права шлунково-чепцева артерія і вена; 2 – велика кривина шлунка; 3 – шлункові гілки; 4 – ліва шлунково-чепцева артерія і вена; 5 – ліва латеральна артерія і вена; 6 – ліва проміжна артерія і вена; 7 – ліва медіальна артерія і вена; 8 – анастомоз центральної і лівої латеральної артерій; 9 – центральна артерія і вена; 10 – права медіальна артерія і вена; 11 – права проміжна артерія і вена; 12 – права латеральна артерія і вена; 13 – анастомоз центральної і правої латеральної артерій.

Спостерігали, що центральна артерія чепця мала нетипове розташування в 2-х із 10-ти випадків на великих чепцях чоловіків середнього віку. У першому випадку вона відходила від правої шлунково-чепцевої артерії у верхній ділянці вільної частини правої половини чепця, далі косо перетинала її і закінчувалася в середній ділянці вільної частини лівої половини чепця (рис. 3.6).

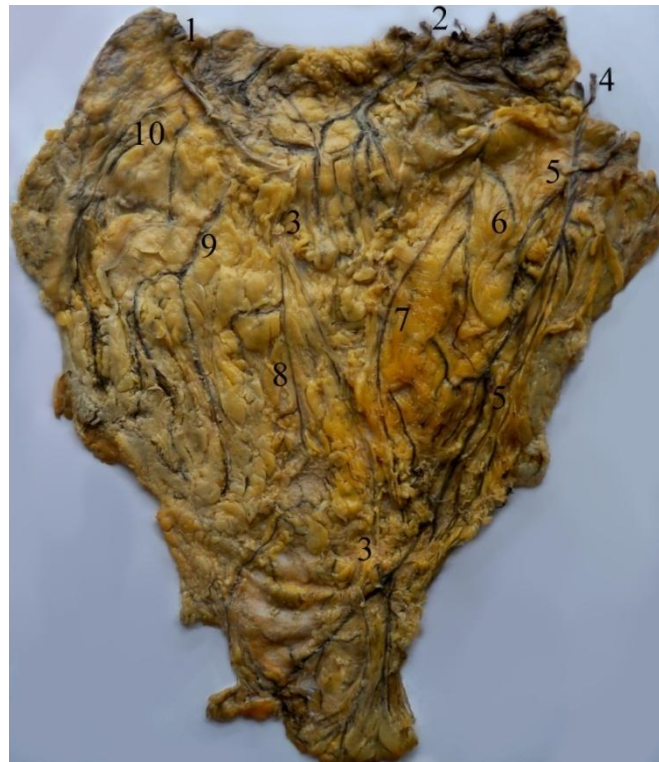

Рис. 3.6 – Зовнішній вигляд трикутної форми великого чепця чоловіка середнього віку:

1 – права шлунково-чепцева артерія і вена; 2 – селезінково-чепцева артерія і вена; 3 – центральна артерія і вена; 4 – ліва шлунково-чепцева артерія і вена; 5 – ліва латеральна артерія і вена; 6 – ліва проміжна артерія і вена; 7 – ліва медіальна артерія і вена; 8 – права медіальна артерія і вена; 9 – права проміжна артерія і вена; 10 – права латеральна артерія і вена

У другому випадку на великому чепці чоловіка середнього віку центральна артерія відходила від правої шлунково-чепцевої артерії на рівні середини великої кривини шлунка прямувала не вертикально, а горизонтально по вільній частині великого чепця і не доходила до нижнього краю чепця та нетипово галузилась на 4 ліві додаткові артерії чепця у середній ділянці лівої половини вільної частини чепця. Далі ці гілки прямували вниз, розгалужувались у середній і нижній ділянках вільної частини лівої половини чепця та кровопостачали її (рис. 3.7). В описаних вище двох випадках права шлунково-чепцева артерія і ліва шлунково-чепцева артерія чепця між собою не з'єднувались.

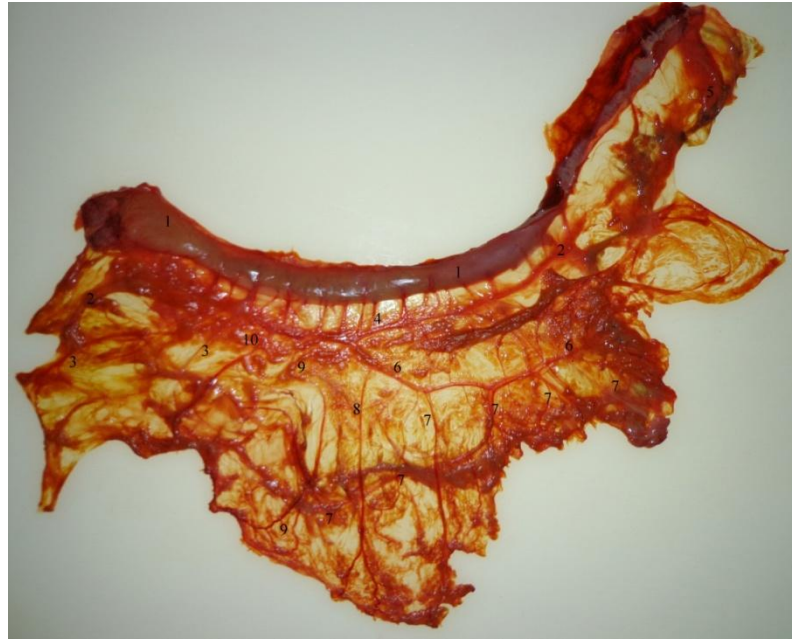


Рис. 3.7 – Вологий препарат великого чепця трикутної форми в чоловіка середнього віку: 1 – велика кривина шлунка; 2 – права шлунково-чепцева артерія і вена; 3 – чепцеві гілки від правої шлункової артерії; 4 – шлункові гілки; 5 – ліва шлунково-чепцева артерія і вена; 6 – центральна артерія і вена; 7 – ліві додаткові артерії чепця; 8 – права медіальна артерія і вена; 9 – права проміжна артерія і вена; 10 – права латеральна артерія і вена

На великих чепцях із трупів жіночої статі середнього віку довжина центральної артерії і вени змінювалася від 16,3 см до 27 см, а їх зовнішній діаметр – від 0,12 см до 0,32 см і, відповідно, на великих чепцях із трупів чоловічої статі середнього віку довжина цих судин чепця коливалась від 13 см до 34 см, а зовнішній діаметр різнився від 0,1 см до 0,31 см.

Права медіальна артерія відходила від правої шлунково-чепцевої артерії, далі йшла вертикально вниз по правій половині чепця, галузилася і кровопостачала цю його частину (рис. 3. 7). Права медіальна вена чепця, навпаки, формувалась з венозних гілок, які виходили з товщі правої нижньої ділянки вільної частини чепця і вливалась у праву шлунково-чепцеву вену. У 1-ому із 10-ти випадків права медіальна артерія і вена чепця були відсутні на великому чепці чоловіка середнього віку. У жінок середнього віку ця вена і

артерія були наявні в 100%. На великих чепцях із трупів чоловічої статі середнього віку довжина правої медіальної артерії і вени змінювалася від 12 см до 24 см, а їх зовнішній діаметр варіював від 0,1 см до 0,19 см і, відповідно, на великих чепцях із трупів жіночої статі середнього віку довжина однойменних судин змінювалася від 13 до 23,5 см, а зовнішній діаметр різнився від 0,12 см до 0,19 см.

Права проміжна артерія і вена великого чепця були відсутні в 5-ти випадках із 10-ти на великих чепцях із трупів жіночої статі середнього віку і в 4-х випадках із 10-ти на великих чепцях із трупів чоловічої статі середнього віку. Наявні праві проміжні судини великого чепця жінки середнього віку мали однакову довжину, яка змінювалася від 8,2 см до 21 см і зовнішній діаметр, який варіював від 0,11 см до 0,12 см в артеріях та від 0,13 см до 0,14 см – у венах.

У чоловіків середнього віку довжина правої проміжної артерії і вени великого чепця коливалась від 7 см до 20 см, зовнішній діаметр артерії – від 0,10 см до 0,20 см і вени – 0,13 см до 0,22 см. Середня величина артерій великого чепця чоловіків середнього віку дана в таблиці 3.9.

Права латеральна артерія і вена великого чепця виявлені у 60% (в 6-ти випадках із 10-ти) на чепцях жінок середнього віку. У чоловіків середнього віку права латеральна артерія і вена були наявні в 70% (у 7-ми випадках із 10-ти) і в 30% (у 3-х випадках із 10-ти) не верифікувались на великих чепцях. У чоловіків середнього віку на великих чепцях довжина правої латеральної артерії і вени співпадала і коливалась від 8,8 см до 25 см, а їх зовнішній діаметр різнився та варіював у артерії від 0,10 см до 0,15 см і, відповідно у вени – 0,13 до 0,20 см. Середня величина вен великого чепця чоловіків середнього віку дана в таблиці 3.10.

Таблиця 3.9

Параметри артерій великого чепця чоловіків середнього віку

Артерії	Розміри, см		Р
	зовнішній діаметр	довжина	
права шлунково-чепцева	0,223±0,011	16,95±1,079	p>0,05
центральна	0,147±0,019	20,33±2,017	p>0,05
права медіальна	0,121±0,006	16,47±1,703	p>0,05
права проміжна	0,128±0,014	13,33±1,977	p>0,05
права латеральна	0,111±0,006	13,216±2,814	p>0,05
ліва шлунково-чепцева	0,194±0,02	14,27±1,256	p>0,05
ліва медіальна	0,11±0,003	12,41±2,098	p>0,05
ліва проміжна	0,113±0,003	13,93±0,698	p>0,05
ліва латеральна	0,128±0,025	11,25±1,542	p>0,05

Таблиця 3.10

Параметри вен великого чепця чоловіків середнього віку

Вени	Розміри, см	
	зовнішній діаметр	довжина
права шлунково-чепцева	0,25±0,011	16,95±1,079
центральна	0,165±0,018	20,33±2,017
права медіальна	0,138±0,007	15,755±1,665
права проміжна	0,143±0,016	13,333±1,977
права латеральна	0,135±0,01	12,328±2,538
ліва шлунково-чепцева	0,221±0,021	14,27±1,256
ліва медальна	0,132±0,004	12,414±2,098
ліва проміжна	0,126±0,00	13,933±0,698
ліва латеральна	0,143±0,022	11,25±1,542

У жінок середнього віку зовнішній діаметр правої латеральної артерії великого чепця коливався від 0,10 см до 0,12 см, а зовнішній діаметр правої латеральної вени чепця змінювався від 0,11 см до 0,14 см. Довжина цих судин великого чепця була однаковою і варіювала від 8,3 см до 16 см.

У 1-ому із 10-ти випадків права половина великого чепця чоловіка середнього віку додатково кровопостачалася 2 чепцевими гілочками, які відходили від правої шлункової артерії. Ці гілочки проходили попереду правої шлунково-чепцевої артерії, далі галузилися і живили праву середню ділянку вільної частини чепця (рис. 3.4.3).

У жінок і чоловіків середнього віку на основі макроскопічного дослідження **ліва шлунково-чепцева артерія** була виявлена 90% (у 9-ти випадках із 10-ти) на пристінковій поверхні лівої половини закріпленої частини великого чепця. По 1-ому випадку в жінок і чоловіків середнього віку вона прямувала до задньої пластинки вільної частини лівої половини великого чепця, косо її перетинала зліва направо, галузилась на гілки, які кровопостачали ліву половину цієї пластинки чепця. Ліва шлунково-чепцева артерія, відійшовши від селезінкової артерії прямувала вниз до великої кривини шлунка, далі повертала праворуч і проходила між листками закріпленої частини великого чепця паралельно та нижче на 1 см великої кривини шлунка. Від лівої шлунково-чепцевої артерії відходило від 1 до 7 шлункових гілочок, які входили в товщу передньої стінки шлунка і живили її. Ліва шлунково-чепцева артерія супроводжувалася лівою шлунково-чепцевою веною, яка є безпосереднім продовженням лівої медіальної вени чепця. Ліва шлунково-чепцева вена вливалася в селезінкову вену. Ліва шлунково-чепцева артерія і вена великого чепця були коротші та вужчі в порівнянні з правою шлунково-чепцевою артерією і веною.

У жінок середнього віку довжина лівої шлунково-чепцевої артерії і вени великого чепця коливалася від 9,8 см до 16,8 см, а зовнішній діаметр артерії був меншим і змінювався від 0,13 см – 0,21 см, ніж вени (0,17 см – 0,23 см).

У чоловіків середнього віку довжина лівої шлунково-чепцевої артерії і вени на великих чепцях різнилася від 6 см до 18 см, а зовнішній діаметр лівої шлунково-чепцевої артерії варіював від 0,12 см до 0,38 см, вени – від 0,14 см до 0,40 см.

Нами виявлені наступні чепцеві гілки лівої шлунково-чепцевої артерії: ліва медіальна артерія, ліва проміжна артерія і ліва латеральна артерія чепця.

Ліва медіальна артерія чепця прямувала вниз і розгалужувалася у верхній або середній ділянці вільної частини лівої половини великого чепця. До нижньої ділянки вільної частини лівої половини великого чепця ця артерія не доходила. У 30% (3-и випадки із 10-ти) вона була відсутня на великих чепцях чоловіків середнього віку. У жінок середнього віку ліва медіальна артерія чепця була наявна в 100%. Ліва медіальна вена формувалася із дрібних вен, які виходили із товщі середньої або верхньої ділянки вільної частини лівої половини чепця, далі проходила вздовж однойменної артерії, потім безпосередньо продовжувалась у ліву шлунково-чепцеву вену.

У жінок середнього віку довжина лівої медіальної артерії і вени великого чепця варіювала від 7,4 см до 29,8 см, а зовнішній діаметр лівої медіальної артерії коливався від 0,11 см до 0,14 см і, відповідно, у венах – від 0,12 до 0,16 см.

У чоловіків середнього віку довжина лівої медіальної артерії і вени на великих чепцях різнилася від 7 см до 22 см, а зовнішній діаметр лівої медіальної артерії варіював від 0,11 см до 0,12 см, вени – від 0,12 см до 0,15 см.

Ліва проміжна артерія чепця, як і ліва медіальна живила відповідні ділянки лівої половини чепця і до нижнього краю його вільної частини не доходила. На великих чепцях жінок середнього віку ліва проміжна артерія чепця була наявна в 20% (у 2-х випадках із 10-ти) спостережень. У чоловіків середнього віку ліва проміжна артерія великого чепця спостерігалась в 30% (в 3-х випадках із 10-ти) спостережень. Цю артерію супроводжувала ліва проміжна вена, яка формувалася із дрібних вен, які виходили із товщі середньої або верхньої ділянки вільної частини лівої половини чепця. Ліва проміжна вена

мала висхідне направлення і вливалася в ліву шлунково-чепцеву вену. Ліва проміжна вена на великих чепцях жінок середнього віку була наявна в 2-х випадках із 10-ти спостережень. У чоловіків середнього віку ліва проміжна вена великого чепця спостерігалась в 3-х випадках із 10-ти.

У жінок середнього віку довжина лівої проміжної артерії і вени великого чепця була однаковою та коливалася від 10,8 см до 15 см, а зовнішній діаметр артерії був меншим (0,11 см – 0,13 см), ніж вени (0,13 см – 0,15 см).

У чоловіків середнього віку довжина лівої проміжної артерії і вени на великих чепцях різнилася від 13 см до 15,3 см, а зовнішній діаметр лівої проміжної артерії варіював від 0,11 см до 0,12 см і, відповідно, однойменної вени великого чепця – від 0,12 см до 0,14 см.

Ліва латеральна артерія була відсутня на передній пластинці великих чепців жінок середнього віку у 10% (1-н випадок з 10-ти) і 20% (2-а випадки з 10-ти) у чоловіків середнього віку. Відійшовши від лівої шлунково-чепцевої артерії, вона прямувала вниз вздовж лівого краю чепця і галузилась на дрібні гілки в середній ділянці вільної частини чепця та рідко в нижній ділянці вільної частини чепця. В одному випадку на великому чепці жінки середнього віку ліва латеральна артерія на рівні межі середньої і нижньої ділянок лівої половини чепця переходила на його праву половину під центральною артерією чепця, далі прямувала вгору до правої латеральної артерії (гілка правої шлунково-чепцевої артерії), з'єднувалася з нею, утворюючи артеріальний анастомоз – **середню артеріальну дугу великого чепця** (рис. 3. 8). На великих чепцях жінок і чоловіків середнього віку ліву латеральну артерію постійно супроводжувала ліва латеральна вена чепця яка в точності повторювала хід артерії. Ліва латеральна вена великого чепця формувалась із злиття дрібних вен, які виходили із товщі середньої ділянки вільної частини лівої половини великого чепця, далі ліва латеральна вена піднімалась вгору та вливалася у кінцеву ділянку лівої шлунково-чепцевої вени.

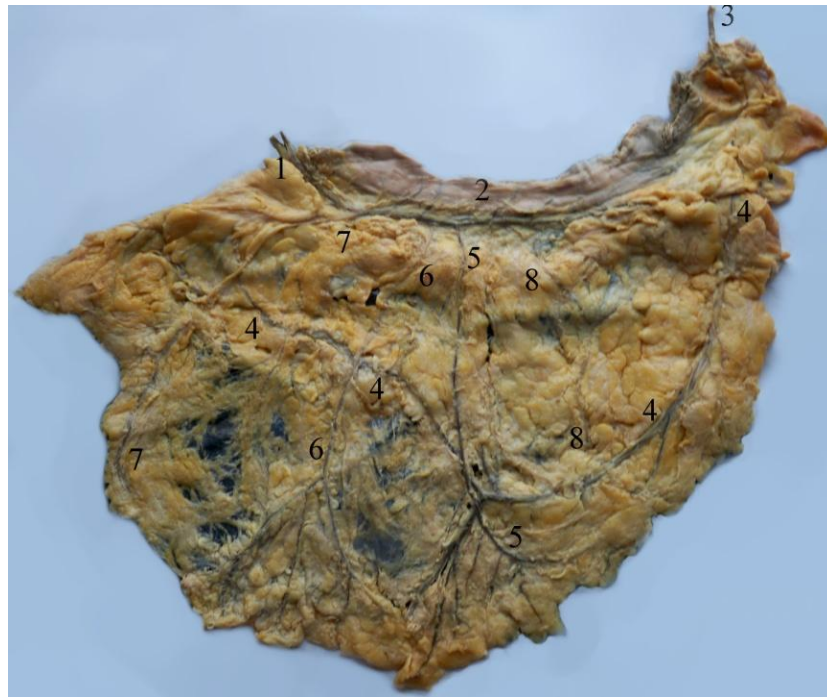

Рис. 3.8 – Вологий препарат великого чепця чотирикутної форми в жінки середнього віку:

1– права шлунково-чепцева артерія і вена; 2– велика кривина шлунка; 3 – ліва шлунково-чепцева артерія і вена; 4 – ліва латеральна артерія і її анастомоз з правою латеральною артерією; 5 – центральна артерія і вена; 6 – права медіальна артерія і вена; 7– права латеральна артерія і вена.

У жінок середнього віку довжина лівої латеральної артерії і вени великого чепця змінювалась від 11 см до 22 см. Зовнішній діаметр лівої латеральної артерії варіював від 0,10 см до 0,12 см, вени – від 0,11 см до 0,14 см.

У чоловіків середнього віку довжина лівої латеральної артерії і вени великого чепця коливалась від 5,2 см до 13,5 см. Зовнішній діаметр лівої латеральної артерії варіював в межах від 0,10 см до 0,28 см. і, відповідно, у лівій латеральній вені – від 0,11 см до 0,30 см.

У 2 із 10 випадків ліва половина великого чепця чоловіка середнього віку кровопостачалася додатковими чепцевими гілками. У першому випадку в чоловіка середнього віку ліва половина великого чепця живилася додатково селезінково-чепцевою артерією при наявності на передній пластинці лівої

шлунково-чепцевої артерії і всіх вищеописаних її гілок. Селезінково-чепцева артерія (гілка селезінкової артерії) спочатку напроти середини великої кривини шлунка пронизувала закріплену частину чепця, далі галузилася і кровопостачала її та ліву половину задньої пластинки чепця. У другому випадку – 4 лівими додатковими чепцевими артеріями які відходили від центральної артерії (гілка правої шлунково-чепцевої артерії).

3.5. Топографія та морфометрія судин великого чепця в жінок і чоловіків у похилому віці

У жінок похилого віку на основі макроскопічного дослідження виявлено, що права шлунково-чепцева артерія була наявна на всіх 10 препаратах великих чепців. Ліва шлунково-чепцева артерія в жінок похилого віку в 9 із 10 випадків розташовувалась на передній пластинці закріпленої частини великого чепця. В 1-ому із 10-ти випадків вона виявлена у товщі задньої поверхні закріпленої частини великого чепця, де також розгалужувалася на шлункові гілочки в кількості від 7 до 13 гілок. Права і ліва шлунково-чепцеві артерії анастомозували між собою на закріпленій частині великого чепця під великою кривиною шлунка на межі її верхньої і середньої третин у 70% (7-м випадків із 10-ти), утворюючи верхню артеріальну дугу великого чепця. В 30% (3-и випадки із 10-ти) при наявності на вказаній вище частині великого чепця ліва і права шлунково-чепцеві артерії між собою взагалі не з'єднувалися. Права шлунково-чепцева артерія мала більшу довжину (від 15,1 см до 38 см) і зовнішній діаметр (від 0,16 см до 0,33 см) в порівнянні з лівою шлунково-чепцевою артерією довжина якої коливалась від 11 см до 20,5 см, а зовнішній діаметр варіював від 0,12 см до 0,22 см на великих чепцях жінок похилого віку. Дані артерії великого чепця супроводжували однойменні вени – це права і ліва шлунково-чепцеві вени. Довжина правої і лівої шлунково-чепцевих вен дорівнювала однойменним артеріям, а їх зовнішній діаметр різнився. У жінок

похилого віку зовнішній діаметр лівої шлунково-чепцевої вени варіював від 0,15 см до 0,30 см, правої шлунково-чепцевої вени – від 0,18 см до 0,41 см.

Крім того, від правої шлунково-чепцевої артерії постійно відгалужувалися шлункові гілочки в кількості від 5-ти до 10-ти. Від лівої шлунково-чепцевої артерії шлункові гілочки відходили в 60% (6-ть із 10-ти випадків) кількістю 2 – 4 гілочки. Ці гілочки прямували вгору на 2 – 4 см по передній стінці шлунка, далі заходили в товщу стінки, кровопостачаючи її.

У чоловіків похилого віку під час дослідження великих чепців виявлено у 100% праву і ліву шлунково-чепцеві артерії. Права і ліва шлунково-чепцеві артерії анастомозували між собою на закріпленій частині великого чепця під великою кривиною шлунка у 80% (8-м випадків із 10-ти), утворюючи верхню артеріальну дугу великого чепця. В 20% (2-а випадки із 10-ти) ліва і права шлунково-чепцеві артерії між собою не анастомозували. Від правої і лівої шлунково-чепцевих артерій постійно відходили 3-и – 13-ть шлункових гілочок. Вони прямували вгору по передній стінці шлунка, далі заходили в товщу стінки, кровопостачаючи її. Середні величини і відхилення артерій великого чепця чоловіків середнього і похилого віку дані в таблиці 3.11.

У чоловіків похилого віку на великих чепцях довжина правої шлунково-чепцевої артерії і вени співпадала і варіювала від 10,6 см до 26 см, зовнішній діаметр правої шлунково-чепцевої артерії коливався від 0,21 см – 0,32 см, а вени – від 0,24 см – 0,35 см. Права шлунково-чепцева вена супроводжувала однойменну артерію великого чепця і проходила паралельно до великої кривини шлунка зліва направо та впадала у верхню брижову вену. Вона збирає венозну кров з правої половини великого чепця.

Довжина лівої шлунково-чепцевої артерії і вени також була однаковою і коливалася від 8 см до 16,5 см, а зовнішній діаметр лівої шлунково-чепцевої артерії варіював від 0,13 см до 0,24 см, лівої шлунково-чепцевої вени – від 0,15 см до 0,26 см. Ліва шлунково-чепцева вена повторює хід лівої шлунково-чепцевої артерії, йде вздовж великої кривини шлунка і впадає в селезінкову вену. Вона збирає венозну кров з лівої половини великого чепця.

Таблиця 3.11

Параметри артерій великого чепця чоловіків середнього і похилого віку

Артерії	Чоловіки				р
	середній вік		похилий вік		
	Розміри, см				
	зовнішній діаметр	довжина	зовнішній діаметр	довжина	
права шлунково-чепцева	0,223±0,011	16,95±1,079	0,254±0,223	16,35±1,705	p ₁ <0,05 p ₂ >0,05
центральна	0,147±0,019	20,33±2,017	0,182±0,023	22,45±0,9	p ₁ <0,05 p ₂ >0,05
права медіальна	0,121±0,006	16,47±1,703	0,128±0,003	19,36±1,860	p ₁ >0,05 p ₂ <0,05
права проміжна	0,128±0,014	13,33±1,977	0,12±0,006	18,54±1,786	p ₁ >0,05 p ₂ <0,05
права латеральна	0,111±0,006	13,216±2,814	0,108±0,002	13,6±1,105	p ₁ >0,05 p ₂ >0,05
ліва шлунково-чепцева	0,194±0,02	14,27±1,256	0,193±0,011	11,91±0,859	p ₁ >0,05 p ₂ >0,05
ліва медіальна	0,11±0,003	12,41±2,098	0,125±0,003	17,87±2,261	p ₁ >0,05 p ₂ <0,05
ліва проміжна	0,113±0,003	13,93±0,698	0,115±0,002	13,85±1,874	p ₁ >0,05 p ₂ >0,05
ліва латеральна	0,128±0,025	11,25±1,542	0,11±0,005	14,46±2,746	p ₁ >0,05 p ₂ >0,05

Примітка: p₁ – статистична відмінність зовнішнього діаметра артерій великого чепця чоловіків середнього і похилого віку;

p₂ – статистична відмінність довжини артерій великого чепця чоловіків середнього і похилого віку.

У жінок похилого віку виявили такі ж самі чепцеві гілки, як і в жінок середнього віку, що відходили від правої та лівої шлунково-чепцевих артерій великого чепця та розташовувались в судинних трактах правої і лівої половин великого чепця.

Гілки правої шлунково-чепцевої артерії галузились по всіх (верхній, середній, нижній) ділянках вільної частини правої половини великого чепця і живили їх.

У жінок похилого віку **центральна артерія** великого чепця була виявлена у 90% (9 випадків із 10). Ця артерія являла собою крупну гілку. Відійшовши від правої шлунково-чепцевої артерії, вона прямувала вертикально вниз посередині великого чепця і галузилась на ліві і праві гілки в середній та нижній третинах довжини вільної частини великого чепця. Уздовж центральної артерії чепця розташовувалась центральна вена чепця, яка формувалась при злитті правої і лівої венозних гілочок нижньої ділянки вільної частини великого чепця. На великих чепця жінок похилого віку довжина центральної вени і артерії коливалася від 16,2 см до 30 см, зовнішній діаметр центральної вени варіював від 0,13 см – 0,24 см, а центральної артерії – від 0,13 см – 0,24 см. Середні величини і відхилення артерій великого чепця жінок середнього і похилого віку зазначені в таблиці 3. 11.

У чоловіків похилого віку центральна артерія великого чепця була виявлена у 80% (8 випадків із 10) ($\chi^2=0,07$; $p>0,05$). Спостерігали на чепцях чоловіків похилого віку, що в 2-х із 8-ми випадків права бічна гілка центральної артерії чепця анастомозувала з правою медіальною артерією чепця в нижній ділянці правої половини чепця, а в інших двох випадках її ліва бічна гілка анастомозувала з лівою медіальною артерією великого чепця (гілка лівої шлунково-чепцевої артерії) в лівій половині чепця. На великих чепцях чоловіків похилого віку довжина центральної артерії і вени чепця була однаковою і варіювала від 17см до 25,7 см, а зовнішній діаметр центральної артерії коливався від 0,13 см до 0,29 см і, відповідно, однойменної вени – від 0,13 см до 0,32 см. Середні величини і відхилення артерій великого чепця жінок середнього і похилого віку дані в таблиці 3. 12.

Таблиця 3.12

Параметри артерій великого чепця жінок середнього і похилого віку

Артерії	Жінки				р
	середній вік		похилий вік		
	Розміри, см				
	зовнішній діаметр	довжина	зовнішній діаметр	довжина	
права шлунково-чепцева	0,246±0,014	15,77±1,29	0,232±0,017	21,16±2,9	p>0,05
центральна	0,183±0,023	22,51±0,881	0,138±0,01	21,48±1,55	p>0,05
права медіальна	0,13±0,004	19,64±0,952	0,12±0,002	18,43±2,534	p>0,05
права проміжна	0,118±0,002	14,90±2,060	0,11±0,01	20±3,1	p>0.05
права латеральна	0,108±0,003	12,80±1,355	0,102±0,002	12,96±2,367	p>0.05
ліва шлунково-чепцева	0,188±0,009	13,18±0,811	0,176±0,012	13,3±0,941	p>0,05
ліва медіальна	0,124±0,002	19,01±2,054	0,134±0,009	16,728±2,623	p>0,05
ліва проміжна	0,12±0,01	12,9±2,1	0,115±0,005	17,85±3,15	p>0,05
ліва латеральна	0,11±0,002	15,77±1,427	0,116±0,010	14,32±1,891	p>0,05

Права медіальна артерія була виявлена на всіх 10 препаратах великого чепця жінок похилого віку. Відійшовши від правої шлунково-чепцевої артерії вона йде донизу вздовж однойменної вени по правій половині великого чепця і галузиться на гілки у правій половині вільної частини великого чепця, кровопостачаючи її. Права медіальна вена великого чепця формується з венозних гілочок, які виходять з товщі правої нижньої ділянки вільної частини великого чепця. Права медіальна вена піднімалась вгору, в точності повторювала топографію правої медіальної артерії і вливалась у середній відділ правої шлунково-чепцевої вени. У жінок похилого віку довжина правої

медіальної артерії і вени великого чепця коливалася від 6 см до 31,5см, зовнішній діаметр правої медіальної артерії варіював від 0,11см до 0,13 см і, відповідно, правої медіальної вени – від 0,13см до 0,15 см.

У чоловіків похилого віку права медіальна артерія була виявлена на всіх 10 препаратах великого чепця. Вона розташовувалася праворуч від центральної артерії великого чепця. Відійшовши від правої шлунково-чепцевої артерії вона далі прямувала до нижнього краю правої ділянки вільної частини чепця, де галузилася на кінцеві гілочки (рис. 3. 9). У чоловіків похилого віку на великих чепцях у 2-х із 10-ти випадків права медіальна артерія анастомозувала з правою латеральною артерією в середній третині правої ділянки вільної частини великого чепця. Права медіальна артерія великого чепця не була винятком і також супроводжувалась правою медіальною веною, яка формувалась злиттям дрібних вен у нижній третині довжини правої вільної частини великого чепця. Права медіальна вена прямувала доверху і вливалась у праву шлунково-чепцеву вену. У чоловіків похилого віку на великих чепцях довжина правої медіальної артерії і вени змінювалась від 5,4см до 24 см, а зовнішній діаметр цих чепцевих судин різнився. У правої медіальної артерії він коливався від 0,11 см до 0,15 см і, відповідно, у правої медіальної вени – від 0,12 см – 0,16 см.

У жінок похилого віку на великих чепцях **права проміжна артерія і вена** були наявні в 40% (4 випадка із 10). Права проміжна артерія відходила від правої шлунково-чепцевої артерії під різними кутами (40°-88°) латеральніше від правої медіальної артерії великого чепця і йшла вниз в правій половині великого чепця. Вона рідко доходила до нижнього краю вільної частини великого чепця і, зазвичай, галузилась в середній третині довжини вільної частини великого чепця. Відповідно в цій же ділянці великого чепця формувалась злиттям дрібних вен права проміжна вена чепця, далі вона прямувала вгору, прилягаючи до однойменної артерії. Права проміжна вена впадала в праву шлунково-чепцеву вену. У жінок похилого віку довжина правої проміжної артерії і вени великого чепця коливалася від 13 см до 27,3 см,

зовнішній діаметр був менший (0,11 см) у правій проміжній артерії і більший (0,12 см - 0,13 см) у венах.

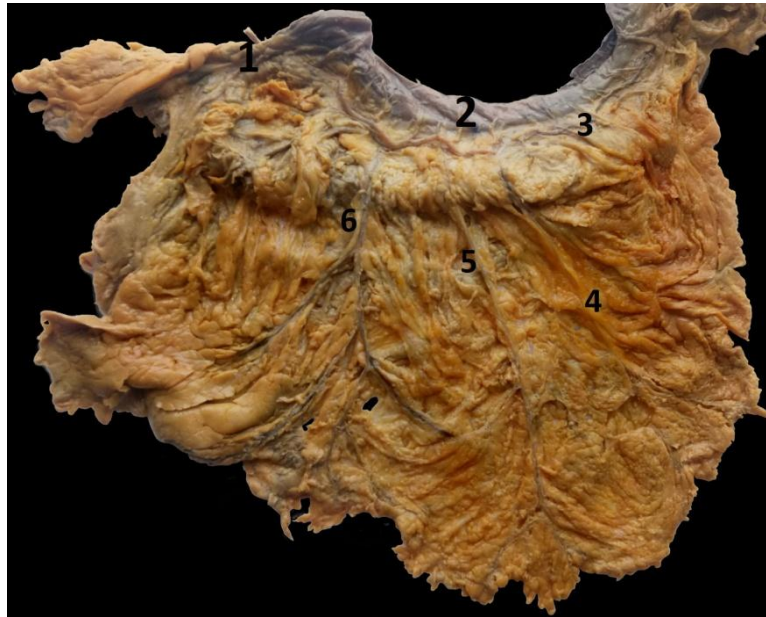

Рис. 3.9 – Вологий препарат великого чепця чоловіка похилого віку:

1 – права шлунково-чепцева артерія і вена; 2 – шлунок; 3 – ліва шлунково-чепцева артерія і вена; 4 – ліва медіальна артерія і вена; 5 – центральна артерія і вена; 6 – права медіальна артерія і вена; 7 – права латеральна артерія і вена

У чоловіків похилого віку на великих чепцях права проміжна артерія і вена були виявлені у 50% (в 5-ти із 10-ти випадків). Права проміжна артерія почавшись від правої шлунково-чепцевої артерії йшла донизу по правій половині великого чепця розташовуючись праворуч від правої медіальної артерії. У середній і нижній ділянках вільної частини чепця вона галузилась на дрібні артерії. Права проміжна вена формувалась при злитті дрібних вен із нижнього краю вільної частини правої половини чепця. Далі вона прямувала вгору і впадала в праву шлунково-чепцеву вену. У чоловіків похилого віку на великих чепцях величина довжини правої проміжної артерії і вени була однаковою й коливалась в межах 13,2 см – 22 см. Зовнішній діаметр правої проміжної артерії варіював від 0,10 см до 0,14 см, а правої проміжної вени – від 0,13 см до 0,14 см. Середні величини і відхилення вен великого чепця чоловіків середнього і похилого віку зазначені в таблиці 3. 13.

У жінок похилого віку на великих чепцях **права латеральна артерія** виявлена в 50% (5-ть випадків із 10-ти). Дана артерія не утворювала анастомозів з іншими гілками правої шлунково-чепцевої артерії. Величина кута відходження правої латеральної артерії від правої шлунково-чепцевої артерії коливалась від 32° до 85°.

Таблиця 3.13

Параметри вен великого чепця чоловіків середнього і похилого віку

Вени	Чоловіки				р
	середній вік		похилий вік		
	Розміри, см				
	зовнішній діаметр	довжина	зовнішній діаметр	довжина	
права шлунково-чепцева	0,25±0,011	16,95±1,079	0,281±0,014	16,35±1,705	p ₁ >0,05 p ₂ >0,05
центральна	0,165±0,018	20,33±2,017	0,19±0,023	22,45±0,9	p ₁ >0,05 p ₂ >0,05
права медіальна	0,138±0,007	15,755±1,665	0,144±0,004	19,36±1,860	p ₁ >0,05 p ₂ <0,05
права проміжна	0,143±0,016	13,333±1,977	0,136±0,002	18,54±1,786	p ₁ >0,05 p ₂ <0,05
права латеральна	0,135±0,01	12,328±2,53	0,126±0,004	12,97±1,156	p ₁ >0,05 p ₂ >0,05
ліва шлунково-чепцева	0,221±0,021	14,27±1,256	0,218±0,010	11,91±0,859	p ₁ >0,05 p ₂ >0,05
ліва медальна	0,132±0,004	12,414±2,098	0,141±0,004	17,877±2,261	p ₁ >0,05 p ₂ <0,05
ліва проміжна	0,126±0,006	13,933±0,698	0,132±0,002	13,85±1,874	p ₁ >0,05 p ₂ >0,05
ліва латеральна	0,143±0,022	11,25±1,542	0,148±0,018	14,457±2,746	p ₁ >0,05 p ₂ >0,05

Примітка: p_1 – статистична відмінність зовнішнього діаметра вен великого чепця чоловіків середнього і похилого віку;

p_2 – статистична відмінність довжини вен великого чепця чоловіків середнього і похилого віку.

На великому чепці права латеральна артерія також мала низхідний напрямок, розташовувалась ближче до латерального краю в правій половині великого чепця і розгалужувалась у всіх ділянках правої половини вільної частини великого чепця. Дану артерію супроводжувала права латеральна вена. Права латеральна вена формувалась злиттям дрібних вен нижнього і латерального країв правої ділянки вільної частини великого чепця.

Ця вена впадала в кінцевий відділ правої шлунково-чепцевої вени. У жінок похилого віку довжина правої латеральної артерії і вени великого чепця була однаковою й коливалася від 7,5 см до 18,8 см, а зовнішній діаметр правої латеральної артерії був меншим та змінювався від 0,10 см – 0,11 см, ніж вени (0,11 см – 0,13 см).

У чоловіків похилого віку на великих чепцях **права латеральна** артерія спостерігалась у 90% (9-ть випадків із 10-ти). Вона відходила на відстані 3 см від початку правої шлунково-чепцевої артерії і прямувала вниз в латеральній ділянці правої половини великого чепця. У цій половині чепця права латеральна артерія галузилась на 3-4 гілки, які живили верхню, середню і нижню ділянки правої половини вільної частини чепця. Цю артерію супроводжувала права латеральна вена, яка формувалась злиттям дрібних вен із нижнього краю правої половини вільної частини чепця. Права латеральна вена великого чепця вливалася у кінцеву ділянку правої шлунково-чепцевої вени чепця. У чоловіків похилого віку довжина правої латеральної артерії і вени чепця варіювала від 8 см до 16,5 см, а їхні зовнішні діаметри різняться. Величина зовнішнього діаметра варіювала від 0,10 см до 0,12 см у правої латеральної артерії, а у правої латеральної вени вона коливався від 0,11 см до 0,14 см.

У жінок похилого віку ліва шлунково-чепцева артерія відходила від селезінкової артерії в ділянці воріт селезінки, далі проходила в товщі шлунково-селезінкової зв'язки, потім направлялася до великого чепця і проти верхньої частини великої кривини шлунка входила в товщу лівої верхньої ділянки закріпленої частини великого чепця нижче на 1 см від великої кривини

шлунка, або щільно прилягала до неї. Власні спостереження дозволили виділити послідовні гілки лівої шлунково-чепцевої артерії: **ліва медіальна артерія, ліва проміжна артерія, ліва латеральна артерія**. Ліва медіальна артерія була наявна у 70% (у 7-ми із 10-ти випадків), ліва проміжна артерія у 20% (2-ох випадків із 10-ти), ліва латеральна артерія у 90% (9-ми випадків із 10-ти) на великих чепцях жінок. Дані гілки галузилися на численні дрібні артерії в верхній і середній ділянках лівої половини вільної частини великого чепця. До нижнього краю вільної частини великого чепця ліві медіальна, проміжна і латеральна артерії доходили рідко. Усі названі вище артеріальні гілки лівої шлунково-чепцевої артерії супроводжувались однойменними поодинокими венами, які щільно прилягали до артерій і формувалися злиттям дрібних вен середньої ділянки лівої половини вільної частини великого чепця.

Ліва медіальна артерія відходила від лівої шлунково-чепцевої артерії на відстані 3-4 см її кінцевої ділянки, далі прямувала косо вниз в лівій половині чепця і галузилася на гілки, які живили середню ділянку лівої половини вільної частини чепця. На великому чепці ліва медіальна артерія з іншими чепцевими гілками не анастомозувала. У жінок похилого віку довжина лівої медіальної артерії чепця коливалася від 8,5 см до 29,5 см, а величина зовнішнього діаметра варіювала від 0,12 см до 0,18 см. Цю артерію супроводжувала ліва медіальна вена чепця. Довжина лівої медіальної вени великого чепця жінок варіювала від 8,5 см до 29,5 см як і в однойменній артерії, а величина її зовнішнього діаметра різнилася від 0,13 см до 0,20 см.

Ліва проміжна артерія і вена є не постійними судинами великих чепців жінок похилого віку. При наявності на великих чепцях лівої проміжної артерії її довжина варіювала від 14,7 см до 21 см, а зовнішній діаметр змінювався від 0,11 см до 0,12 см. Довжина лівої проміжної вени відповідала довжині однойменної артерії, а її зовнішній діаметр був більший, ніж у артерії і коливався від 0,13 см до 0,14 см.

Ліва латеральна артерія відходила на 4-5 см далі від початкової ділянки лівої шлунково-чепцевої артерії та прямувала дугоподібно вниз в верхній і

середній ділянках лівої половини вільної частини великого чепця жінок похилого віку. Ця артерія на великих чепцях жінок похилого віку мала довжину від 6 см до 25см, а її зовнішній діаметр коливався від 0,10 см до 0,20 см. Ліва латеральна вена формувалася з дрібних венозних гілочок, які візуалізувалися по лівому краю в верхній і середній ділянках лівої половини вільної частини великого чепця. Далі ліва латеральна вена підіймалась догори, супроводжуючи однойменну артерію чепця, та вливалась у кінцеву ділянку лівої шлунково-чепцевої вени. Довжина лівої латеральної вени великого чепця жінок похилого віку співпадала з довжиною однойменної артерії чепця. Зовнішній діаметр лівої латеральної вени чепця коливався від 0,11 см до 0,23 см ($p > 0,05$). Середні величини і відхилення вен великого чепця жінок середнього і похилого віку зазначені в таблиці 3.14.

Звертаємо увагу на той факт, що в 1-му із 9-ти випадків на великому чепці жінки похилого віку, коли ліва шлунково-чепцева артерія була розташована на задній поверхні закріпленої частини великого чепця від неї, крім лівої латеральної артерії, інші чепцеві гілки не відходили. Ліва латеральна артерія, відійшовши від лівої шлунково-чепцевої артерії, розташовувалася на 2 см всередину вздовж лівого краю передньої пластинки вільної частини великого чепця і галузилася на численні дрібні артеріальні гілки. Далі в цю артерію на рівні лівої середньої ділянки вільної частини великого чепця входила додаткова ліва артерія (гілка правої шлунково-чепцевої артерії), а потім ліва латеральна артерія повертала праворуч і утворювала дугоподібної форми анастомоз із правою медіальною артерією (гілка правої шлунково-чепцевої артерії) в нижній ділянці вільної частини чепця. У середню частину цього анастомозу вливалися права і ліва артеріальні гілки центральної артерії чепця (гілка правої шлунково-чепцевої артерії).

Таблиця 3.14

Параметри вен великого чепця жінок середнього і похилого віку

Вени	Жінки				p
	середній вік		похилий вік		
	Величина в см				
	зовнішній діаметр	довжина	зовнішній діаметр	довжина	
права шлунково-чепцева	0,271±0,013	15,77±1,284	0,267±0,024	21,16±2,89	p ₁ >0,05 p ₂ >0,05
центральна	0,205±0,024	22,51±0,881	0,153±0,011	21,48±1,55	p ₁ =0,0355 p ₂ =0,021
медіальна	0,147±0,005	19,64±0,952	0,136±0,002	18,43±2,53	p ₁ >0,05 p ₁ >0,05
проміжна	0,138±0,002	14,9±2,06	0,127±0,002	20±3,1	p ₁ >0,05 p ₁ >0,05
латеральна	0,126±0,004	12,8±1,355	0,124±0,004	12,96±2,36	p ₁ >0,05 p ₁ >0,05
ліва шлунково-чепцева	0,212±0,006	13,18±0,811	0,215±0,016	13,3±0,94	p ₁ >0,05 p ₁ >0,05
ліва медальна	0,142±0,004	19,01±2,054	0,151±0,010	16,72±2,623	p ₁ >0,05 p ₁ >0,05
ліва проміжна	0,14±0,01	12,9±2,1	0,135±0,005	17,85±3,15	p ₁ <0,05 p ₁ <0,001
ліва латеральна	0,126±0,003	15,7±1,42	0,134±0,012	14,322±1,891	p ₁ >0,05 p ₁ >0,05

Примітка: p₁ – статистична достовірність відмінностей зовнішнього діаметра вен великого чепця жінок середнього і похилого віку;

p₂ – статистична достовірність відмінностей довжини вен великого чепця жінок середнього і похилого віку.

У чоловіків похилого віку ліва половина великого чепця живилась чепцевими гілками, які відходили від лівої шлунково-чепцевої артерії. Ліва шлунково-чепцева артерія починалась від селезінкової артерії. Далі вона йшла зліва на право між листками очеревини закріпленої частини великого чепця і розташовувалась напроти великої кривини шлунка, де від неї відходили

висхідні шлункові гілочки, які живили передню стінку шлунка і нисхідні чепцеві гілки.

На великому чепці чоловіка похилого віку виділяємо такі ж чепцеві гілки лівої шлунково-чепцевої артерії, як і на великому чепці чоловіка середнього віку: **ліва медіальна артерія, ліва проміжна артерія, ліва латеральна артерія**. Кожну вищеназвану артерію великого чепця супроводжували однойменні вени чепця. Ліва медіальна артерія і вена були наявні у 90% (9-ть із 10-ти випадків), ліва проміжна артерія і вена у 40% (4-и із 10-ти випадків), ліва латеральна артерія і вена у 70% (7-м випадків із 10-ти) на великих чепцях чоловіків похилого віку. Дані гілки галузилися на численні дрібні артерії в верхній і середній ділянках лівої половини вільної частини великого чепця.

У чоловіків похилого віку довжина лівої медіальної артерії і вени була в межах 8,5 см – 28,2 см, зовнішній діаметр лівої медіальної артерії змінювався від 0,11 см до 0,14 см, а зовнішній діаметр лівої медіальної вени варіювався від 0,12 см до 0,17 см. В одному із 9-ти випадків у чоловіка похилого віку ліва медіальна артерія анастомозувала з лівою латеральною артерією в лівій верхній третині вільної частини великого чепця. У двох із 9-ти випадків ліва медіальна артерія чепця анастомозувала з центральною артерією чепця (гілка правої шлунково-чепцевої артерії) у лівій середній третині вільної частини великого чепця.

Ліва проміжна артерія мала низхідне направлення і розташовувалася у верхній ділянці лівої половини вільної частини чепця яку і живила. Її довжина коливалася від 8,5 см до 16,5 см, а зовнішній діаметр – від 0,11 см – 0,12 см. Ліва проміжна вена великого чепця утворювалася злиттям дрібних вен у верхній ділянці лівої половини вільної частини чепця і вливалася у ліву шлунково-чепцеву вену. Вона мала таку ж довжину, як і однойменна артерія, а величина її зовнішнього діаметра варіювала від 0,13 см до 0,14 см.

У чоловіків похилого віку на великих чепцях ліва латеральна артерія, відійшовши від лівої шлунково-чепцевої артерії, прямувала дугоподібно вниз і розгалужувалася на дрібні гілочки по лівому краю вільної частини великого

чепця. Вона в 1-му із 7-ми випадків спочатку розташовувалася вертикально по лівому краю закріпленої частини лівої половини чепця, далі на межі верхньої і середньої ділянок лівої половини вільної частини великого чепця дугоподібно вигиналась та переходила на праву половину чепця, де з'єднувалася з правою латеральною артерією (гілка правої шлунково-чепцевої артерії), утворюючи **нижню артеріальну дугу чепця** (рис. 3.10).

У цьому ж вищеописаному випадку на великому чепці чоловіка похилого віку була відсутня центральна артерія чепця, але були наявні 3-и чепцеві гілочки, які відходили від лівої шлункової артерії. Ці гілки опускалися донизу попереду лівої частини передньої стінки шлунка, далі в лівій половині закріпленої частини великого чепця анастомозували між собою, а потім із анастомозу виходила артеріальна гілка, яка галузилася у лівій середній ділянці вільної частини великого чепця і кровопостачала її. Ліву латеральну артерію також супроводжувала ліва латеральна вена. Ці судини мали однакову довжину (7 см – 27,2 см) і різний зовнішній діаметр. Зовнішній діаметр лівої латеральної артерії був меншим і варіював від 0,10 см до 0,22 см, а зовнішній діаметр лівої латеральної вени більший та коливався від 0,12 см до 0,26 см.

Нами виявлено, що великий чепець чоловіків похилого віку у 20% (у 2-х із 10-ти випадків) живився 2-а – 3-а чепцевими гілочками, які відходили від правої і лівої шлункових артерій, коли вони розташовувалися в ділянці малої кривини шлунка. Ці чепцеві гілки йшла вниз, перетинали спереду праву і ліву шлунково-чепцеві артерії, далі галузилися у верхній третині правої та лівої половин вільної частини великого чепця.

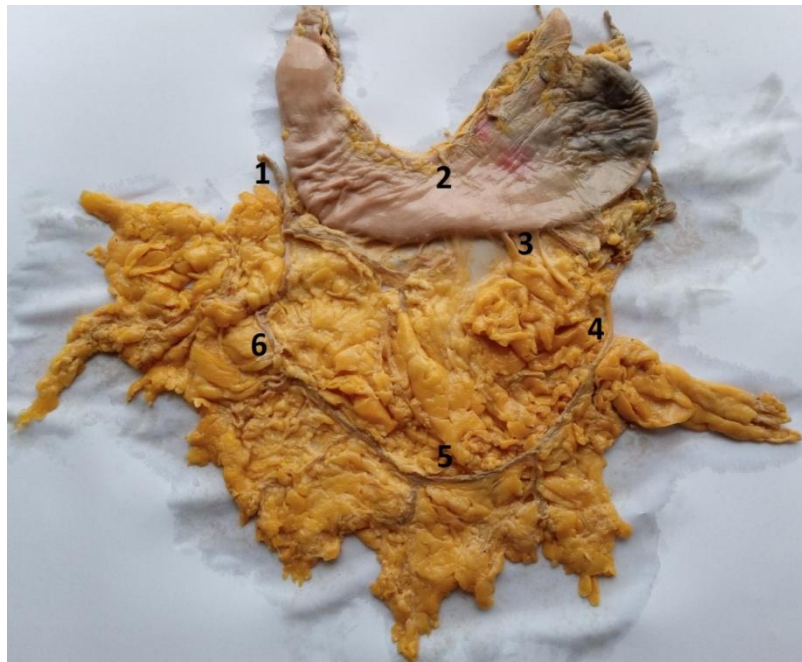

Рис. 3.10 – Артерії неправильної форми з трьома лопастями великого чепця чоловіка похилого віку:

1-права шлунково-чепцева артерія і вена; 2- шлунок; 3-чепцеві гілки лівої шлункової артерії; 4-ліва латеральна артерія і вена; 5- нижня артеріальна дуга великого чепця; 6- права латеральна артерія і вена

Візуалізувалися нами також ліві додаткові чепцеві гілки, які відходили від правої шлунково-чепцевої артерії. Ці артерії були наявні на великих чепцях жінок похилого віку в 2-х із 10-ти випадків. У першому випадку одна ліва додаткова артерія починалася від правої шлунково-чепцевої артерії після відходження від неї центральної артерії, далі вона перетинала ліву половину великого чепця, потім анастомозувала із лівою латеральною артерією (гілка лівої шлунково-чепцевої артерії). У другому випадку центральна артерія чепця була відсутня, а ліва додаткова артерія відходила від початкового відділу правої шлунково-чепцевої артерії, далі дугоподібно прямувала з правої половини великого чепця в ліву половину великого чепця, потім галузилася і кровопостачала цю ділянку чепця. Довжина лівих додаткових артерій коливалася від 18 см до 21,5 см, а зовнішній діаметр – від 0,11 см проти 0,13см.

Отже, підводячи підсумок власних результатів, ми можемо стверджувати, що в чоловіків середнього і похилого віку, а також і в жінок середнього і похилого віку рідко зустрічається порожнина великого чепця. На обстежені 40 препаратів великих чепців людей порожнина була візуалізована в 5-ти випадках. У одному випадку були наявні наскрізні отвори посередині нижньої ділянки вільної частини великого чепця чоловіка середнього віку.

У людей середнього віку жирова тканина великих чепців здебільшого містила дрібні часточки, які надавали яскраво жовтого забарвлення чепцю. У людей похилого віку жирова тканина великих чепців складалася із великих окремих жирових часток, що надавало чепцю «зморщений» вигляд і матовий відтінок його забарвленню. Результати дослідження показали, що надлишкова маса тіла в жінок і чоловіків впливає на вираженість жирової тканини у великому чепці. В залежності від наявності вираження жирової тканини в самому чепці ми виділили великі чепці з відсутністю жирової тканини, великі чепці з помірно вираженою жирковою тканиною та великі чепці з надмірно вираженою жирковою тканиною. Великі чепці з надмірно розвиненою жирковою тканиною були потовщені і малорухливими.

Таким чином, базуючись на вивченні даних власних спостережень щодо форми великого чепця у людей середнього і похилого віку, то вони переконливо показують, що форма великого чепця не залежала від типу побудови тіла людей.

Трикутної форми великі чепці були наявні у жінок середнього і похилого віку в 20% (в 4-х із 20-ти випадків). У 2-х випадках із 10-ти спостережень у жінок середнього віку мезоморфного типу статури тіла та по 1-ому випадку із 10-ти спостережень в жінок похилого віку мезоморфного і доліхоморфного типах типу статури тіла.

Чотирикутної форми великі чепці були наявні у 30% (у 6-ти із 20-ти випадків) спостережень у жінок середнього і похилого віку. У 1-ому випадку із 10-ти спостережень у жінок середнього віку та у 5 випадках із 10 у жінок похилого віку брахіморфного типу статури тіла.

Найбільше у 50% (в 10-ти випадках із 20-ти) зустрічалася неправильна форма великих чепці з однією, двома, трьома і чотирма лопастями. У жінок середнього віку мезоморфного типу статури тіла великий чепець у 4-х випадках мав неправильну форму з однією і у 2-х випадках з трьома лопастями. У жінок середнього віку доліхоморфного типу статури тіла наявний 1 випадок неправильної форми великого чепця з однією лопастью. У жінок похилого віку брахіморфного типу статури тіла у 3 випадках виявлена неправильна форма великих чепців з двома лопастями.

У жінок похилого віку площа трикутної, чотирикутної, неправильної з однією, двома, трьома і чотирма лопастями форм великого чепця більша, ніж у жінок середнього віку. Найбільшу площу мали чотирикутної форми великі чепці жінок похилого віку. Товщина закріпленої і вільної частин великого чепця жінок середнього віку менша, ніж на чепцях жінок похилого віку.

У чоловіків середнього та похилого віку найменш у 20% (у 4-х випадках із 20-ти) були трикутної форми великі чепці: 2-а випадки у чоловіків середнього віку доліхоморфного типу статури тіла, 1-н випадок у чоловіка середнього віку брахіморфного типу статури тіла, 1-н випадок у чоловіка похилого віку доліхоморфного типу статури тіла.

Чотирикутної форми великі чепці були наявні у чоловіків середнього та похилого віку в 30% (у 6-ти із 20-ти випадків): по 2-а випадки у чоловіків похилого віку брахіморфного і доліхоморфного типах статури тіла, у 2-х випадках у чоловіків середнього віку брахіморфного типу статури тіла.

У чоловіків середнього та похилого віку частіше у 50% (в 10-ти із 20-ти випадків) виявлені великі чепці неправильної форми з однією, двома, трьома і чотирма лопастями. По 1-ому випадку у чоловіків середнього віку мезоморфного типу статури тіла були наявні великі чепці з однією, двома, трьома і чотирма лопастями та в 1-ому випадку у чоловіка з брахіморфним типом статури тіла великий чепець був неправильної форми з однією лопастью. У чоловіків похилого віку брахіморфного типу статури тіла у 3-х випадках виявлена неправильна форма великих чепців з двома лопастями і в 1-ому

випадку з чотирма lopастями. При мезоморфному типі статури тіла чоловіка похилого віку в 1-ому випадку великий чепець був неправильної форми з трьома lopастями.

Найбільшу площу мали трикутної форми великі чепці чоловіків середнього віку і чотирикутної форми великі чепці чоловіків похилого віку. У чоловіків середнього віку чотирикутної форми великі чепці мали меншу площу, ніж в чоловіків похилого віку. Товщина закріпленої частини великого чепця чоловіків середнього віку менша, ніж на чепцях чоловіків похилого віку. Товщина вільної частини великого чепця чоловіків середнього віку більша, ніж на чепцях чоловіків похилого віку.

Порівняльний аналіз власних досліджень щодо судин великих чепців людей показав, по-перше, що судинам великого чепця характерна індивідуальна варіабельність топографії, а, по-друге, відсутність однакових типів розгалуження і анастомозування судин. У правій половині великого чепця людей наявні чотири судинних тракта, а в лівій половині – три судинних тракта. В одному судинному тракті розташовується одна артерія і одна однойменна вена великого чепця людей.

У жінок та чоловіків середнього і похилого віку права шлунково-чепцева артерія завжди наявна, має однакову топографію і нетипове індивідуальне розгалуження на великих чепцях. Ліва шлунково-чепцева артерія здебільшого розташовується в товщі передньої пластинки великого чепця і рідко – в його задній пластинці. Права і ліва шлунково-чепцеві артерії часто анастомозують між собою у верхній ділянці закріпленої частини великого чепця, утворюючи верхню артеріальну дугу чепця. Рідко вони анастомозують між собою через свої гілки, утворюючи середню та нижню артеріальні дуги в нижній і середній ділянках вільної частини великого чепця. Від лівої шлунково-чепцевої артерії відходить менше чепцевих гілок, ніж від правої шлунково-чепцевої артерії.

На великих чепцях жінок середнього віку постійними гілками правої шлунково-чепцеві артерії є центральна і права медіальна артерії, а в жінок похилого віку – це права медіальна артерія. На великих чепцях жінок

середнього і похилого віку постійних гілок, що відходять від лівої шлунково-чепцевої артерії не виявлено.

У чоловіків середнього віку на великих чепцях постійних гілок права і ліва шлунково-чепцеві артерії не мають. На великих чепцях чоловіків похилого віку постійною є права медіальна артерія (гілка правої шлунково-чепцеві артерії).

Ліва і права половини великого чепця чотирикутної, трикутної та неправильної форми з однією лопастью мають однакове кровопостачання, яке забезпечувалося гілками правої і лівої шлунково-чепцевих артерій. Утім, при неправильній формі великого чепця з двома лопастями більш вигідне кровопостачання виявлено в правій половині великого чепця. Ліва верхня частина великого чепця мала більш оптимальне кровопостачання при наявності чепцево-селезінкової артерії та додаткових лівих артерій.

Вени великого чепця формуються злиттям висхідних і низхідних дрібних вен із нижньої і середньої ділянок вільної частини великого чепця. Одна вена супроводжує однойменну артерію великого чепця і в точності повторює її топографію. Як свідчать отримані вище морфометричні дані величина довжини однойменних вен і артерій співпадає, а величина зовнішнього діаметра більша в венах, ніж в артеріях. Крупними судинами великого чепця є центральна вена і артерія. Вони мають однакову довжину на одному чепці, а величина зовнішнього діаметра більша у вени.

Наведені в розділі дані опубліковані:

1. Степанчук АП, Федорченко ІЛ. Анатомія великого чепця у людей похилого віку. *Український журнал медицини, біології та спорту*. 2022;7(2):74–81.
2. Stepanchuk AP, Fedorchenko IL, Pryshliak AM, Piliuhin AV, Shepitko KV. The normal architectonics of the greater omentum vasculature in elderly people of both gender. *Світ медицини та біології*. 2022;80(2):232–37.

3. Федорченко ІЛ, Степанчук АП. Зовнішня будова великого чепця людини у віковому аспекті. Актуальні проблеми сучасної медицини: *Вісник Української медичної стоматологічної академії*. 2020;20(3):222–28.

4. Федорченко ІЛ. Анатомія судин великого чепця людей другого зрілого віку в нормі. Актуальні проблеми сучасної медицини: *Вісник Української медичної стоматологічної академії*. 2021;21(2):169–75.

РОЗДІЛ IV

ГІСТОЛОГІЧНА БУДОВА ВЕЛИКОГО ЧЕПЦЯ ЛЮДЕЙ В НОРМІ ТА ПЕРИТОНІТІ

4.1. Гістологічна структура великого чепця жінок та чоловіків середнього і похилого віку в нормі

Під час дослідження гістологічних препаратів, отриманих з клаптиків великого чепця чоловіків та жінок середнього і похилого віку в нормі виявили, що зовнішній шар великого чепця утворений сплещеними полігональної форми мезотеліоцитами, які розташовувались одним суцільним рядком над базальною мембраною. Базальна мембрана мала вигляд тонкої полоси, забарвленої в світло рожевий колір і складалася з декількох прошарків колагенових і еластичних волокон, які чергувались між собою. Мезотеліоцити містили одне базофільне ядро і еозинофільну цитоплазму. Далі, під базальною мембраною верифікувалися жирові часточки, які були кулястої, овальної та неправильної форми. В середині скупчення жирових клітин часточок були наявні артеріоли, капіляри і вени. Одна жирова часточка від іншої розмежовувалися вираженими пучками волокон пухкої сполучної тканини. Основу жирових часточок складали численні білі адипоцити, які щільно прилягали один до одного. При фарбуванні гематоксиліном і еозином білі адипоцити виглядали оптично порожніми з вузьким еозинофільним цитоплазматичним обідком під оболонкою, а в потовщеній частині цитоплазматичного обідка розташовувалися зміщене до периферії клітини сплещене ядро великою краплею жира (рис. 4.1).

Верифіковані на гістологічних препаратах з клаптиків великого чепця чоловіків та жінок середнього і похилого віку в нормі жирові часточки містили дрібні і великі білі адипоцити. Великі білі адипоцити кулястої і багатокуткової форми виявлялися на зрізах з клаптиків великого чепця жінок і чоловіків з надлишковою масою тіла. Крім того, на зрізах з клаптиків великого чепця

чоловіків і жінок середнього та похилого віку в нормі, які не мали надлишкової маси тіла, кількість жирових часточок була менша і вони містили однакової форми і величини білі адипоцити. У таких людей на гістологічних зрізах великого чепця ідентифікувалися прозорі безжирові ділянки чепця.

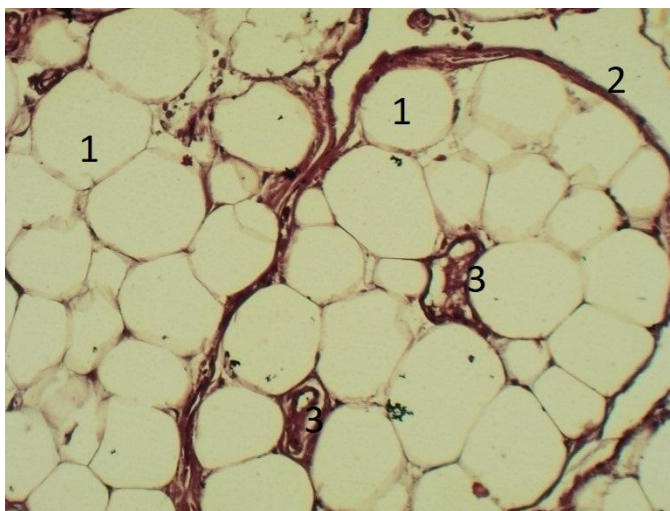


Рис. 4.1 – Зовнішній вигляд жирової часточки великого чепця жінки середнього віку в нормі. Забарвлення гематоксиліном і еозином. Збільшення: Ок.: 10^{\times} , об.: 10^{\times} :

1 – білі адипоцити; 2 – пухка сполучна тканина; 3 – мікросудини

У жінок та чоловіків середнього віку сполучна тканина між жировими часточками на гістологічних препаратах мала вигляд тонких пучків рожевого кольору, тоді як на гістологічних препаратах з клаптиків великого чепця чоловіків і жінок похилого віку ці пучки були потовщеними (рис. 4. 2). Пучки пухкої сполучної тканини складались з колагенових та еластичних волокон, на фоні яких візуалізувались веретеноподібної форми фібробласти з овальною формою ядра, забарвленого в синій колір. У товщі пучків або біля них були наявні мікросудини: артеріоли, капіляри, венули. На гістологічних препаратах з клаптиків великого чепця чоловіків і жінок середнього віку товщина стінки цих мікросудин була тонка, в порівнянні з такими ж мікросудинами на зрізах з клаптиків великого чепця чоловіків і жінок похилого віку. Стінка артеріол і венул складалась з внутрішньої, середньої і зовнішньої оболонок. Внутрішню

оболонку мікросудин утворювали ендотеліоцити. На тонких зрізах з клаптиків великого чепця при збільшенні $\times 400$ видно, що ендотеліоцити мали ядро синього кольору і рожево забарвлену цитоплазму та розташовувалися над підендотеліальною пластинкою. Далі під нею візуалізувалась внутрішня еластична мембрана. Середня м'язова оболонка стінки мікросудин утворена гладкими м'язовими волокнами і незначною кількістю еластичних волокон. Витягнуті ядра гладких м'язових волокон були забарвлені в темно-синій колір, а їх цитоплазма - в червоний. Еластичні волокна мали вигляд тонкої світлої полоси. Зовнішня оболонка мікросудин складалася з зовнішньої еластичної мембрани, яка на зрізі виявлялась у вигляді світлої тонкої полоси, а далі розташовувалися колагенові волокна світло-рожевого кольору.

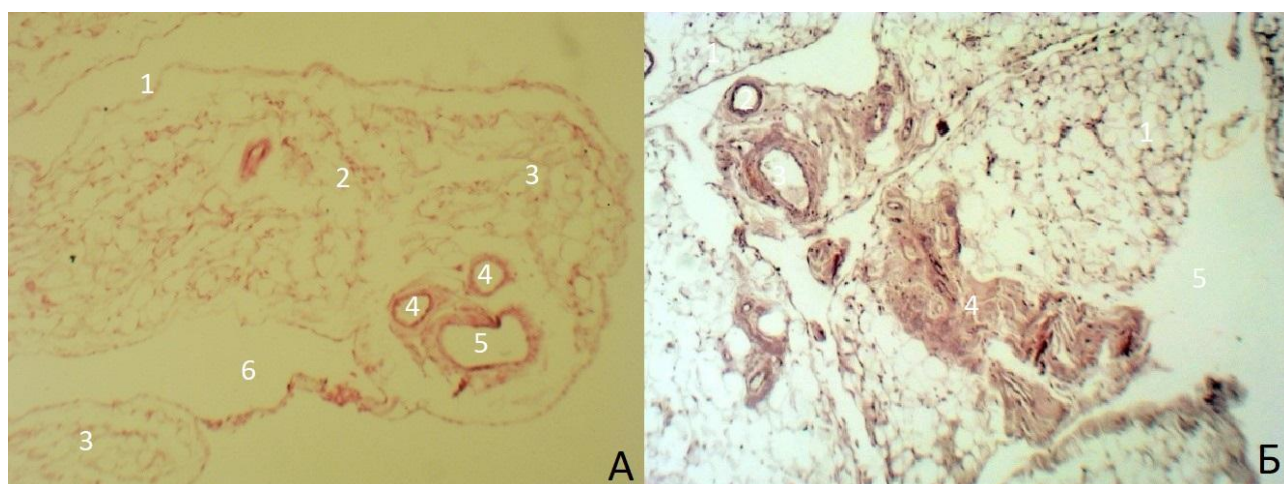


Рис. 4. 2 – Зовнішній вигляд мікроструктури великого чепця жінки середнього (А) та похилого (Б) віку в нормі. Забарвлення гематоксиліном і еозином. Збільшення: Ок.: 10^{\times} , об.: 4^{\times} . (А, Б).

А: 1 – мезотеліоцити; 2 – пухка сполучна тканина; 3 – жирові часточки; 4 – артеріоли; 5 – венула; 6 – безжирові ділянки.

Б: 1 – жирові часточки; 2 – артеріоли; 3 – венули; 4 – пухка сполучна тканина; 5 – безжирові ділянки

У процесі роботи (під мікроскопом) особливо пильна увага приділялася виявленню «молочних плям» в гістологічній структурі великого чепця людей.

Частіше ці «молочні плями» нами були верифіковані в полі зору на зрізах з клаптиків великого чепця, отриманих з нижньої ділянки вільної частини великого чепця жінок та чоловіків, ніж з верхньої і середньої ділянок вільної частини великого чепця. По площі великого чепця «молочні плями» розташовувалися нерівномірно, мали різну форму і розмір. При малому збільшенні ($\times 40$) мікроскопа ділянка «молочної плями» на зрізі з клаптика великого чепця, пофарбованого гематоксиліном і еозином візуалізувалась у вигляді темно-синьої структури.

Ми визначили наступні варіації топографії «молочних плям» в товщі великого чепця: 1 тип – «молочні плями», які розташовувались безпосередньо під мезотелієм з однієї і жировою тканиною з другої сторони (рис 4. 3);

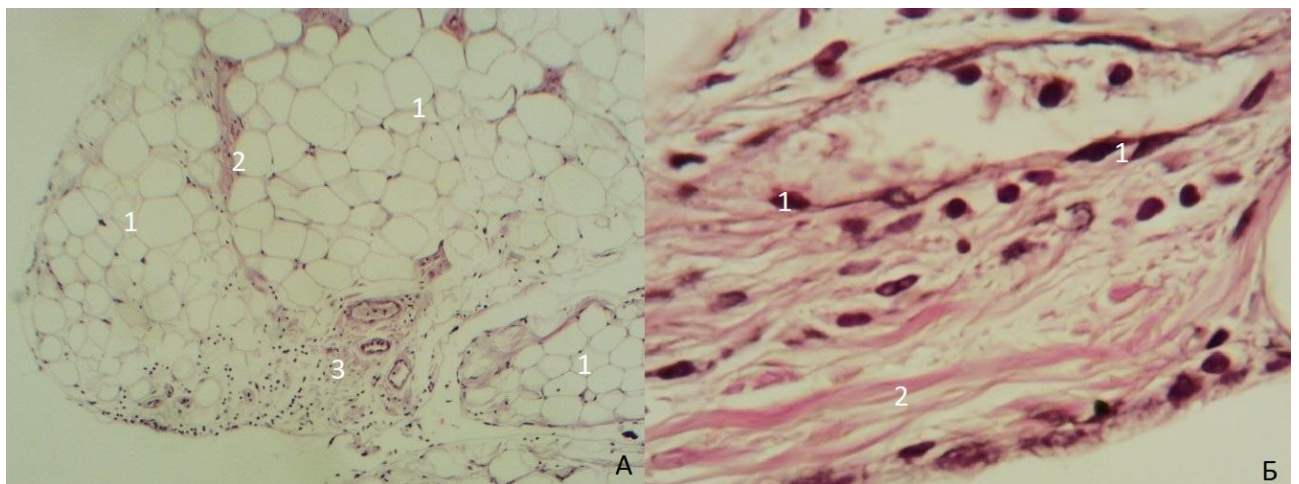


Рис. 4.3 – Гістологічний препарат великого чепця жінки середнього віку (А) і його сполучної тканини (Б) в нормі. Забарвлення гематоксиліном і еозином. Збільшення: Ок.: 10^{\times} , об.: 4^{\times} (А), ок.: 10^{\times} , об.: 40^{\times} (Б).

А: 1 – жирові часточки; 2 – сполучна тканина між жировими часточками; 3 – активна субмезотеліальна «молочна пляма» неправильної форми з мікросудинами.

Б: 1 – фібробласти; 2 – колагенові волокна

2 тип – «молочні плями», що розташовувались між жировими часточками; 3 тип – «молочні плями», які знаходились навколо кровоносних мікросудин.

Другий тип «молочних плям» спостерігали на зрізах з клаптиків великого чепця, отриманих від чоловіків і жінок з надлишковою масою тіла. Третій тип верифікували, в основному, у півпрозорих ділянках великого чепця з відсутністю жирової тканини.

Виявлена нами кількість «молочних плям» на зрізах площею 1 см^2 з клаптиків великого чепця варіювала від 0 до 4. Дослідили, що кількість «молочних плям» у великому чепці чоловіків і жінок похилого віку менша, ніж у людей середнього віку. У проведеному дослідженні «молочні плями» зустрічалися овальної і неправильної форми. Дані «молочні плями» великого чепця містили тонкі волокна пухкої сполучної тканини, мікросудини, лімфоцити, макрофаги, плазмоцити та значну кількість білих адипоцитів. Такий клітинний склад характерний неактивним «молочним плямам». У товщі великого чепця в нормі в декількох спостереженнях нами були виявлені активні «молочні плями». Їх клітинний склад відрізнявся тим, що вони містили більшу кількість лімфоцитів і меншу кількість білих адипоцитів. Клітини, які виявили в «молочній плямі» поділили на мігруючі (лімфоцити), функціональні (макрофаги, плазмоцити) і структурні (адипоцити).

Пухка сполучна тканина «молочної плями» складалась з еластичних і колагенових волокон. Ці волокна на зрізі з клаптика великого чепця після фарбування еозином мали рожеве забарвлення. Акцентуємо, що навколо «молочної плями» пухка сполучна тканина відсутня, тобто пляма не покрита сполучнотканинною капсулою. Важливо виокремити, що в полі зору на зрізах із клаптиків великого чепця жінок та чоловіків середнього віку наявність сполучної тканини і адипоцитів у товщі «молочних плям» менш виражена у порівнянні з жінками та чоловіками похилого віку.

Досліджені артеріоли і венули в «молочних плямах» мали аналогічну будову мікросудинам, що розташовувались в товщі жирової часточки та в пучках пухкої сполучної тканини між жировими часточками великого чепця. У «молочних плямах» венули були тонкостінні та з більшим просвітом у

порівнянні з артеріолами. Капілярні клубочки та лімфокапіляри в «молочній плямі» нами не ідентифікувались.

На великих збільшеннях мікроскопа диференціювали клітинний склад «молочної плями» по забарвленню ядер і цитоплазми окремої клітини при фарбуванні гематоксиліном і еозином. Кулясте ядро лімфоцита було темно-синього забарвлення та займало майже всю площу клітини. Еозинофільна цитоплазма у вигляді тонкого обідка оточувала по периферії ядро лімфоцита (рис. 4.4).

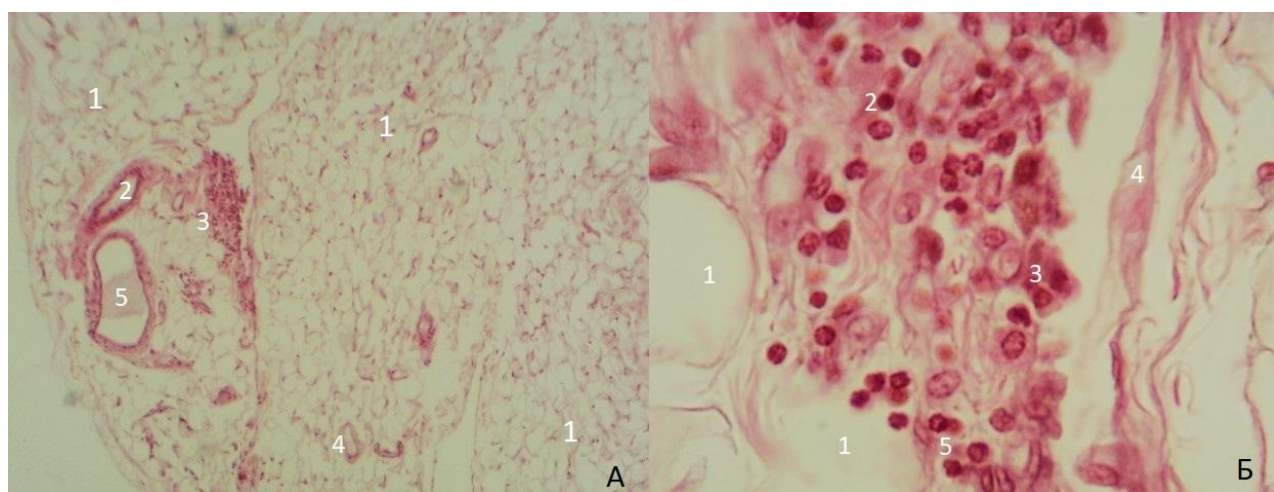


Рис. 4.4 – Гістологічний препарат з великого чепця жінки середнього віку (А) і клітин «молочної плями» (Б) в нормі. Забарвлення гематоксиліном і еозином. Збільшення: Ок.: 10^x , об.: 4^x (А), ок.: 10^x , об.: 40^x (Б).

А: 1 – жирові часточки; 2 – артеріола жирової часточки; 3 – «молочна пляма»; 4 – артеріола жирової часточки; 5 – венула жирової часточки»;

Б: 1 – білі адипоцити «молочної плями»; 2 – лімфоцити; 3 – макрофаги; 4 – сполучна тканина «молочної плями»; 5 – плазмоцити

Макрофагам характерно неправильної округлої форми базofilьне ядро і світліший обідок цитоплазми в порівнянні з лімфоцитами. Ексцентрично розташоване темно-синього забарвлення ядро виявляли в плазмоцитах. У плазмоцитах був наявний світлий «поріжок» між ядром і внутрішньою частиною еозинофільного обідка цитоплазми. Білі адипоцити «молочної

плями» були малих розмірів та містили ядро, зміщене на периферію клітини. Білі адипоцити займали більшу половину площі «молочної плями», а в решті її частині розташовувалися лімфоцити. Такий клітинний склад характерний для неактивних «молочних плям».

Мезотелій, що покривав «молочну пляму», містився над базальною мембраною, яка на зрізі при великому збільшенні мікроскопа мала вигляд перервної тонкої полоси.

У жінок і чоловіків похилого віку контури «молочних плям» великого чепця стають менш чіткими та розмитими, в порівнянні з «молочними плямами» на чепцях людей середнього віку.

В одному випадку на гістологічному препараті з клаптика великого чепця чоловіка похилого (73 роки) віку був виявлений лімфатичний вузол округлої форми (рис. 4. 5).

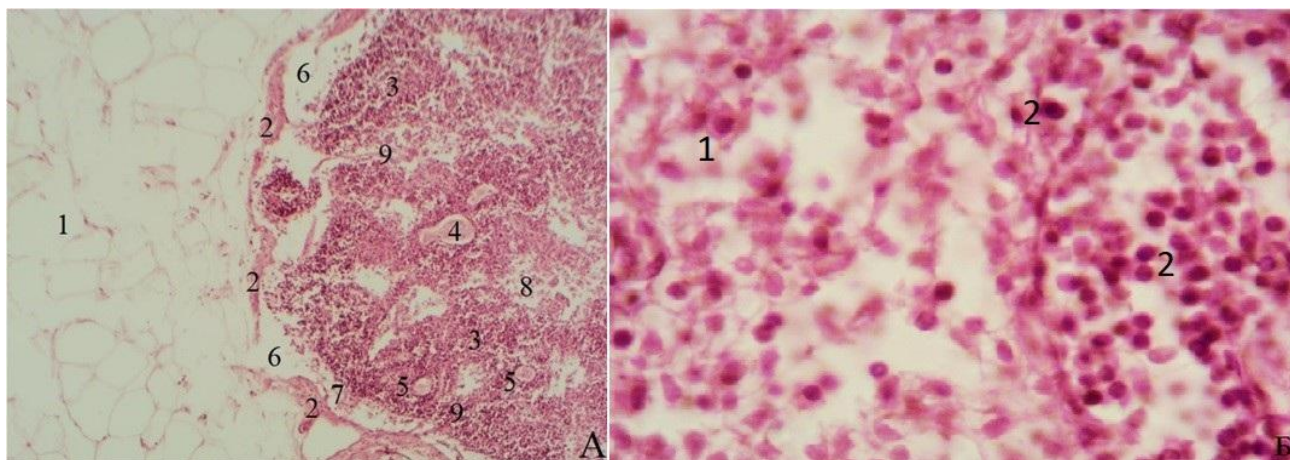


Рис. 4.5 – Світлова мікроскопія лімфатичного вузла з великого чепця чоловіка похилого віку (А) і клітин лімфатичного вузла (Б) в нормі. Забарвлення гематоксиліном і еозином. Збільшення: Ок.: 10^{\times} , об.: 4^{\times} (А), ок.: 10^{\times} , об.: 40^{\times} (Б).

А: 1 – білі адипоцити; 2 – капсула лімфатичного вузла; 3 – лімфоцити; 4 – венула; 5 – артеріола; 6 – крайова пазуха; 7 – ретикулярні клітини в крайовій пазусі; 8 – мозкова пазуха; 9 – трабекули лімфатичного вузла.

Б: 1 – макрофаги лімфатичного вузла; 2 – лімфоцити лімфатичного вузла.

Зовні його покривала сполучна тканина – капсула вузла, яка на зрізі мала рожеве забарвлення. Далі, під капсулою візуалізували крайову пазуху, яка була заповнена ретикулярними клітинами. Від капсули в глибину паренхіми лімфатичного вузла прямували сполучнотканинні тяжі – трабекули. Також вузол містив мозкову пазуху заповнену ретикулярною тканиною і лімфоцитами. Паренхіма лімфатичного вузла складалась з лімфоцитів та одиноких макрофагів. В кортикальній і мозкових зонах лімфатичного вузла верифікували мікросудини.

Далі, під капсулою візуалізували крайову пазуху, яка була заповнена ретикулярними клітинами. Від капсули в глибину паренхіми лімфатичного вузла прямували сполучнотканинні тяжі – трабекули. Також вузол містив мозкову пазуху заповнену ретикулярною тканиною і лімфоцитами. Паренхіма лімфатичного вузла складалась з лімфоцитів та одиноких макрофагів. В кортикальній і мозкових зонах лімфатичного вузла верифікували мікросудини.

4.2. Гістологічна структура великого чепця жінок і чоловіків середнього та похилого віку при гнійному розлитому перитоніті

Гістологічна структура клаптиків великого чепця чоловіків та жінок середнього і похилого віку при гнійному розлитому перитоніті мала певні морфологічні відмінності будови в порівнянні з нормою.

Верифікувалась часткова фіброзна трансформація волокон пухкої сполучної тканини і лейкоцитарна інфільтрація великого чепця між жировими часточками та в жирових часточках великого чепця. В даних ділянках великого чепця виявили різнонаправлене розволокнення фіброзної сполучної тканини, яка мала звивистий хід (рис. 4. 6).

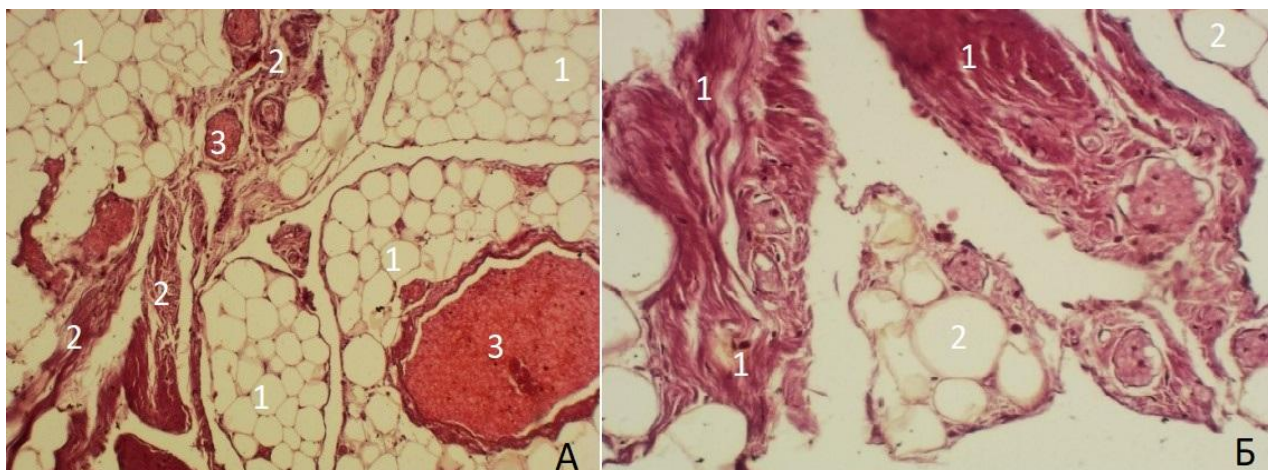


Рис. 4.6 – Зовнішній вигляд гістологічної структури великого чепця жінки похилого віку (А) і його сполучної тканини (Б) при перитоніті. Забарвлення гематоксиліном і еозином. Збільшення: Ок.: 10^{\times} , об.: 10^{\times} (А), ок.: 10^{\times} , об.: 40^{\times} (Б).

А: 1 – білі адипоцити жирових часточок великого чепця; 2 – фіброзна сполучна тканина; 3 – мікросудини із повнокрів'ям.

Б: 1 – фіброзна сполучна тканина; 2 – білі адипоцити жирових часточок великого чепця

Водночас, на зрізах великого чепця були наявні ділянки місцевого порушення кровопостачання, яке проявилось вираженим повнокрів'ям як артеріальних, так і венозних мікросудин великого чепця та частковим склерозом їх стінок (рис. 4.6). Склероз ідентифікувався потовщенням і нерівним контуром стінок мікросудин та неправильною формою їх просвіту. Це спричинило значне підвищення проникності стінок венул великого чепця та порушення обмінних процесів у його тканині з формуванням переважно периваскулярного набряку. Ексудат призводив до стиснення венозних мікросудин, що сприяло уповільненню у них кровотоку, утворенню стазу крові і, як наслідок, формування тромба в просвіті судини. Спостерігали червоні, білі та змішані тромби в артеріолах і венулах на зрізах з клаптиків великого чепця чоловіків та жінок середнього і похилого віку при перитоніті. Разом з тим, у

двох випадках крім описаних вище відмінних ознак був виявлений крововилив в фіброзну сполучну тканину.

У «молочних плямах» зменшувалась кількість адипоцитів і візуалізувались численні лімфоцити, одинокі макрофаги, плазмоцити та фібробласти, «молочна пляма» ставала активною (рис. 4.7). Це вказує на активну імунну участь «молочної плями» великого чепця при запальному процесі в черевній порожнині.

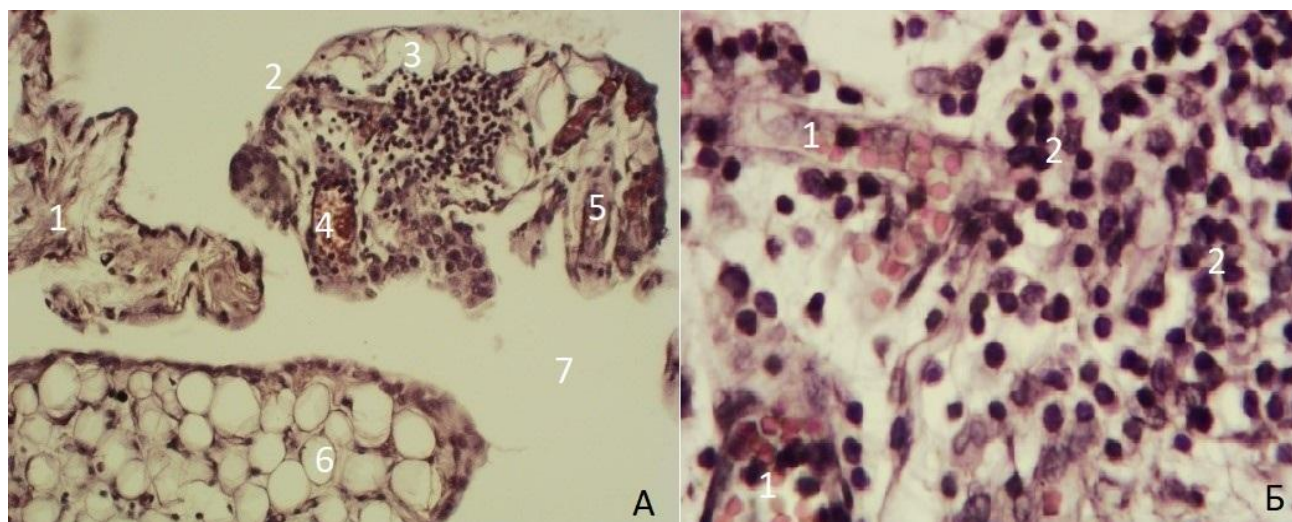


Рис. 4.7 – Зовнішній вигляд гістологічної структури великого чепця чоловіка похилого віку (А) і клітин «молочної плями» (Б) при перитоніті. Забарвлення гематоксиліном і еозином. Збільшення: Ок.: 10^{\times} , об.: 4^{\times} (А), ок.: 10^{\times} , об.: 40^{\times} (Б).

А: 1 – сполучна тканина; 2– «молочна пляма» неправильної форми; 3 – білі адипоцити «молочної плями»; 4 – мікросудини «молочної плями»; 5– сполучна тканина «молочної плями»; 6 – жирова часточка; 7 – безжирова ділянка.

Б: 1 – мікросудини «молочної плями»; 2 – лімфоцити «молочної плями».

Заслуговує уваги той факт, що на одному зрізі (1,5 x 0,3 см) із клаптика великого чепця чоловіка похилого віку при перитоніті ми виявили чотири активні «молочні плями» та запальну лейкоцитарну інфільтрацію поряд розташованих жирових часточок великого чепця (рис. 4.8).

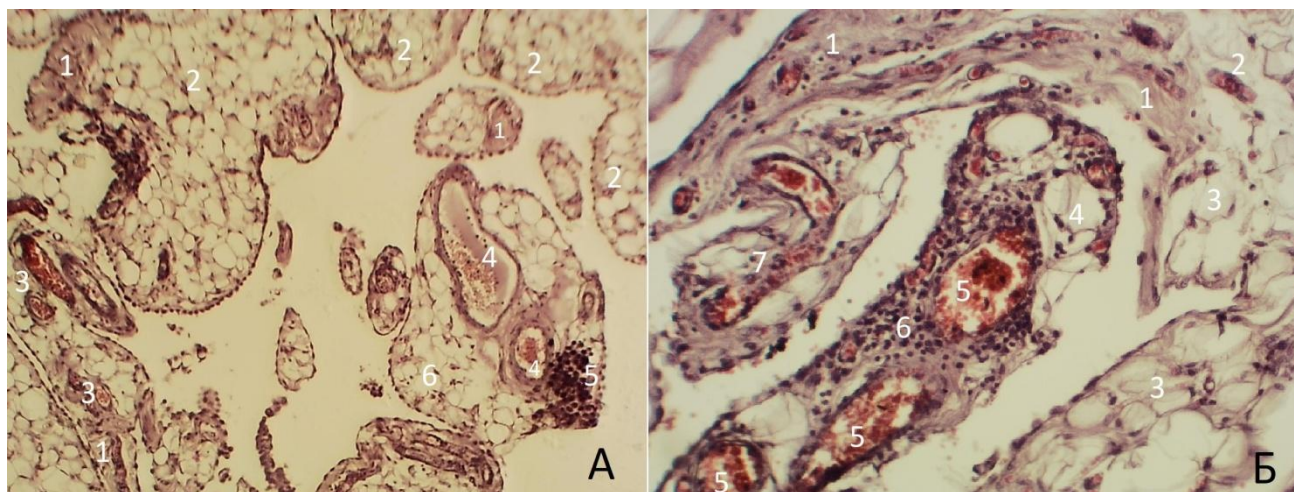


Рис. 4.8 – Зовнішній вигляд молочної плями неправильної (А) та овальної (Б) форм великого чепця чоловіка похилого віку при перитоніті. Забарвлення гематоксиліном і еозином. Збільшення: Ок.: 10^x , об.: 4^x (А), ок.: 10^x , об.: 10^x (Б).

А: 1 – фіброзна сполучна тканина; 2 – жирові часточки;. 3 – мікросудини жирової часточки; 4 – мікросудини «молочної плями» неправильної форми; 5 – лімфоцити активної «молочної плями» неправильної форми; 6 – білі адипоцити жирової часточки з лейкоцитарною інфільтрацією.

Б: 1 – фіброзна сполучна тканина; 2 – мікросудина жирової часточки; 3 – жирові часточки; 4 – білі адипоцити активної «молочної плями» овальної форми; 5 – мікросудини активної «молочної плями» овальної форми; 6 – лімфоцити активної «молочної плями» овальної форми; 7 – мікросудини жирової часточки

Окрім того, дослідження зрізів із клаптиків великого чепця жінок та чоловіків середнього і похилого віку при перитоніті показали наявні морфологічні зміни в мезотеліальному покриві великого чепця. Спостерігалися ділянки з порушенням його цілісності внаслідок десквамації (злущення) мезотеліоцитів з подальшим їх злипанням (рис. 4.9).

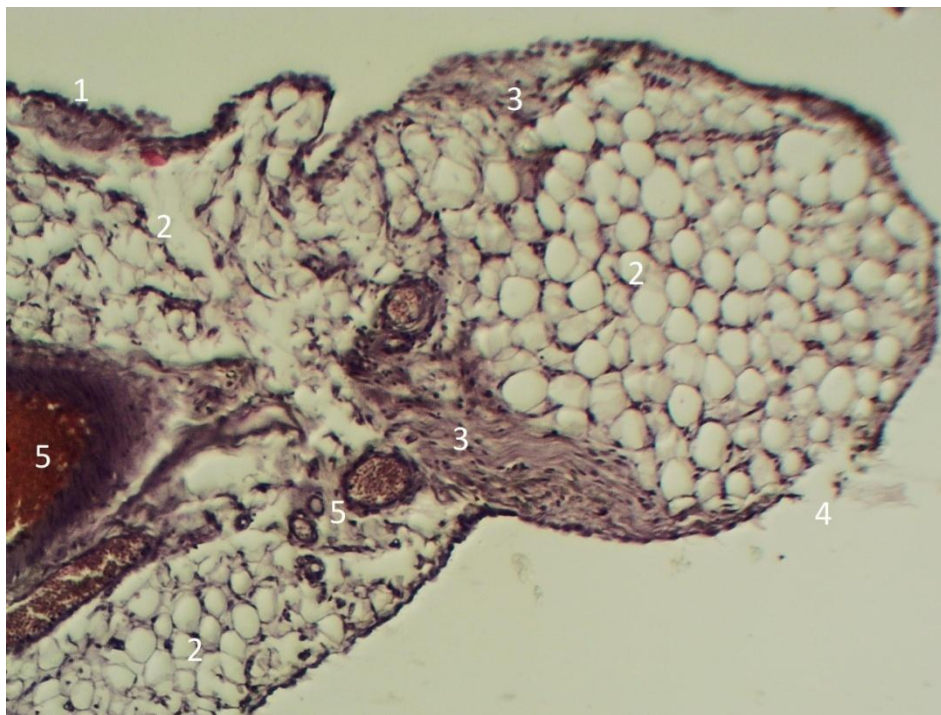

Рис. 4.9 – Гістологічний препарат великого чепця чоловіка похилого віку при перитоніті. Забарвлення гематоксиліном і еозином. Збільшення: Ок.: 10^{\times} , об.: 40^{\times} .

1 – мезотеліальний покрив; 2 – білі адипоцити жирових часточок; 3 – фіброзна тканина; 4 – злушення мезотеліоцитів; 5 – повнокрів'я мікросудин жирових часточок

Особливої уваги заслуговує факт виявлення нами на кінцевому етапі дослідження на зрізах клаптика із нижньої ділянки вільної частини великого чепця чоловіка похилого віку неординарної топографії «молочних плям» і лімфатичного вузла (рис. 4. 10).

У ділянці зрізу клаптика великого чепця, де лімфатичний вузол і «молочна пляма» розділені між собою, візуалізувалась потовщена сполучнотканинна капсула лімфатичного вузла. У лімфатичному вузлі між крайовою і мозковою пазухами не індифікується розділення. Крайова пазуха перенаповнена лімфоцитами. Трабекули вузла не виявлялись. Клітиний склад лімфатичного вузла представлений численними середніми лімфоцитами, серед яких ідентифікувались плазмоцити і макрофаги. На великому збільшенні мікроскопа виявлялися мікросудини лімфатичного вузла. У жировій тканині

навколо лімфатичного вузла верифікувалися венозні кровоносні мікросудини з наявним вираженим повнокрів'ям, в окремих із них – гемоліз еритроцитів. Артеріальні мікросудини переважно спазмовані, в деяких із них – набухання ендотеліоцитів. Розташована поряд лімфатичного вузла активна «молочна пляма» також містила численні імунокомпетентні клітини, які займали всю її площу та одині білі адипоцити (рис. 4.10).

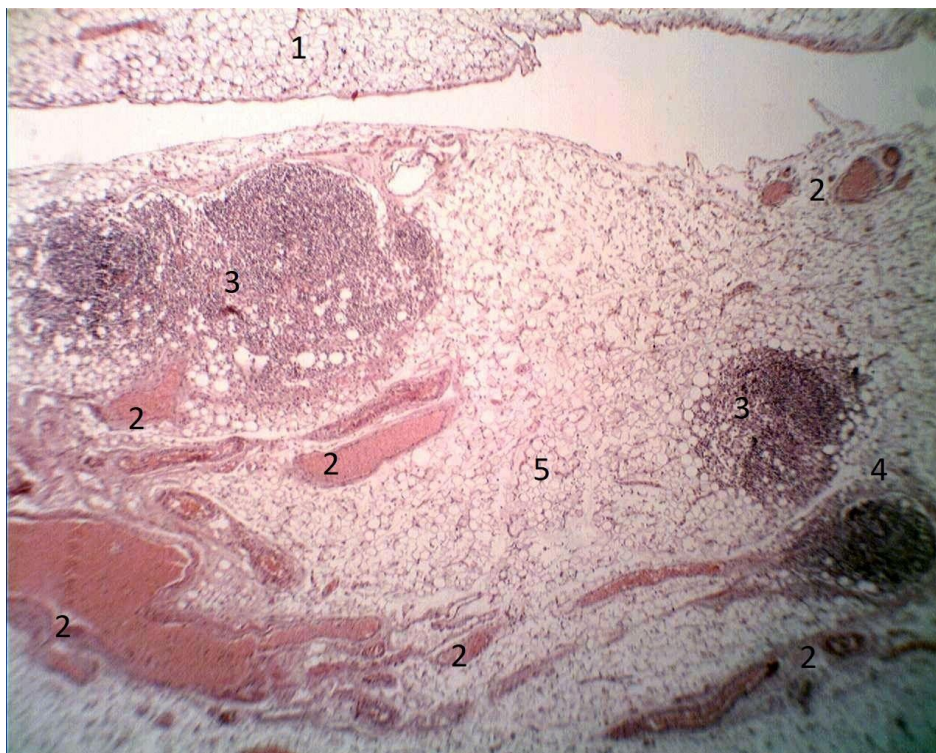


Рис. 4.10 – Гістологічний препарат великого чепця чоловіка похилого віку при перитоніті. Забарвлення гематоксиліном і еозином. Збільшення: Ок.: 10^{\times} , об.: 4^{\times} .

1 – білі адипоцити задньої пластинки; 2 – повнокрів'я мікросудин жирової тканини; 3 – активні «молочні плями» кулястої форми; 4 – лімфатичний вузол; 5 – жирова тканина передньої пластинки.

Над окремо двома розташованими активними «молочними плямами» була наявна жирова тканина, яка частково покривалась мезотелієм. Жирова тканина утворена унілокулярними адипоцитами, які розділялись тонкими прошарками волокнистої сполучної тканини. У активних «молочних плямах»

наявні численні імунокомпетентні клітини. Навколо «молочних плям» верифікувалися спазмовані артеріоли та венули з вираженим повнокрів'ям.

На основі фактичних даних нами виявлено, що в нормі гістологічна будова великого чепця жінок і чоловіків середнього та бпохилого віку має стереотипний характер архітекτονіки. Гістоструктура великого чепця жінок та чоловіків має трабекулярний каркас утворений тонкими пучками пухкої сполучної тканини, містить жирову і лімфоїдну тканину та мікросудини. Лімфоїдна тканина великого чепця складається з лімфатичних вузлів і «молочних плям». Лімфатичні вузли відрізняються від «молочних плям» великого чепця людей наявністю сполучнотканинної капсули, крайової пазухи та реактивними центрами.

Але все ж таки можна зазначити, що вікові періоди життя внесли певні особливості в будову мікроструктури великого чепця людей.

Перш за все, потрібно відмітити, що в нормі в чоловіків і жінок похилого віку наявна зміна структурної організації пухкої сполучної ткани у вигляді розволокнення та звивистої форми колагенових волокон. Крім того, відбуваються зміни в мікросудинах великого чепця: локальне потовщення стінок внаслідок розрихлення сполучної тканини, розширення просвіту венозних мікросудин, деформація його контуру з випинаннями різної форми. При співставленні стану мікросудин виявлено, що описані вище реактивні зміни в меншій мірі відбуваються в артеріолах і венулах жирових часточок та більш виражені в мікросудинах безжирових ділянок великого чепця.

Кількість «молочних плям» на зрізах великого чепця жінок і чоловіків у похилому віці зменшується, вони мають нечіткі межі, дві третини їхнього об'єму заповнені адипоцитами, в решті лімфоцити. Такі утвори відомі в літературі як неактивні «молочні плями». Активні «молочні плями» в людей похилого віку теж були наявні і відрізнялись від неактивних плям більшою кількістю лімфоцитів, ніж білих адипоцитів.

Установили, що морфологічні закономірності патологічних змін мікроструктури великого чепця чоловіків і жінок похилого та середнього віку

при гнійному розлитому перитоніті мають однаковий характер: наявні локальні ділянки із запальною інфільтрацією, повнокрів'я та частковий склероз артеріальних і венозних мікросудин, інтерстиційний фіброз сполучної тканини, реорганізація неактивних «молочних плям» у активні «молочні плями» з численними лімфоцитами, макрофагами та плазмоцитами. Така закономірність особливої організації «молочних плям» є істотним фактором, який підтверджує, що «молочні плями» великого чепця людей є джерелом негайного виходу вільних макрофагів у черевну порожнину, де ці імунокомпетентні клітини фагоцитують чужорідний матеріал, активують процес синтезу антитіл в «молочній плямі». Трансформація неактивних «молочних плям» в активні – це поступовий процес, під час якого відбувається неодночасна перебудова всіх неактивних «молочних плям» великого чепця і залежить від перебігу запалення в черевній порожнині людей. Тому при перитоніті у великому чепці чоловіків і жінок наявні як активні, так і неактивні «молочні плями». У залежності від часового перебігу запального процесу в черевній порожнині людини в деяких ділянках мезотеліального покриву великого чепця візуалізувалось порушення цілістності і злипання мезотеліоцитів.

Таким чином, отримані результати свідчать про наявність загальних закономірностей гістологічної структури великого чепця в жінок та чоловіків без патології в черевній порожнині та її реорганізації при перитоніті.

Наведені в розділі дані опубліковані:

1. Степанчук АП, Федорченко ІЛ, Тарасенко ЯА, Тихонова ОО, Филенко БМ. Гістоструктура великого чепця людини в нормі і перитоніті. *Український журнал медицини, біології та спорту*. 2021;6(5):127–33.

РОЗДІЛ V

АНАЛІЗ ТА УЗАГАЛЬНЕННЯ ОТРИМАНИХ РЕЗУЛЬТАТІВ ДОСЛІДЖЕННЯ

Протягом останніх десятиліть великий чепець приваблює до себе увагу дослідників і практичних лікарів за самими різними питаннями, пов'язаних з його топографією, будовою, роллю в черевній порожнині при патологічних процесах, можливістю використання його пластичності в трансплантології. На теперішній час в літературі відсутній класичний анатомо-морфологічний опис індивідуальної варіабельності будови великого чепця людей з урахуванням статі та вікового періоду в нормі. Вітчизняні літературні дані є нечисленні і розрізнені стосовно будови великого чепця і мають оглядовий характер із посиланнями на дані із зарубіжних літературних джерел. На нашу думку, це призводить до утрудненого перетворення теоретичних знань в клінічне мислення та ускладнює результати хірургічних втручань.

Наше дослідження зовнішньої будови великого чепця людей без патології в черевній порожнині показало, що великий чепець утворений передньою і задньою пластинками нутрощевої очеревини, які зовні покриті мезотеліальним покривом. У жінок та чоловіків середнього і похилого віку ці пластинки чепця в більшості (в 35-ти випадках із 40-ка) зрощені між собою і в меншості (в 5-ти випадках із 40-ка) між ними була наявна порожнина, яка займала всю вільну частину, тільки ліву або праву ділянку вільної частини чепця. Важливий з практичної точки зору є факт виявлення на великому чепці наскрізних отворів, які розташовувались у вільній частині великого чепця, що підтверджується іншими авторами [26, 31]. На нашу думку, за певних причин в черевній порожнині в наскрізних отворах чепця можуть защемлюватись петлі кишки.

Крім того, в людей з надлишковою масою тіла великі чепці покривав товстий суцільний шар жирової тканини. У людей з нормальною масою тіла тонкий шар жирової тканини був наявним навколо судин, а інші ділянки чепця були прозорими. Тому в залежності від наявності жирової тканини ми

виділяємо великі чепці з відсутністю жирової тканини, з помірно розвиненою та з надмірно розвиненою жировою тканиною. Великі чепці з надмірно наявною жировою тканиною у людей похилого та середнього віку втрачають еластичність, стають пружними і непрозорими, що затрудняє візуалізацію топографії їх судин. У людей середнього віку великі чепці були яскраво жовто забарвленими, мали рівну поверхню без горбистості, а в людей похилого віку їх забарвлення мало матовий відтінок і «зморщений» вигляд. Виявлені нами морфологічні ознаки зовнішнього вигляду великого чепця в нормі можуть бути корисними при інвазивних і неінвазивних методах його дослідження в діагностиці новоутворень та запальних процесів.

Окрім того, нами були виявлені зрощення правого краю закріпленої частини великого чепця з явно вираженою жировою тканиною з ободовою кишкою в ділянці її правого згину, нутрощевою поверхнею правої частки печінки, жовчним міхуром та верхньою частиною дванадцятипалої кишки. Лівий край закріпленої частини великого чепця мав зрощення з ободовою кишкою в ділянці її лівого згину, що співпадає з іншими даними [26, 80]. Дані, отримані в ході нашого дослідження, можуть бути корисними в практичній абдомінальній хірургії, як критерії норми, що повинні враховуватися при видаленні самого великого чепця або вище названих органів, з якими він зрощується.

Співставляючи результати вивчення форм великого чепця, ми прийшли до висновку, що наші дані співпадають з даними літератури [26, 36]. Однак звертаємо увагу, що в людей середнього і похилого віку форма великого чепця за нашими спостереженнями не залежала від типу будови їхнього тіла.

У жінок середнього та похилого віку при однаковому типі статури тіла форма великого чепця характеризувалась індивідуальною варіабельністю. При мезоморфному типі статури тіла жінок середнього віку великі чепці мали трикутну і неправильну форми з однією і трьома лопастями, а в жінки похилого віку тільки трикутної форми. При брахіоморфному типі статури тіла жінки середнього віку був наявний чотирикутної форми великий чепець, а в жінок

похилого віку вони мали чотирикутну і неправильну форм з двома лопастями. При доліхоморфному типі статури тіла жінки середнього віку великий чепець мав неправильну форм з однією лопастью, а в жінки похилого віку великий чепець мав трикутну форму.

Великі чепці чоловіків похилого віку брахіморфного типу статури тіла були чотирикутної форми та неправильної форми з двома і чотирма лопастями, а в чоловіків середнього віку – чотирикутної і неправильної форми з двома лопастями. Чотирикутної і трикутної форми великі чепці наявні у чоловіків похилого віку з доліхоморфним типом статури тіла, а в чоловіків середнього віку – трикутної форми. При мезоморфному типі статури тіла неправильна форма з трьома лопастями великого чепця була у чоловіка похилого віку і трикутна форма великого чепця у чоловіка середнього віку.

Із 40-ка тотальних препаратів великого чепця людей найбільше у 50% (20-ти випадків із 40-ка) нам зустрічались великі чепці неправильної форми з однією, двома, трьома і чотирма лопастями, що не співпадає з даними Н. Г. Гатауліна [36], який виявив у 33-х із 45-и випадків великий чепець трикутної форми та Ф. Г. Кулачека [31], що частіш спостерігається чотирикутна форма чепця. Крім того, ми не поділяємо думку даного автора, що форма великого чепця залежить від розташування шлунка.

На теперішній час в літературі є дані, що великий чепець використовується для трансплантації при хворобі Альцгеймера [121], ішемічних інсультах головного мозку [120], післяопераційному остеомієліті та глибоких ранах груднини [110, 111], реконструкції молочної залози [108], печінки після ехінококектомії [106], зовнішнього вуха [86], невриті серединного нерву [89], оментопанкреатоластиці [40]. Аналізуючи ці дані видно, що ділянки дефектів мали різну величину і форму, що привело нас до певного розуміння практичного значення форм великого чепця, за яким із усіх описаних вище форм великого чепця більш практичне значення має чепець чотирикутної форми. По-перше, така форма чепця краще покриває і захищає органи черевної порожнини. По-друге, чотирикутної форми великий чепець

більш зручний для викроювання певної форми, ширини та довжини клаптя із живлячою судинною ніжкою з лівої або правої його частини для використання на ділянки з великим дефектом на тулубі або кінцівках. Трикутної форми великий чепець більш оптимальний для отримання невеликого за площею клаптя для закриття дефектів на внутрішніх органах. А великі чепці неправильної форми з двома, трьома і більше лопастями, на нашу думку, є малоефективними для отримання із них великого розміру трансплантата. Це зумовлено тим, що вони мають невелику довжину через короткі, розділені між собою лопасті. Клапоть з такої форми чепця можна викроювати вузький та короткий і використати як дистантний аутоотрансплантат в ангіо- і нейрохірургії при реконструктивних операціях. Тоді виникає питання, чи існують взагалі неінвазивні методи прижиттєвого клінічного обстеження форми великого чепця людини? У проаналізованій нами літературі є дані [66, 123, 125] щодо застосування комп'ютерної томографії та ультразвукової ехоскопії у «В-режимі» для досліджень великого чепця людини.

Наші дані щодо вікової та індивідуальної варіабельності довжини, ширини і площі великого чепця в основному співпадають з даними літератури [25, 31, 34, 76]. Нами спостерігався широкий діапазон індивідуальної мінливості вище названих параметрів великого чепця чоловіків і жінок середнього та похилого віку. Узагальнюючи наші дані розмірів великого чепця, можна стверджувати, що великий чепець при доліхоморфному, мезоморфному та брахіоморфному типах статури тіла людей індивідуально варіює і може бути: широким і коротким, широким і довгим, вузьким і довгим, вузьким і коротким. Ми погоджуємось з даними Tulinsky L [40], що в осіб доліхоморфного типу будови тіла довжина чепця переважає його ширину, а при брахіоморфному типі будови тіла ширина (29 см – 36 см) чепця більша за його довжину (26 см – 32 см). У наших спостереженнях у людей середнього і похилого віку з брахіоморфним типом статури тіла ширина великих чепців варіювала від 24 см до 52 см, довжина – від 10 см до 30 см. У людей з

доліхоморфним типом статури тіла ширина великого чепця коливалась від 18 см (найменша) до 29,4 см (найбільша), а довжина варіювала від 25 см до 41 см.

За отриманими даними площа великих чепців різної форми також індивідуально варіює. У чоловіків середнього віку середня величина площі великих чепців менша ($847,79 \pm 108,71 \text{ см}^2$), ніж у чоловіків похилого віку ($930,22 \pm 100,39 \text{ см}^2$). У чоловіків середнього віку площа трикутної форми великих чепців була більша ($944,76 \pm 272,56 \text{ см}^2$), ніж неправильна форма з однією, двома, трьома і чотирма лопастями та чотирикутна форма великого чепця. У чоловіків похилого віку найбільшу площу ($960,45 \pm 198,38 \text{ см}^2$) мали чотирикутної форми великі чепці, ніж трикутної ($706,09 \pm 0,0 \text{ см}^2$) і неправильної форми з однією, двома, трьома і чотирма лопастями великі чепці ($791,08 \pm 164,35 \text{ см}^2$). У чоловіків середнього віку вільна частина великого чепця товща ($0,50 \pm 0,10 \text{ см}$), ніж на великих чепцях ($0,42 \pm 0,07 \text{ см}$) в чоловіків похилого віку. У чоловіків похилого віку закріплена частина великих чепців товща ($0,80 \pm 0,12 \text{ см}$), ніж у чоловіків середнього віку ($0,74 \pm 0,15 \text{ см}$).

У жінок середнього віку площа великих чепців менша ($844,23 \pm 41,55 \text{ см}^2$), ніж у жінок похилого віку ($1380,03 \pm 61,15 \text{ см}^2$). У жінок середнього віку площа трикутної форми великих чепців була більша ($970,47 \pm 100,20 \text{ см}^2$), ніж неправильна форма з однією, двома, трьома і чотирма лопастями ($798,50 \pm 73,0 \text{ см}^2$) та чотирикутна форма великого чепця ($911,84 \pm 0,0 \text{ см}^2$). У жінок похилого віку найбільшу площу ($1427,67 \pm 193,08 \text{ см}^2$) мали чотирикутної форми великі чепці, ніж трикутної ($1328,72 \pm 22,80 \text{ см}^2$) і неправильної форми з однією, двома, трьома і чотирма лопастями великі чепці ($1334,85 \pm 49,78 \text{ см}^2$). У жінок похилого віку товщина закріпленої і вільної частин великого чепця більша ($0,92 \pm 0,18 \text{ см}$, $0,60 \pm 0,20 \text{ см}$), ніж у жінок середнього віку ($0,48 \pm 0,11 \text{ см}$, $0,24 \pm 0,05 \text{ см}$).

Загальновідомо, що кровопостачання органів здійснюється артеріями, а венозний відтік від органа забезпечується венами. Враховуючи аналіз даних результатів дослідження топографії судин у правій і лівій половинах великого чепця ми виявили, що кожную артерію великого чепця супроводжує поодинокі вена, яка в точності повторює хід артерії. Тому ми виділяємо в правій половині

великого чепця людей чотири судинні тракти: центральний, праві медіальний, проміжний і латеральний. У судинному центральному тракті розташовуються центральна артерія і вена, в правому медіальному – права медіальна артерія і вена, в правому проміжному тракті – права проміжна артерія і вена та в правому латеральному тракті – права латеральна артерія і вена. Усі артерії цих трактів починаються від правої шлунково-чепцевої артерії, а вени вливаються в праву шлунково-чепцеву вену. У лівій половині великого чепця наявні три судинні тракти: лівий медіальний (містить ліву медіальну артерію і вену), лівий проміжний (містить ліву проміжну артерію і вену) і лівий латеральний (містить ліву латеральну артерію і вену). Артерії лівої половини великого чепця відходять від лівої шлунково-чепцевої артерії, а вени вливаються в ліву шлунково-чепцеву вену.

Як показали наші результати дослідження, місце відходження лівої і правої шлунково-чепцевих артерії в людей середнього і похилого віку є постійне. Права шлунково-чепцева артерія починається від шлунково-дванадцятипалокишкової артерії, а ліва шлунково-чепцева артерія відходить від селезінкової артерії.

Основним джерелом кровозабезпечення правої половини передньої пластинки великого чепця людей являються низхідні гілки правої шлунково-чепцевої артерії, а лівої половини – низхідні гілки лівої шлунково-чепцевої артерії. Крім того, від правої шлунково-чепцевої артерії постійно відходять висхідні гілочки, які кровозабезпечують передню і задню стінки воротарного відділу шлунка, а шлункові гілочки лівої шлунково-чепцевої артерії живлять стінки шлунка в ділянці його тіла. Кількість шлункових гілочок індивідуально варіює. Ці гілочки тонкі і короткі.

У жінок середнього віку права шлунково-чепцева артерія товща ($0,246 \pm 0,01$ см) і коротша ($15,776 \pm 1,29$ см), ніж на великих чепцях у жінок похилого віку ($0,232 \pm 0,02$ см, $21,16 \pm 2,90$ см). Права шлунково-чепцева артерія на рівні середини великої кривини шлунка в 90% випадків напряду анастомозувала з лівою шлунково-чепцевою артерією, утворюючи верхню

артеріальну дугу великого чепця жінок середнього віку. У жінок похилого віку цей анастомоз між правою і лівою шлунково-чепцевими артеріями був наявний у 70%, що підтверджується даними літератури [82].

У чоловіків середнього віку права шлунково-чепцева артерія тонша ($0,22 \pm 0,01$ см) і незначно довша ($16,95 \pm 1,07$ см), ніж на великих чепцях у чоловіків похилого віку ($0,25 \pm 0,02$ см, $16,35 \pm 1,70$ см). Права шлунково-чепцева артерія на рівні середини великої кривини шлунка у 70% напряму анастомозувала з лівою шлунково-чепцевою артерією, утворюючи верхню артеріальну дугу великого чепця чоловіків середнього віку. У чоловіків похилого віку права і ліва шлунково-чепцеві артерії з'єднувались між собою у 80%. Наші дані співпадають з даними Д. Либерманн-Мефферт [8], Н. Suma [81], що цей анастомоз спостерігається в 35–45% і не узгоджується з даними А. Н. Максименкова [26], що верхня артеріальна дуга чепця наявна постійно.

Ми надаємо свою класифікацію гілок правої шлунково-чепцевої артерії відповідно до судинних трактів в правій половині великого чепця: центральна артерія, права медіальна артерія, права проміжна артерія і права латеральна артерія. Ми непогоджуємось з іншими даними [11], що від правої шлунково-чепцевої артерії відходить від 5-ти до 13-ти чепцевих гілок.

Центральна артерія на великих чепцях жінок середнього віку є постійною судиною, а на великих чепцях жінок похилого віку була відсутня у 10%. Тому ми не підтримуємо даних деяких авторів [31] які вказують на те, що центральна артерія зустрічається в 100% випадках на великих чепцях людей. У жінок середнього віку центральна артерія великого чепця є самою крупною гілкою із усіх гілок правої шлунково-чепцевої артерії та товщою ($0,183 \pm 0,02$ см) і довшою ($22,51 \pm 0,88$ см), ніж на великих чепцях жінок похилого віку ($0,138 \pm 0,01$ см, $21,48 \pm 1,55$ см). У жінок середнього і похилого віку центральна артерія з іншими артеріями великого чепця не анастомозувала.

У чоловіків середнього і похилого віку центральна артерія великого чепця зустрічалася у 90%. Заслужовує окремої уваги три випадки нетипової

топографії і розгалуження центральної артерії великого чепця у чоловіків середнього віку, які на теперішній час в даних літератури неописані.

У першому випадку центральна артерія відходила від правої шлунково-чепцевої артерії на 2 см праворуч рівня середини великої кривини шлунка у верхній ділянці вільної частини правої половини чепця, далі косо перетинала її і потім переходила в середню ділянку вільної частини лівої половини чепця.

У другому випадку центральна артерія чепця відходила від правої шлунково-чепцевої артерії на рівні середини великої кривини шлунка, далі в горизонтальному напрямку переходила на ліву середню ділянку вільної частини великого чепця. У лівій половині великого чепця вона нетипово галузилась на 4 ліві додаткові артерії чепця. Далі ці артерії вертикально прямували вниз, галузились у середній і нижній ділянках вільної частини лівої половини чепця та кровопостачали їх. В описаних вище двох випадках права шлунково-чепцева артерія і ліва шлунково-чепцева артерія між собою не з'єднувались, тобто верхня артеріальна дуга на чепцях була відсутня.

У третьому випадку на правій половині великого чепця чоловіка середнього віку була наявна тільки центральна артерія, а решта описаних вище артерій, які відходять від правої шлунково-чепцевої артерії, були відсутні. Крім того, ліва шлунково-чепцева артерія розташовувалась на нутрощевій поверхні передньої пластинки великого чепця і гілки від неї до лівої половини чепця не відходили. Центральна артерія при цьому галузилась на ліві і праві гілки у всіх ділянках правої і лівої половин великого чепця.

Центральна артерія на великих чепцях чоловіків середнього і похилого віку мала найбільшу середню величину довжини і зовнішнього діаметра серед усіх гілок правої шлунково-чепцевої артерії, що співпадає з даними літератури [81, 31]. На великих чепцях чоловіків середнього віку середня величина довжини центральної артерії дорівнювала $20,33 \pm 2,01$ см, а зовнішнього діаметра – $0,14 \pm 0,02$ см. На великому чепці чоловіка середнього віку центральна артерія в одному випадку анастомозувала через свої кінцеві гілки з лівою і правою латеральними артеріями чепця по нижньому краю його вільної

частини. У чоловіків похилого віку центральна артерія великого чепця довша ($22,45 \pm 0,90$ см) і товща ($0,18 \pm 0,02$ см), ніж у чоловіків середнього віку і в двох випадках анастомозувала з правою медіальною артерією в правій половині великого чепця.

Права медіальна артерія є постійною судиною на великих чепцях чоловіків похилого віку і рідко була відсутня на великих чепцях чоловіків середнього, що відповідає даним літератури [31]. У чоловіків похилого віку права медіальна артерія великого чепця довша ($19,36 \pm 1,86$ см) і товща ($0,13 \pm 0,003$ см), ніж на великих чепцях чоловіків середнього віку. У 20% права медіальна артерія з'єднувалась з правою латеральною артерією на великих чепцях у чоловіків похилого віку.

У жінок середнього і похилого віку права медіальна артерія великого чепця є постійною гілкою. Середня величина довжини правої медіальної артерії дорівнювала $19,64 \pm 0,95$ см, а зовнішнього діаметра – $0,13 \pm 0,004$ см на великих чепцях жінок середнього віку. На великих чепцях жінок похилого віку середня величина довжини правої медіальної артерії дорівнювала $18,43 \pm 2,53$ см, а зовнішнього діаметра – $0,12 \pm 0,002$ см.

Права проміжна артерія в більшості випадків була відсутня на великих чепцях жінок середнього і похилого віку. Середня величина її довжина складає $14,90 \pm 2,06$ см на великих чепцях жінок середнього віку і $20,0 \pm 3,10$ см у жінок похилого віку. Її гілки кровопостачають в основному праву верхню і середню ділянки вільної частини чепця, до нижнього краю великого чепця вона доходить рідко.

У чоловіків середнього і похилого віку права проміжна артерія є непостійною гілкою великого чепця. Вона коротша ($13,33 \pm 1,97$ см) на великих чепцях у чоловіків середнього віку, ніж на великих чепцях у чоловіків похилого віку ($18,54 \pm 1,78$ см).

Права латеральна артерія була відсутня в 50% на великих чепцях жінок середнього і похилого віку. Її середня величина довжини і зовнішнього діаметра на великих чепцях жінок однакова ($12,80 \pm 1,35$ см, $0,10 \pm 0,0$ см). Права

латеральна артерія розташовується по правому краю вільної частини чепця, галузиться в правій середній і нижній ділянках вільної частини чепця та живить їх.

У чоловіків середнього віку права латеральна артерія на великих чепцях була наявна в 70%, а в чоловіків похилого віку – у 90%. Вона є найкоротшою і найтоншою гілкою правої шлунково-чепцевої артерії.

Крім того, зустрічали, що верхня ділянка правої половини передньої пластинки великого чепця чоловіка середнього віку живилась чепцевими гілочками, які відходили від правої шлункової артерії.

Ліва половина великого чепця людей кровопостачається трьома основними гілками, які відходять від лівої шлунково-чепцевої артерії. За топографією в лівій половині великого чепця людей ми виділили наступні 3 гілки лівої шлунково-чепцевої артерії: ліва медіальна артерія, ліва проміжна артерія і ліва латеральна артерія великого чепця. Ми непогоджуємось з іншими даними [11], що від лівої шлунково-чепцевої артерії відходить тільки 1-а чепцева гілка.

У жінок середнього і похилого віку ліва шлунково-чепцева артерія на великих чепцях зазвичай розташовується на пристінковій поверхні лівої половини закріпленої частини чепця паралельно до великої кривини шлунка. По одному випадку на великих чепцях жінок вона розташовувалась на нутрощевій (задній) поверхні лівої половини закріпленої частини великого чепця, косо її перетинала зліва направо, галузилась і живила її. У жінок середнього і похилого віку ліва шлунково-чепцева артерія коротша і тонша, ніж права шлунково-чепцева артерія. Вона має майже однакову середню величину довжини і зовнішнього діаметра на великих чепцях жінок середнього ($13,18 \pm 0,81$ см, $0,18 \pm 0,009$ см) і похилого віку ($13,30 \pm 0,94$ см, $0,176 \pm 0,012$ см). У більшості випадків ліва шлунково-чепцева артерія напряму анастомозує з правою шлунково-чепцевою артерією на закріпленій частині великого чепця під великою кривиною шлунка.

У чоловіків похилого віку ліва шлунково-чепцева артерія постійно розташовується на пристінковій поверхні лівої половини закріпленої частини чепця паралельно до великої кривини шлунка. У чоловіків середнього віку вона рідко розташовувалась на нутрощевій поверхні лівої половини закріпленої частини великого чепця. У 20% на великих чепцях чоловіків середнього віку від лівої шлунково-чепцевої артерії чепцеві гілки не відходили. Верхня артеріальна дуга на великих чепцях чоловіків середнього віку спостерігається у 70% і на великих чепцях чоловіків похилого віку в 80%. Ліва шлунково-чепцева артерія має однакову середню величину зовнішнього діаметра на великих чепцях чоловіків. Вона довша ($14,27 \pm 1,25$ см) на великих чепцях чоловіків середнього віку, ніж у чоловіків похилого віку ($11,91 \pm 0,85$ см).

Ліва медіальна артерія є непостійною судиною на великих чепцях жінок середнього та похилого віку. Ця артерія галузиться і живить верхню та середню ділянки вільної частини лівої половини чепця. Рідко її кінцеві гілки досягають нижнього краю вільної частини чепця. З іншими артеріями великого чепця вона зазвичай не з'єднується. Середня величина довжини даної артерії більша ($19,01 \pm 2,05$ см) на великих чепцях жінок середнього віку і менша ($16,72 \pm 2,62$ см) на великих чепцях жінок похилого віку.

На великих чепцях чоловіків ліва медіальна артерія у 30% була відсутня на великих чепцях чоловіків середнього віку і у 10% на великих чепцях чоловіків похилого віку. У лівій половині великих чепців чоловіків похилого віку у одному випадку ліва медіальна артерія анастомозувала з лівою латеральною артерією, а у двох випадках з кінцевою лівою гілкою центральної артерії (гілка правої шлунково-чепцевої артерії). Середня величина довжини даної артерії більша ($17,87 \pm 2,26$ см) на великих чепцях чоловіків похилого віку і менша ($12,41 \pm 2,09$ см) на великих чепцях чоловіків середнього віку.

Ліва проміжна артерія великого чепця людей є самою непостійною гілкою лівої шлунково-чепцевої артерії. На великих чепцях жінок середнього і похилого віку ліва проміжна артерія була наявна у 20%. Середня величина її довжини більша ($17,85 \pm 3,15$ см) на великих чепцях жінок похилого віку і

значно менша ($12,90 \pm 2,10$ см) на великих чепцях жінок середнього віку. Галузиться ця артерія у лівій верхній і середній ділянках вільної частини великого чепця.

У чоловіків середнього віку ліва проміжна артерія великого чепця була виявлена у 30% і на великих чепцях чоловіків похилого віку в 40%. З іншими гілками великого чепця вона не анастомозує. Живить ліву верхню і середню ділянки вільної частини великого чепця. Її середня величина довжини і зовнішнього діаметра співпадає на великих чепцях чоловіків середнього і похилого віку.

Ліва латеральна артерія великого чепця у 10% була відсутня на чепцях жінок середнього і похилого віку. Вона проходить по лівому краю великого чепця, галузиться в середній і нижній ділянках лівої половини вільної частини чепця. У одному випадку ліва латеральна артерія на великому чепці жінки середнього віку мала нетипову топографію. Вона з середньої ділянки лівої половини чепця повертала на його праву половину, далі з'єднувалась з правою латеральною артерією (гілка правої шлунково-чепцевої артерії) утворюючи артеріальний анастомоз – середню артеріальну дугу великого чепця. На великих чепцях жінок похилого віку у одному випадку ліва латеральна артерія анастомозувала з лівою додатковою артерією (непостійна гілка правої шлунково-чепцевої артерії) у верхній ділянці лівої половини вільної частини великого чепця і одночасно з центральною артерією у нижній ділянці лівої половини великого чепця. Середня величина довжини лівої латеральної артерії дорівнювала $15,77 \pm 1,42$ см, а зовнішнього діаметра – $0,11 \pm 0,002$ см на великих чепцях жінок середнього віку. На великих чепцях жінок похилого віку середня величина довжини правої медіальної артерії дорівнювала $14,32 \pm 1,89$ см, а зовнішнього діаметра – $0,12 \pm 0,01$ см.

У чоловіків середнього віку ліва латеральна артерія на великих чепцях була відсутня у 20% і на великих чепцях чоловіків похилого віку в 30%. Ця артерія розташовується на 2 см всередину вздовж лівого краю чепця, галузиться в лівій верхній і середній ділянках вільної частини великого чепця.

Нерідко доходила до нижнього краю вільної частини великого чепця. У чоловіка похилого віку в одному випадку ліва латеральна артерія на межі лівої верхньої і середньої ділянок вільної частини великого чепця дугоподібно вигиналась і переходила на праву половину чепця, де з'єднувалася з правою латеральною артерією (гілка правої шлунково-чепцевої артерії), утворюючи нижню артеріальну дугу чепця, що відповідає даними літератури [33, 81, 82]. У цьому ж випадку на великому чепці була відсутня центральна артерія чепця. Нижня артеріальна дуга нами виявлена тільки в 1 із 40 випадків на великих чепцях людей середнього і похилого віку, що співпадає з даними Д. Либерманн–Мефферт [8], який на 16 препаратах чепця виявив її в 1 випадку. Натомість, Shah FS [31] вказує, що нижня артеріальна дуга на великих чепцях людей наявна у 15-ти випадках із 35-ти спостережень. Середня величина довжини лівої латеральної артерії дорівнювала $11,25 \pm 1,54$ см, а зовнішнього діаметра – $0,12 \pm 0,02$ см на великих чепцях чоловіків середнього віку. На великих чепцях чоловіків похилого віку середня величина довжини лівої латеральної артерії дорівнювала $14,45 \pm 2,74$ см, а зовнішнього діаметра – $0,11 \pm 0,005$ см.

Отже, аналіз результатів проведеного дослідження вищеописаних варіантів кровопостачання лівої і правої половин великого чепця людей дозволяє вперше в літературі представити інші варіанти кровопостачання, які на теперішній час не описані. По одному випадку права половина трикутної форми великого чепця чоловіка середнього і чотирикутної форми великого чепця чоловіка похилого віку додатково кровопостачалася 2-ма чепцевими гілочками при наявності основних артерій. Чепцеві гілочки відходили від правої шлункової артерії, розташованої на малій кривині шлунка, далі вони прямували вниз по передній стінці шлунка, потім перетинали попереду праву шлунково-чепцеву артерію і вену та галузились у правій середній ділянці вільної частини великого чепця.

Ліва половина трикутної форми великого чепця чоловіка середнього віку в першому випадку кровопостачалася 4-ма лівими додатковими чепцевими

артеріями які відходили від центральної артерії (гілка правої шлунково-чепцевої артерії) коли вона мала нетипове горизонтальне розташування, а в другому випадку – селезінково-чепцевою артерією. За іншими даними [31], селезінкові гілки постійно наявні на великому чепці і живлять його ліву половину, що не узгоджується з нашими даними.

У чоловіка похилого віку ліва половина неправильної форми з трьома лопастями великого чепця кровопостачалася 3-ма чепцевими гілочками, які відходили від лівої шлункової артерії, коли вона розташовувалася в ділянці малої кривини шлунка, далі вони проходили по передній стінці шлунка, потім ці чепцеві гілочки перетинали спереду ліву шлунково-чепцеву артерію і вену та зливались між собою утворюючи одну гілку в лівій верхній ділянці великого чепця яка її кровопостачала.

У 20% ліва половина чотирикутної форми великих чепці жінок похилого віку кровопостачалася лівою додатковою чепцевою гілкою, яка відходила від правої шлунково-чепцевої артерії. У першому випадку одна ліва додаткова артерія починалась від правої шлунково-чепцевої артерії після відходження від неї центральної артерії, далі вона перетинала ліву половину великого чепця, потім анастомозувала із лівою латеральною артерією (гілка лівої шлунково-чепцевої артерії). У другому випадку центральна артерія чепця була відсутня, а ліва додаткова артерія відходила від початкового відділу правої шлунково-чепцевої артерії, далі дугоподібно прямувала з правої половини великого чепця в ліву половину великого чепця, потім галузилась і кровопостачала цю ділянку чепця.

Дані Kachnik D. [80] про те, що задня пластинка великого чепця людей кровопостачається гілками середньої ободовокишкової і верхньої підшлунково-дванадцятипалокишкової артерій на наших препаратах великого чепця не підтверджуються. За нашими спостереженнями ліва половина задньої пластинки великого чепця рідко містила ліву шлунково-чепцеву артерію, а інших макроскопічних артерій ми не візуалізували. Нами виявлено, що задня пластинка великого чепця кровопостачається дрібними нечисленними

артеріями, які є кінцевими галуженнями лівих і правих медіальних, проміжних та латеральних артерій великого чепця. Ці дрібні артерії з товщі верхньої, середньої і нижньої ділянок передньої пластинки вільної частини чепця переходять у товщу однойменних ділянок задньої пластинки чепця. Ми в жодному випадку не спостерігали, щоб ці дрібні артерії переходили з передньої пластинки на задню, огинаючи із зовні нижній край вільної частини великого чепця.

Разом з тим, порівняльний аналіз кровопостачання великого чепця показує, що великі чепці багатолопастної форми мають свої особливості ангіоархітекτονіки. У місці переходу однієї лопасті чепця в іншу, одна із основних магістральних чепцевих артерій ділиться на дві гілки, кожна з яких прямує до окремої лопасті. При наявності основних чепцевих артерій на великих чепцях трикутної форми їх ліва і права половини однаково кровопостачаються. При наявності селезінково-чепцевої артерії верхня ліва ділянка трикутної форми великого чепця має більш оптимальне кровозабезпечення, ніж права. Внаслідок чого, цю ділянку трикутної форми великого чепця можна рекомендувати для утримання трансплантата. На великих чепцях чотирикутної форми краще використовувати ділянку розташування центральної або медіальної правої чи медіальної лівої артерій. Принаймні за нашою думкою видалення ділянки з двома і більш основними магістральними артеріями призведе до значного порушення кровопостачання в чепці.

Вени великого чепця людей мають дві закономірності. Перша закономірність характеризується тим, що венозні судини великого чепця утворюються при злитті висхідних і низхідних дрібних вен з тих же ділянок правої і лівої половин вільної частини великого чепця, в яких галузились на кінцеві гілки артерії чепця. Друга закономірність в тому, що на великому чепці людей вени є непарними, тому артерію супроводжує лише одна вена. Остання розташовується паралельно до артерії та в точності повторює її топографію. Відповідно нашої класифікації в правій половині великого чепця ми виділяємо

центральну, праву медіальну, праву проміжну і праву латеральну вени. Дані вени збирають кров з правої половини великого чепця і впадають у праву шлунково-чепцеву вену, яка вливається в верхню брижову вену. Відповідно топографії в лівій половині великого чепця нами виявлені ліва медіальна, ліва проміжна і ліва латеральна вени. Ці вени збирають венозну кров з лівої половини чепця і вливаються в ліву шлунково-чепцеву вену, яка йде паралельно вздовж лівої половини великої кривини шлунка і впадає в початковий відділ селезінкової вени. На одному чепці довжина вен співпадає з довжиною однойменних артерій великого чепця. Зовнішній діаметр вен більший, ніж в однойменних артеріях на всіх препаратах великого чепця, що узгоджується з даними літератури [33]. У людей похилого віку вени великого чепця мали більш звивистий хід, ніж у людей середнього віку.

Ліва шлунково-чепцева вена анастомозує з правою шлунково-чепцевою веною в 80% на великих чепцях чоловіків середнього віку і в 70% у чоловіків похилого віку. У чоловіків похилого віку вени великих чепців мають більшу середню величину зовнішнього діаметра, ніж вени чепця у чоловіків середнього віку. У чоловіків похилого віку самою крупною є права шлунково-чепцева вена великого чепця. Вона товща ($0,28 \pm 0,01$ см) і коротша ($16,35 \pm 1,70$ см) на великих чепцях чоловіків похилого віку, ніж на великих чепцях чоловіків середнього віку (відповідно $0,25 \pm 0,01$ см і $16,95 \pm 1,07$ см). Постійною венозною судиною на великих чепцях чоловіків похилого віку є права медіальна вена, а найбільш непостійною – права і ліва проміжні вени. У чоловіків середнього віку постійних вен на великих чепцях немає, але в більшості наявні центральна і права медіальні вени.

У жінок середнього віку на великих чепцях ліва шлунково-чепцева вена анастомозує з правою шлунково-чепцевою веною в 90%, а в 70% – у жінок похилого віку. Постійними притоками правої шлунково-чепцевої вени великого чепця жінок середнього віку є центральна і права медіальна вени чепця, а в похилому віці – права медіальна вена. Водночас немає постійних венозних судин, які вливаються в ліву шлунково-чепцеву вену великого чепця жінок

середнього і похилого віку, але найбільш наявними серед них є ліва латеральна і медіальна вени.

Тепер нам потрібно розглянути гістологічну будову великого чепця жінок і чоловіків середнього та похилого віку в нормі та при перитоніті. Тут ми повинні сказати, що дане дослідження не мало на меті виявити суто патоморфологічних аспектів запалення очеревини, а отже, ми не прагнули до перегляду тих уявлень, які натеper є загальновизнаними і, як ми пересвідчилися, не потребують принципів уточнень. За винятком того, що в літературі відсутні дані про патоморфологію тканин великого чепця у віковому аспекті в чоловіків та жінок. У зв'язку з цим, дане дослідження виконано з однією метою: зосередити увагу в основному на тих утворах, які за всіма морфологічними ознаками відповідають, так названим, «молочним плямам» і лімфатичним вузлам великого чепця. По суті, ми хотіли в'яснити, стає їх більше чи менше та як змінюється їх клітинний склад у великому чепці людей різного віку при запаленні очеревини.

Загальновідомо, що великий чепець складається з чотирьох листків очеревини. За нашими даними, ззовні очеревина великого чепця з двох поверхонь покрита плоскими за формою мезотеліоцитами. У нормі мезотеліоцити розташовані в зовнішньому прошарку суцільним рядком над базальною мембраною, а при перитоніті наявні локальні ділянки десквамації і адгезії мезотеліоцитів. У даний час через відсутність скануючого і трансмісійного електронного мікроскопа ми не змогли дослідити мезотеліальний покрив для виявлення описаних в літературі трансмезотеліальних («стігмат») та транслімфатичних («стомат») каналів в мезотелії очеревини великого чепця. В підтвердженні цього ми посилаємось на результати, що містяться в джерелах зарубіжної літератури.

М. Shimotsuma [58] на сканограмах ультратонких зрізів чепця виявив, що поверхня очеревини нерівна через наявність гребенів і борозен, що їх розділяють. Yan J. [66] після видалення з очеревини мезотеліальних клітин шляхом їх хімічного розщеплення спостерігав транслімфатичні канали в

неглибоких субмезотеліальних тканинах на відстані від 1-го до 200-т мікрометрів від поверхні очеревини. L.V. Leak [70] при трансмісійному мікроскопічному дослідженні виявив циркулярні розходження мезотеліальних клітин, краї яких вступають у безпосередній контакт з підлеглими ендотеліоцитами лімфатичних капілярів і формують звивистий, неперервний транслімфатичний канал, що з'єднує очеревинну порожнину з просвітом лімфокапіляра. Гирло таких каналів має овальну або циліндричну форму, а діаметр варіює від 4 мкм до 12 мкм. E. C. Tsilibary [69] вказує, що ділянки цитоплазми мезотеліальних і ендотеліальних клітин, прилеглих до зон прямого контакту, характеризуються підвищеним вмістом актиноподібних мікрофіламентів. Транслімфатичні канали були виявлені тільки між дрібними мезотеліоцитами. K. Michailova [49] надає дані, що мезотеліальний покрив тонкий, мезотеліальні клітини мають численні та довгі війки, рідко наявні трансмезотеліальні канали. Під мезотеліальним покривом відсутня субмезотеліальна мембрана в очеревині над «молочною плямою», що сприяє міграції клітин через трансмезотеліальні стігмати.

Крім того, Lynch L. [55] вперше представив сканограму, ілюструючи, що фібрилярний каркас (цитоскелет) мезотеліоцитів утворений радіально розбіжними від ядра пучками мікрофіламентів. У суміжних клітинах ці пучки дугоподібно вигинаються і утворюють колоподібні структури – «стігмати». З огляду на це, автор вказує, що мезотеліальний покрив у ділянці «молочної плями» має декомплексований тип будови і порівнює його з лімфоепітелієм, який покриває скупчення лімфоїдної тканини. При цьому підкреслюється, що ділянки декомплексації мезотелія очеревини є зонами, структурно специфічними на реалізацію гемато-перитоніально-лімфатичних транспортних взаємодій. Мезотеліальні клітини очеревини експресують молекули міжклітинної адгезії, які модулюють взаємодію між макрофагами та клітинами, що вистилають лімфатичні шляхи. Надходження макрофагів у лімфатичну циркуляцію відкриває новий шлях для маніпулювання вирішення запалення [148].

Виявлені нами під мезотеліальним прошарком «молочні плями» у великих чепцях жінок і чоловіків середнього та похилого віку в нормі не відрізнялись клітинним складом, який містив лімфоцити, макрофаги, плазмоцити і адипоцити. При перитоніті «молочні плями» чепця збільшуються в розмірі, їхня поверхня покривається численними лімфоцитами та макрофагами, що співпадає з іншими даними. L. Havrlentova [48] дослідила, що в нормі в одній «молочній плямі» наявні в 21,1% Т-клітини, в 18,7% В-клітини, макрофаги в 46,9% та інші імунні клітини в 13,3%. В активних «молочних плямах» значно переважають Т-клітини. N. Di Paolo [59] вказує, що при запаленні в «молочних плямах» збільшується кількість і діаметр імунокомпетентних клітин, неактивна «молочна пляма» трансформується в активну. Величина «молочних плям» варіює від 139 мкм до 1150 мкм [73]. Крім субмезотеліально розташованих «молочних плям», ми рідко виявляли «молочні плями», які знаходились глибоко в товщі великого чепця між жировою тканиною. Це протирічить тому, що опубліковано на теперішній час, і ми можемо припустити, що «молочна пляма» відіграє другу невідому захисну роль. До лімфоїдної тканини великого чепця ми також відносимо виявлені нами лімфатичні вузли, які є в тканині великого чепця людей середнього і похилого віку. Вони відрізняються від «молочних плям» наявністю сполучнотканинної капсули, пазух та реактивними центрами, що підтверджується даними В. Schurink та інші [149]. Тому ми не погоджуємося з іншими даними [60, 77, 79], де до лімфоїдної тканини великого чепця людей відносять тільки «молочні плями». За нашими даними лімфатичні вузли великого чепця у людей з перитонітом реагували появою лімфоцитів в розширеній крайовій пазусі, відсутністю візуалізації трабекул та потовщенням капсули.

На теперішній час є дані, що в «молочних плямах» великого чепця людини наявні дендритні (антигенпрезентуючі) клітини, ретикулярні волокна та зародкові центри розмноження лімфоцитів. Їх наявність є аргументом на користь класифікації «молочних плям» як вторинного лімфоїдного органа [30, 47, 149, 150]. Дендритні клітини в тканині перебувають в незрілому стані до

початку їх активації при запаленні. Вони мають Ca^{2+} -залежні лектиноподібні рецептори для ідентифікації лігандів різного розміру на поверхні патогенів. Основною характеристикою незрілих дендритних клітин є їхня здатність як сторожових сканувати середовище очеревинної порожнини, виконувати рецептор-опосередкований ендоцитоз і фагоцитоз з подальшим дозріванням в зрілу дендритну клітину. Зрілі дендритні клітини через цитокіни викликають активацію Т-клітин для досягнення імунної відповіді. Дендритна клітина має більшу площу поверхні ніж макрофаг і лімфоцит, що дозволяє їй контактувати з приблизно 5000 Т-клітинами на годину із середньою тривалістю контакту близько 3 хвилин [151, 152, 153, 154, 155].

Далі при гістологічному дослідженні увагу привертала переважна зміна мікроциркуляторного русла з вираженою реологічною реакцією на великих чепцях людей при перитоніті: венозне повнокрів'я, гемоліз еритроцитів. Артеріоли переважно спазмовані, в деяких із них виявляються ділянки потовщення стінки внаслідок набухання ендотеліоцитів. При запаленні, капіляри різко розширені, особливо їх венозні відділи, фенестрація епітелія і більш високий тиск посилюють проникнення клітин із них в сполучну і жирову тканину. За даними Kaschnik D. [80], гістоструктура мікроциркуляторного русла «молочної плями» складається із класичної послідовності: артеріола, прекапіляр, капіляр, посткапілярна венула і венула. В стінках артеріол діаметром 30-40 мкм наявні веретеноподібні ядра ендотеліальних клітин та спіралеподібне розташування гладких м'язових клітин. За рахунок концентрації останніх утворюються мікросфінктери, регулюючи рух крові по капілярним клубочкам [80]. За даними різних досліджень К. Michailova [49], капіляри в «молочних плямах» великого чепця називаються капілярними клубочками. Боковий тиск у скручених капілярних клубочках «молочної плями» збільшується по закону Бернуллі через малу швидкість руху крові. Посткапілярні венули мають фенестрований епітелій. В «молочних плямах» великого чепця відсутні лімфокапіляри [47]. Протилежні дані описує Yoshihara T. [56]: у товщі «молочних плям» великого чепця людини наявні лімфатичні

капіляри розташовуються як в центрі, так і по периферії «молочної плями». У великих «молочних плямах» зазвичай присутні 3-4 лімфатичних капілярів. У більш дрібних «молочних плямах» зустрічається від 1 до 2 лімфокапілярів. Їх діаметр коливається від 15 мкм до 40 мкм. Крім того, тільки в останньому десятиріччі надані дані відносно наявності симпатичних нервів у «молочних плямах» великого чепця людей. Нерви тісно пов'язані з мікросудинами «молочних плям», що може допомогти зрозуміти нейронну регуляцію перитонеальної імунної відповіді «молочної плями» [73].

При співставленні стану мікроциркуляторного русла великого чепця нами виявлено, що кровоносні капіляри жирової тканини чепця в меншій мірі схильні до реактивних змін, ніж мікросудини «молочної плями» у людей середнього і похилого віку. Можливо, це пов'язано з особливими функціями білих адипоцитів при перитоніті. Дійсно, на теперішній час з'являються нові дані, що демонструють складні взаємовідношення між лімфоїдним структурами і жировою тканиною великого чепця. I. Garcia-Gomez [144] дослідив жирову тканину великого чепця і виявив популяцію стовбурових клітин CD34⁺, які в експерименті мають ангіогенну властивість. Masuda T. [32] надає дані, що у людей з надлишковою масою тіла і ожирінням внаслідок реактивних змін в мікросудинному руслі виникає гіпоксія тканини великого чепця та відбувається лімфо-макрофагальна інфільтрація гіпертрофованих адипоцитів.

ВИСНОВКИ

У дисертаційній роботі викладено, систематизовано і поглиблено теоретичне узагальнення зовнішньої будови, ангіоархітекτονіки та гістологічної структури великих чепців жінок та чоловіків середнього й похилого віку в нормі та з'ясування, на теперішній час, спірного питання про залежність форми великого чепця від типу статури тіла людини.

Дана класифікація магістральним артеріям і венам великого чепця людей та його лімфоїдної тканини в нормі і при гнійному розлитому перитоніті у віковому аспекті, в якій знашли місце описані в літературі, так названі, «молочні плями».

1. Форма великого чепця в людей середнього і похилого віку не залежить від типу статури їхнього тіла ($p < 0,05$).

Виявлено, що для жінок середнього віку у 80% випадків характерний мезоморфний, у 10% – брахіоморфний і доліхоморфний тип статури тіла. Для жінок похилого віку ці показники склали відповідно 10%, 80% та 10 %. У жінок середнього віку великі чепці трикутної форми мають більшу площу, ніж чепці чотирикутної та неправильної форми з однією, двома і трьома лопастями ($p < 0,05$), а чотирикутні чепці жінок похилого віку за площею переважали чепці трикутної форми ($p < 0,05$).

2. Виявлено, що для чоловіків середнього віку у 40% випадків характерний мезоморфний та брахіоморфний, у 20% – доліхоморфний тип статури тіла. Для чоловіків похилого віку ці показники склали відповідно 10%, 60% та 30 %. У чоловіків середнього віку великі чепці трикутної форми мають більшу площу, ніж чепці чотирикутної і неправильної форм з однією, двома, трьома і чотирма лопастями ($p < 0,05$), а чотирикутної форми великі чепці чоловіків похилого віку за площею переважали трикутної форми чепці ($p < 0,05$).

3. У людей середнього і похилого віку на великих чепцях наявна варіабельність судинної архітекτονіки, кількості й анастомозування гілок. У правій половині великого чепця людей виявлені чотири (центральный,

медіальний, проміжний і латеральний) судинні тракти, а в лівій половині – три (медіальний, проміжний і латеральний) судинні тракти. У кожному судинному тракті великого чепця людей артерію супроводжує одна однойменна вена, яка повторює хід артерії.

Лівий латеральний судинний тракт виявлений у 90% на великих чепцях жінок середнього і похилого віку. Ліва латеральна артерія довша ($15,77 \pm 1,42$ см) і тонша ($0,11 \pm 0,0$ см) на великих чепцях жінок середнього віку, ніж у жінок похилого віку ($14,32 \pm 1,89$ см, $0,12 \pm 0,1$ см, $p < 0,05$). Ліва латеральна вена коротша і товща ($14,32 \pm 1,89$ см, $0,13 \pm 0,01$ см, $p < 0,05$) на великих чепцях жінок похилого віку. Ліва латеральна артерія галузиться і кровозабезпечує верхню і нижню ділянки вільної частини лівої половини великого чепця, рідко доходить до нижнього краю і, водночас з цих же ділянок чепця венозна кров по лівій латеральній вені відтікає у ліву шлунково-чепцеву вену.

У жінок середнього віку в правій половині великих чепців центральний судинний тракт є постійно, а в жінок похилого віку наявний у 90%. У жінок середнього віку на великих чепцях центральна артерія ($0,18 \pm 0,02$ см, $22,51 \pm 0,88$ см) і вена ($0,20 \pm 0,02$ см, $22,51 \pm 0,88$ см) товщі і довші, ніж на великих чепцях жінок похилого віку – центральна артерія ($0,14 \pm 0,01$ см, $21,48 \pm 1,55$ см, $p < 0,05$), вена ($0,15 \pm 0,01$ см, $p < 0,05$; $21,48 \pm 1,55$ см, $p < 0,05$).

Середні розміри зовнішнього діаметра ($0,108 \pm 0,0$ см) і довжини ($12,80 \pm 1,35$ см) правої латеральної артерії на великих чепцях жінок середнього віку незначно більші, ніж у жінок похилого віку ($0,102 \pm 0,00$ см, $12,96 \pm 2,36$ см, $p < 0,05$).

4. У чоловіків середнього віку в лівій половині великих чепців лівий медіальний судинний тракт наявний в 70%, а в чоловіків похилого віку – в 90%. У цьому тракті ліва медіальна артерія коротша ($12,41 \pm 2,09$ см) і тонша ($0,11 \pm 0,0$ см) на великих чепцях чоловіків середнього віку, ніж у чоловіків похилого віку ($17,87 \pm 2,26$ см, $0,12 \pm 0,0$ см, $p < 0,05$). Ліва медіальна вена довша ($17,87 \pm 2,26$ см, $p > 0,05$) і товща ($0,14 \pm 0,00$ см, $p < 0,05$) на великих чепцях чоловіків похилого віку.

У чоловіків похилого віку на великих чепцях центральна артерія ($0,18 \pm 0,02$ см, $22,45 \pm 0,9$ см, $p < 0,05$) і вена ($0,19 \pm 0,02$ см, $22,45 \pm 0,9$ см, $p > 0,05$) товщі і довші, ніж на великих чепцях чоловіків середнього віку – центральна артерія ($0,15 \pm 0,02$ см, $20,33 \pm 2,02$, $p < 0,05$), вена ($0,16 \pm 0,02$ см, $20,33 \pm 2,02$ см, $p < 0,05$).

Права проміжна артерія значно довша ($18,54 \pm 1,78$ см, $p < 0,05$) на великих чепцях чоловіків похилого віку, ніж у чоловіків середнього віку ($13,33 \pm 1,97$ см).

Середні розміри зовнішнього діаметра правої латеральної артерії на великих чепцях чоловіків похилого віку незначно менші ($0,108 \pm 0,0$ см, $p > 0,05$), ніж у чоловіків середнього віку ($0,111 \pm 0,00$ см) ($p < 0,05$). Права латеральна вена великого чепця довша ($12,97 \pm 1,15$ см, $p < 0,05$) у чоловіків похилого віку, ніж у чоловіків середнього віку.

5. У людей середнього і похилого віку права шлунково-чепцева артерія і вена постійно розташована на передній пластинці великого чепця. Ліва шлунково-чепцева артерія і вена у 90% розташована на передній пластинці і у 10% на задній пластинці великого чепця жінок середнього і похилого віку. У чоловіків похилого віку на великих чепцях ліва шлунково-чепцева артерія і вена у 100% розташована на передній пластинці, у чоловіків середнього віку у 90% на передній пластинці і у 10% на задній пластинці чепця.

На великих чепцях людей права шлунково-чепцева артерія і вена завжди довша і товща, ніж ліва шлунково-чепцева артерія і вена ($p < 0,05$).

6. Статевих відмінностей в гістологічній структурі великого чепця людей не виявлено ($p < 0,05$). Великий чепець - це мезотеліальна складка в середині якої наявна пухка сполучна, жирова і лімфоїдна тканина та мікросудини. У людей похилого віку в порівнянні з середнім віком в сполучнотканинному каркасі великого чепця наявні локальні ділянки із збільшенням колагенових і зменшенням кількості еластичних волокон та потовщення стінки мікросудин з деформованим контуром їх просвіту. Неактивні «молочні плями» кількісно переважають активні «молочні плями».

«Молочні плями» являють собою мікроскопічні структури великого чепця, що містять лімфоцити, макрофаги, адипоцити і мікросудини (артеріоли, капіляри, венули) та пухку сполучну тканину. Варіації топографії «молочних плям» в товщі великого чепця: 1 тип – «молочні плями», які розташовувались безпосередньо під мезотелієм з однієї і жировою тканиною з другої сторони; 2 тип – «молочні плями», що розташовувались між жировими часточками; 3 тип – «молочні плями», що розташовувались навколо кровоносних мікросудин.

Лімфатичний вузол великого чепця огорнений сполучнотканинною капсулою, чим і відрізняється від «молочної плями».

7. При гнійному розлитому перитоніті наявними ознаками патологічних змін гістологічної структури великого чепця людей є: локальні ділянки злуцнення мезотеліоцитів та фіброзної трансформації сполучної тканини, явища вираженого повнокрів'я у венозних мікросудинах, в окремих із них – гемоліз; спазмовані артеріоли, в деяких набухання ендотеліоцитів. «Молочні плями» і лімфатичні вузли є місцевими представниками імунних органів великого чепця. Лімфатичні вузли великого чепця при перитоніті реагують потовщенням капсули та збільшенням імунокомпетентних клітин (лімфоцитів) в крайовій пазусі, а неактивні «молочні плями» трансформуються в активні і містять численні лімфоцити, що вказує на їх імунну функцію та дозволяє відносити «молочні плями» до вторинних органів імунної системи.

СПИСОК ВИКОРИСТАНИХ ДЖЕРЕЛ

1. Xing X, Song J. Characterization of specialized innate immune cells in the omentum. *Sheng Li Xue Bao*. 2021 Apr 25;73(2):175-180. PMID: 33903879.
2. Perez-Shibayama C, Gil-Cruz C, Cheng HW, Onder L, Printz A, Mörbe U, Novkovic M, Li C, Lopez-Macias C, Buechler MB, Turley SJ, Mack M, Sonesson C, Robinson MD, Scandella E, Gommerman J, Ludewig B. Fibroblastic reticular cells initiate immune responses in visceral adipose tissues and secure peritoneal immunity. *Sci Immunol*. 2018 Aug 10;3(26):eaar4539. doi: 10.1126/sciimmunol.aar4539.
3. Buechler MB, Kim KW, Onufer EJ, Williams JW, Little CC, Dominguez CX et al. A Stromal Niche Defined by Expression of the Transcription Factor WT1 Mediates Programming and Homeostasis of Cavity-Resident Macrophages. *Immunity*. 2019 Jul 16;51(1):119-130.e5. doi: 10.1016/j.immuni.2019.05.010.
4. Мельниченко МГ, Ситнікова ВО, Антонюк ВВ. Запалення великого сальника у дітей з апендикулярним перитонітом. *Неонатологія, хірургія та перинатальна медицина*. 2018;8 (2):63-70.
5. Louwe PA, Forbes SJ, Bénézech C, Pridans C, Jenkins SJ. Cell origin and niche availability dictate the capacity of peritoneal macrophages to colonize the cavity and omentum. *Immunology*. 2022 Aug;166(4):458-474. doi: 10.1111/imm.13483.
6. Isaza-Restrepo A, Martin-Saavedra JS, Velez-Leal JL, Vargas-Barato F, Riveros-Dueñas R. The Peritoneum: Beyond the Tissue - A Review. *Front Physiol*. 2018 Jun 15;9:738. doi: 10.3389/fphys.2018.00738.
7. Ivanov S, Gallerand A, Gros M, Stunault MI, Merlin J, Vaillant N, Yvan-Charvet L, Guinamard RR. Mesothelial cell CSF1 sustains peritoneal macrophage proliferation. *Eur J Immunol*. 2019 Nov;49(11):2012-2018. doi: 10.1002/eji.201948164.
8. Liebermann-Meffert D. The greater omentum. *Anatomy, embryologi, and surgical applications. The Surgical clinics of North America*. 2000;80:275-93.

9. Iizuka T, Ono M, Yamazaki R, Kagami K, Mitani Y, Sakai S, Fujiwara H. Wavy Floating Greater Omentum Findings Are Useful for Differentiating the Etiology of Fetal Ascites. *Diagnostics (Basel)*. 2021 Feb 17;11(2):326. doi: 10.3390/diagnostics11020326
10. Suzuki D, Kim JH, Shibata S, Murakami G, Rodríguez-Vázquez JF. Topographical anatomy of the greater omentum and transverse mesocolon: a study using human fetuses. *Anat Cell Biol*. 2019;52(4):443-54.
11. Wang AW, Prieto JM, Cauvi DM, Bickler SW, De Maio A. The Greater Omentum-A Vibrant and Enigmatic Immunologic Organ Involved in Injury and Infection Resolution. *Shock*. 2020 Apr;53(4):384-390. doi: 10.1097/SHK.0000000000001428
12. Das SK. Assessment of the size of the human omentum. *Acta Anat (Basel)*. 1981;110(2):108-12. doi: 10.1159/000145419
13. Lytle WJ. Inguinal anatomy. *J Anat*. 1979 May;128(Pt 3):581-94
14. Zhang C, Huang P, Weng J, Zhi W, Hu Y, Feng H, Yao Y, Li S, Xia T. Histomorphological researches on large porous hydroxyapatite cylinder tubes with polylactic acid surface coating in different nonskeletal sites in vivo. *J Biomed Mater Res A*. 2012 May;100(5):1203-8. doi: 10.1002/jbm.a.34067
15. Stelzner S, Hohenberger W, Weber K, West NP, Witzigmann H, Wedel T. Anatomy of the transverse colon revisited with respect to complete mesocolic excision and possible pathways of aberrant lymphatic tumor spread. *Int J Colorectal Dis*. 2016 Feb;31(2):377-84. doi: 10.1007/s00384-015-2434-0
16. Jin H, Min PQ, Yang ZG, Song B, Wu B. A study of multi-detector row CT scan on greater omentum in 50 individuals: correlating with anatomical basis and clinical application. *Surg Radiol Anat*. 2008 Feb;30(1):69-75. doi: 10.1007/s00276-007-0283-4
17. Andrea A, Tran V, Schmidt CK, Fisahn C, Iwanaga J, Oskouian RJ, Tubbs RS. Internal Hernia of the Greater Omentum: Cadaveric Findings of a Previously Unreported Variant. *Cureus*. 2017 May 30;9(5):e1294. doi: 10.7759/cureus.1294

18. Ignjatović M. Morfologija i vaskularizacija velikog omentuma [Morphology and vascularization of the greater omentum]. *Vojnosanit Pregl.* 1997 Jul-Aug;54(4):311-20.
19. Yoo E, Kim JH, Kim MJ, Yu JS, Chung JJ, Yoo HS, Kim KW. Greater and lesser omenta: normal anatomy and pathologic processes. *Radiographics.* 2007 May-Jun;27(3):707-20. doi: 10.1148/rg.273065085
20. Gong JP. [A decade's review for membrane anatomy: the setting, events in it, order formed by primary fascia and serous membrane]. *Zhonghua Wei Chang Wai Ke Za Zhi.* 2023 Jul 25;26(7):619-624. Chinese. doi: 10.3760/cma.j.cn441530-20230419-00128
21. Matos Filho AS, Petroianu A, Cardoso VN, Vidigal PVT. Splenic implant preservation after conservation in lactated Ringer's solution. *Rev Col Bras Cir.* 2018;45(1):e1346. Portuguese, English. doi: 10.1590/0100-6991e-20181346
22. Ashaolu JO, Ukwenya VO, Adenowo TK. Cystoduodenal ligament as an abnormal fold and the accompanying anatomical and clinical implications. *Surg Radiol Anat.* 2011 Mar;33(2):171-4. doi: 10.1007/s00276-010-0736-z
23. Czepielewski RS, Erlich EC, Onufer EJ, Young S, Saunders BT, Han YH, Wohltmann M, Wang PL, Kim KW, Kumar S, Hsieh CS, Scallan JP, Yang Y, Zinselmeyer BH, Davis MJ, Randolph GJ. Ileitis-associated tertiary lymphoid organs arise at lymphatic valves and impede mesenteric lymph flow in response to tumor necrosis factor. *Immunity.* 2021 Dec 14;54(12):2795-2811.e9. doi: 10.1016/j.immuni.2021.10.003
24. Kim S, Kim TU, Lee JW, Lee TH, Lee SH, Jeon TY, Kim KH. The perihepatic space: comprehensive anatomy and CT features of pathologic conditions. *Radiographics.* 2007 Jan-Feb;27(1):129-43. doi: 10.1148/rg.271065050
25. Desai G, Filly RA. Sonographic anatomy of the gastrohepatic ligament. *J Ultrasound Med.* 2010 Jan;29(1):87-93. doi: 10.7863/jum.2010.29.1.87
26. Negoï I, Beuran M, Hostiuc S, Negoï RI, Inoue Y. Surgical Anatomy of the Superior Mesenteric Vessels Related to Colon and Pancreatic Surgery: A

- Systematic Review and Meta-Analysis. *Sci Rep.* 2018 Mar 8;8(1):4184. doi: 10.1038/s41598-018-22641-x
27. Vennix S, Musters GD, Mulder IM, Swank HA, Consten EC, Belgers EH, van Geloven AA, Gerhards MF, Govaert MJ, van Grevenstein WM, Hoofwijk AG, Kruyt PM, Nienhuijs SW, Boermeester MA, Vermeulen J, van Dieren S, Lange JF, Bemelman WA; Ladies trial collaborators. Laparoscopic peritoneal lavage or sigmoidectomy for perforated diverticulitis with purulent peritonitis: a multicentre, parallel-group, randomised, open-label trial. *Lancet.* 2015 Sep 26;386(10000):1269-1277. doi: 10.1016/S0140-6736(15)61168-0
 28. Mistry KA, Iyer D. Torsion of the greater omentum secondary to omental lymphangioma in a child: a case report. *Pol J Radiol.* 2015 Mar 1;80:111-4. doi: 10.12659/PJR.892873
 29. Wilkoz S, Mutsaers SE. Structure and function of mesothelial cells. *Cancer Treat Res.* 2007;134:1-19.
 30. Rangel-Moreno J, Moyron-Quiroz JE, Carragher DM, Kusser K, Hartson L, Moquin A, et al. Omental milky spots develop in the absence of lymphoid tissue-inducer cells and support B and T cell responses to peritoneal antigens. *Immunity.* 2009 May;30(5):731-43.
 31. Shah FS, Li J, Dietrich M, Wu X, Hausmann MG, LeBlanc KA, Wade JW, Gimble JM. Comparison of Stromal/Stem Cells Isolated from Human Omental and Subcutaneous Adipose Depots: Differentiation and Immunophenotypic Characterization. *Cells Tissues Organs.* 2014;200(3-4):204-11. doi: 10.1159/000430088
 32. Masuda T, Furue M, Matsuda T. Novel strategy for soft tissue augmentation based on transplantation of fragmented omentum and preadipocytes. *Tissue Eng.* 2004 Nov-Dec;10(11-12):1672-83. doi: 10.1089/ten.2004.10.1672
 33. Pellicciaro M, Vella I, Lanzoni G, Tisone G, Ricordi C. The greater omentum as a site for pancreatic islet transplantation. *CellR4 Repair Replace Regen Reprogram.* 2017;5(3):e2410

34. de Mortillet S, Penaud A. Mammoplastie de remodelage des seins tubéreux sans augmentation ni diminution [Tuberous breast reshaping mammoplasty without augmentation or reduction]. *Ann Chir Plast Esthet.* 2022 Nov;67(5-6):312-318. French. doi: 10.1016/j.anplas.2022.06.014
35. Straticò P, Razzuoli E, Hattab J, Guerri G, Celani G, Palozzo A, Bonanni D, Fruscione F, Varasano V, Petrizzi L, Marruchella G. Equine Gastric Squamous Cell Carcinoma in a Friesian Stallion. *J Equine Vet Sci.* 2022 Oct;117:104087. doi: 10.1016/j.jevs.2022.104087
36. Wu Z, Chen Y, Jin Y, Liu C, Liu Y, Zhang B. Application of pedicled greater omentum flap tamponade combined with laparoscopic fenestration in diaphragmatic hepatic cyst. *BMC Surg.* 2022 Oct 29;22(1):369. doi: 10.1186/s12893-022-01807-5
37. Ghahremani GG. CT and MR imaging of the greater omentum: Pictorial essay. *Clin Imaging.* 2023 Sep;101:22-31. doi: 10.1016/j.clinimag.2023.05.014
38. Li C, Ye W, Zhou W, Ye Z, Yang W, Cheng Z. Case report: Olaparib as an experimental therapy in a BRCA2-mutated patient with metastatic ovarian adenocarcinoma that originated from liver cancer. *Front Oncol.* 2022 Dec 12;12:1010158. doi: 10.3389/fonc.2022.1010158
39. Gvetadze SR, Mudunov AM, Roshchina EA, Solodkiy VA, Nudnov NV, Chkhikvadze VD, Ilkaev KD, Lv M, Yang X, Sokorotov VI, Sun J. Surgical anatomy of the lingual lymph nodes: systematic literature analysis and proposition for topographic classification. *Surg Radiol Anat.* 2023 Mar;45(3):227-239. doi: 10.1007/s00276-023-03078-y
40. Tulinský L, Sengul I, Ihnát P, Mitták M, Toman D, Pelikán A, Martínek L, Sengul D. Impact of the coronavirus disease 2019 pandemic on the management of acute peptic ulcer perforation: to be reconsidered(?). *Rev Assoc Med Bras (1992).* 2023 Jan 9;69(1):175-180. doi: 10.1590/1806-9282.20221243. Erratum in: *Rev Assoc Med Bras (1992).* 2023 Feb 20;69(3):481
41. Stelzner S, Heinze T, Heimke M, Gockel I, Kittner T, Brown G, Mees ST, Wedel T. Beyond Total Mesorectal Excision: Compartment-based Anatomy of the Pelvis

- Revisited for Exenterative Pelvic Surgery. *Ann Surg.* 2023 Jul 1;278(1):e58-e67. doi: 10.1097/SLA.0000000000005715
42. Li K, He X, Zheng Y. An Optimal Surgical Plane for Laparoscopic Functional Total Mesorectal Excision in Rectal Cancer. *J Gastrointest Surg.* 2021 Oct;25(10):2726-2727. doi: 10.1007/s11605-021-05035-9
 43. Shimotsuma M, Shields JW, Simpson-Morgan M., Sakuyama A, Shirasu.M, Hagiwara A, et al.Morpho-physiological function and role of omental milky spots as omentum associated lymphoid tissue (OALT) in the peritoneal cavity. *Lymphology.* 1993;26(2):90-101.
 44. Wang AW, Prieto JM, Cauvi DM, Bickler SW, De Maio A. The Greater Omentum-A Vibrant and Enigmatic Immunologic Organ Involved in Injury and Infection Resolution. *Shock.* 2020 Apr;53(4):384-390. doi: 10.1097/SHK.0000000000001428
 45. Krist LG., Koenen H., Calame W., Van Der-Harten JJ., Eestermans IL.,Meyer S., Beelen RH. Ontogeny of milky spots in the human greater omentum: An immunochemical study.1997;249(3):399-404.
 46. Garosi G, Di Paolo N. Recent advances in peritoneal morphology: the milky spots in peritoneal dialysis. *Adv Perit Dial.* 2001;17:25-8.
 47. Wang AV, Prieto JM, Cauvi DM, Bickler SW, De Maio A. The Greater Omentum – A Vibrant and Enigmatic immunologic Organ involved in injuri and infection Resolution 2020;53(4):384-90.
 48. Havrlentova L., Faistova H., Mazur M., Ziak D., Polak S. Comparative analysis of human omental milky spots between the patients with colon cancer and the control group. *Bratisl Lek Listy.*2017; 118.(10):580-4.
 49. Michailova K, Usunoff K. The milky spots of the peritoneum and pleura:structure, development and pathology. *Biomedical Reviews.* 2004;15:47-66.
 50. Litbarg NO, Gudehithlu KP, Sethupathi P, Arruda JA, Dunea G, Singh AK. Activated omentum becomes rich in factors that promote healing and tissue regeneration. *Cell Tissue Res.* 2007 Jun;328(3):487-97.

51. Liu M, Silva-Sanchez A, Randall TD, Meza-Perez S. Specialized immune responses in the peritoneal cavity and omentum. *J Leukoc Biol.* 2021 Apr;109(4):717-729. doi: 10.1002/JLB.5MIR0720-271RR
52. Liu J, Geng X, Li Y. Milky spots: omental functional units and hotbeds for peritoneal cancer metastasis. *Tumour biology+: the journal of the International Society for Oncodevelopmental Biology and Medicine* [Internet]. 2016 Jan [cited 2021 Sept 23]; 37(5):5715-26. Available from: <https://www.ncbi.nlm.nih.gov/pmc/articles/PMC4875158/> DOI 10.1007/s13277-016-4887-3
53. Mironov VA., Gusev SA., Baradi AF. Mesothelial stomata overlying omental milki spots scanning electron microscopic stydy. *Cell tissue res.* 1979;201(2):327-30.
54. Chia DKA, Demuytere J, Ernst S, Salavati H, Ceelen W. Effects of Hyperthermia and Hyperthermic Intraperitoneal Chemoperfusion on the Peritoneal and Tumor Immune Contexture. *Cancers (Basel).* 2023 Aug 29;15(17):4314. doi: 10.3390/cancers15174314
55. Lynch L, O'Shea D, Winter DC, Geoghegan J, Doherty.DG, O'Farrelly C. Invariant NKT cekks and CD 1 d(+) cells amass sn humen omentum and are depleted sn patients with cancer and obesity. 2009;39(7):1893-901.
56. Yoshihara T, Okabe Y. Aldh1a2 + fibroblastic reticular cells regulate lymphocyte recruitment in omental milky spots. *J Exp Med.* 2023 May 1;220(5):e20221813. doi: 10.1084/jem.20221813
57. Liu Y, Hu JN, Luo N, Zhao J, Liu SC, Ma T, Yao YM. The Essential Involvement of the Omentum in the Peritoneal Defensive Mechanisms During Intra-Abdominal Sepsis. *Front Immunol.* 2021 Mar 18;12:631609. doi: 10.3389/fimmu.2021.631609
58. Shimotsuma M, Simpson-Morgan MW, Takahashi T, Hagiwara A. Activation of omental milky spots and milky spot macrophages by intraperitoneal administration of a streptococcal preparation, OK-432. *Cancer Res.* 1992 Oct 1;52(19):5400-2.

59. Di Paolo N, Sacchi G, Garosi G, Sansoni E, Bargagli L, Ponzo P, et al. Omental milky spots and peritoneal dialysis – review and personal experience. *Perit Dial Int.* 2005 Jan-Feb;25(1):48-57.
60. Mebius RE. Lymphoid organs for peritoneal cavity immune response: milky spots. *Immunity.* 2009 May;30(5):670-2.
61. Liu JY, Yuan JP, Geng XF, Qu AP, Li Y. Morphological study and comprehensive cellular constituents of milky spots in the human omentum. *Int J Clin Exp Pathol.* 2015 Oct 1;8(10):12877-84.
62. Sacchi G, Di Paolo N, Venezia F, Rossi A, Nicolai G.A, Garosi G. Possible role of milky spoofs in mesothelial transplantation. *Int J Artif Organs.* 2007;30(6):520-26.
63. Havrlentová L, Faistová H, Mazur M, Humeňanská A, Polák Š. Omentum majus a mliečne škvrny ako významná súčasť imunitného systému [Omentum majus and milky spots as an important part of the immune system]. *Rozhl Chir.* 2017 Fall;96(9):383-6.
64. Michailova KN., Usunoff KG. Serosal membranes (pleura, pericardium, peritoneum). Normal structure, development and experimental pathology. [Adv Anat Embryol Cell Biol.](#)2006; 183:141-4.
65. Oosterling SJ, van der Bij GJ, Bögels M, van der Sijp JR, Beelen RH, Meijer S, van Egmond M. Insufficient ability of omental milky spots to prevent peritoneal tumor outgrowth supports omentectomy in minimal residual disease. *Cancer Immunol Immunother.* 2006 Sep;55(9):1043-51. doi: 10.1007/s00262-005-0101-y
66. Yan J, Xiao G, Yang C, Liu Q, Lv C, Yu X, Zhou Z, Lin S, Bai Z, Lin H, Zhang R, Liu C. Cancer-Associated Fibroblasts Promote Lymphatic Metastasis in Cholangiocarcinoma via the PDGF-BB/PDGFR- β Mediated Paracrine Signaling Network. *Aging Dis.* 2023 May 20. doi: 10.14336/AD.2023.0420
67. Koppe MJ, Nagtegaal ID, de Wilt JH, Ceelen WP. Recent insights into the pathophysiology of omental metastases. *J Surg Oncol.* 2014 Nov;110(6):670-5. doi: 10.1002/jso.23681

68. Valerio Di Nicola. Omentum a powerful biological source in regenerative surgery. *Regenerative Therapy* .2019;11(8):182-91.
69. Tsilibary EC., Wissing SL. Lymphatic absorption from the peritoneal cavity: Regulation of patency of mesothelial stomata. *Microvasc. Res.* 1983;25: 22-39
70. Leak LV. Interaction of mesothelium to intraperitoneal stimulation. I. Aggregation of peritoneal cells. *Lab Invest* 1983;48(4):479-91.
71. Krishnan V, Tallapragada S, Schaar B. Omental macrophages secrete chemokine ligands that promote ovarian cancer colonization of the omentum via CCR1. *Commun Biol.* 2020;3: 524. <https://doi.org/10.1038/s42003-020-01246-z>
72. Di Trani CA, Cirella A, Arrizabalaga L, Bella Á, Fernandez-Sendin M, Russo-Cabrera JS, Gomar C, Olivera I, Bolaños E, González-Gomariz J, Álvarez M, Etcheberria I, Palencia B, Teijeira Á, Melero I, Berraondo P, Aranda F. Intracavitary adoptive transfer of IL-12 mRNA-engineered tumor-specific CD8+ T cells eradicates peritoneal metastases in mouse models. *Oncoimmunology.* 2022 Dec 15;12(1):2147317. doi: 10.1080/2162402X.2022.2147317
73. Cleypool CGJ, Schurink B, van der Horst DEM, Bleys RLAW. Sympathetic nerve tissue in milky spots of the human greater omentum. *J Anat.* 2020 Jan;236(1):156-64.
74. Yildirim A, Aktaş A, Nergiz Y, Akkuş M. Analysis of human omentum-associated lymphoid tissue components with S-100: an immunohistochemical study. *Rom J Morphol Embryol.* 2010;51(4):759-64.
75. Corvera S, Solivan-Rivera J, Yang Loureiro Z. Angiogenesis in adipose tissue and obesity. *Angiogenesis.* 2022 Nov;25(4):439-453. doi: 10.1007/s10456-022-09848-3. Epub 2022 Jul 20
76. Olivera I, Bolaños E, Gonzalez-Gomariz J, Hervas-Stubbs S, Mariño KV, Luri-Rey C, Etcheberria I, Cirella A, Egea J, Glez-Vaz J, Garasa S, Alvarez M, Eguren-Santamaria I, Guedan S, Sanmamed MF, Berraondo P, Rabinovich GA, Teijeira A, Melero I. mRNAs encoding IL-12 and a decoy-resistant variant of IL-18 synergize to engineer T cells for efficacious intratumoral adoptive

- immunotherapy. *Cell Rep Med.* 2023 Mar 17;4(3):100978. doi: 10.1016/j.xcrm.2023.100978
77. Haverkamp L, Brenkman HJ, Ruurda JP, Ten Kate FJ, van Hillegersberg R. The Oncological Value of Omentectomy in Gastrectomy for Cancer. *J Gastrointest Surg.* 2016;20(5):885-90. doi:10.1007/s11605-016-3092-4
 78. Jongerius EJ, Boerma D, Seldenrijk KA, Meijer SL, Scheepers JJ, Smedts F, et al. Role of omentectomy as part of radical surgery for gastric cancer. *Br J Surg.* 2016 Oct;103(11):1497–503.
 79. Schurink B, Cleypool CGJ, Bleys RLAW. A rapid and simple method for visualizing milky spots in large fixed tissue samples of the human greater omentum. *Biotech Histochem.* Aug 2019;94(6):429-34.
 80. Kachlík D, Naňka O, Blanková A, Turyna R, Csöbönyeiová M, Varga I. A unique anatomical variation of the vascular supply of the ovary, uterine tube, and uterus from the greater omentum - an anatomical case study. *Physiol Res.* 2022 Dec 27;71(Suppl 1):S145-S150. doi: 10.33549/physiolres.935034
 81. Suma H. Gastroepiploic artery graft in coronary artery bypass grafting. *Ann Cardiothorac Surg.* 2013 Jul;2(4):493-8.
 82. O'Malley J, Bordoni B. Anatomy, Abdomen and Pelvis, Stomach Gastroepiploic Artery. [Updated 2020 Aug 15]. In: Stat Pearls [Internet]. Treasure Island (FL): Stat Pearls Publishing; 2021 Jan <https://www.ncbi.nlm.nih.gov/books/NBK545306>
 83. Settembre N, Labrousse M, Magnan PE, Branchereau A, Champsaur P, Bussani R, et al. *Surg Radiol Anat.* Surgical anatomy of the right gastro- omental artery: a study on 100 cadaver dissections. 2018;40(4):415–22.
 84. Бочаров АВ., Бойчук ТМ., Роговий ЮЄ. Роль великого сальника у механізмах розвитку запалення в черевній порожнині. *Буковинський медичний вісник.* 2002;2(2):158–60.
 85. Shylasree TS, Karandikar S, Freitas O, McGregor I, Carr ND. Omentopexy for reconstruction of the perineum following a radical vulvectomy: a case report *International Journal of Gynecologic Cancer* 2004;14:1122-5.

86. Park, Chul M.D, Suk Roh, Tai M.D, Sang Chi, Hoon M.D. Total Ear Reconstruction in the Devascularized Temporoparietal Region: II. Use of the Omental Free Flap, Plastic and Reconstructive Surgery: 2003 April;111(4):1391-7
- 87.Ogunc G. Minilaparoscopic extraperitoneal tunneling with omentopexy: a new technique for CAPD catheter placement. Perit Dial Int. 2005 Nov-Dec;25(6):551-5.
88. Masuda T, Furue M, Matsuda T. Novel strategy for soft tissue augmentation based on transplantation of fragmented omentum and preadipocytes. Tissue Eng. 2004 Nov-Dec;10(11-12):1672-83.
89. Goitz RJ, Steichen JB. Microvascular omental transfer for the treatment of severe recurrent median neuritis of the wrist: a long-term follow-up. Plast Reconstr Surg. 2005 Jan;115(1):163-71.
90. Rafael H, Mego R, Moromizato P, Garcia W. Omental transplantation for temporal lobe epilepsy: report of two cases. Neurol India. 2002;50(1):71-4.
91. Song S, Chen H, Ning G, Guo Y, Li X. Clinical significance of enlarged cardiophrenic lymph nodes by CT in advanced ovarian cancer. Front Oncol. 2023 Mar 17;13:1149139. doi: 10.3389/fonc.2023.1149139
92. Vycital O, Liska V, Hadravská S, Treska V. Hemangiomas of the greater omentum- a case report. Rozhl Chir. 2019;98(4):178-80.
93. Wang Q, Li J, Li Y, Xie J, He Y. Uterine hemangiopericytoma with cardiac involvement and pulmonary metastasis: A case report and literature review. Echocardiography. 2023 May;40(5):432-439. doi: 10.1111/echo.15563
94. Коноплицький ВС., Погорілий ВВ., Фомін ОО., Ксьонз ІВ., Якименко ОГ, Горбатюк ЛВ, та ін. Торсійна патологія великого чепця у дітей: огляд літератури та власні клінічні спостереження. Хірургія дитячого віку. 2019;63(2):84-91.
95. Bin Mohamed Ebrahim ME, Kulasegaran S, Leibman S, Smith G. Greater omental infarction. ANZ J Surg. 2022 Nov;92(11):3080-3081. doi: 10.1111/ans.17545

96. Okumura K, Oura S. A Metastatic Breast Tumor of an Appendiceal Signet Ring Cell Carcinoma. *Case Rep Oncol.* 2023 Apr 26;16(1):267-272. doi: 10.1159/000529672
97. Коноплицький ВС, Погорілий ВВ, Ксьонз ІВ, Ольхом'як ОО, Сасюк АІ, Коробко ЮЄ. Заворот великого чепця: клініка, діагностика та лікування. *Вісник проблем біології і медицини.* 2019;1(2):41-6.
98. Wang W, Wang ZJ, Webb EM, Westphalen AC, Gross AJ, Yeh BM. Omental infarction preceded by anatomically upturned omentum. *Clin Imaging.* 2013 Nov-Dec;37(6):1125-7. doi: 10.1016/j.clinimag.2013.07.005
99. Kataoka J, Nitta T, Ota M, Takashima Y, Yokota Y, Fujii K, et al. Laparoscopic omentectomy in primary torsion of the omentum: report of a case. *Surg Case Rep.* 2019;5(1):76-8.
100. Gupta R, Farhat W, Ammar H, Azzaza M, Lagha S, Cheikh YB, et al. Idiopathic segmental infarction of the omentum mimicking acute appendicitis: A case report. *Int J Surg Case Rep.* 2019;60:66-8.
101. Zhang X, Liu X, Sun F, Li S, Gao W, Wang Y. Greater Omental Milky Spot Examination for Diagnosis of Peritoneal Metastasis in Gastric Cancer Patients. *J Laparoendosc Adv Surg Tech A.* 2017 Feb;27(2):106-9.
102. Gorginzadeh M, Tajbakhsh B, Mortazi S. Preservation of ovarian tissue embedded in omentum following torsion and auto-amputation of the left ovary and fallopian tube in a 14-year-old girl: A case report. *Int J Surg Case Rep.* 2023 Aug;109:108490. doi: 10.1016/j.ijscr.2023.108490
103. Karanikas M, Kofina K, Boz Ali F, Vamvakierou V, Efframidou E, Lyratzopoulos N, et al. Primary greater omental torsion as a cause of acute abdomen- a rare case report. *J Surg Case Rep.* 2018;2018(8). doi: 10.1093/jscr/rjy207. PMID: 30094002; PMCID: PMC6080049.
104. Тейшейра Ж. В. Хірургічне лікування захворювань великого сальника у дітей [дисертація]. Донецьк: Донецький держ мед ун-т; 2007. 21 с.
105. Moraes D, Mousovich-Neto F, Cury SS, Oliveira J, Souza JDS, Freire PP, Dal-Pai-Silva M, Mori MADS, Fernandez GJ, Carvalho RF. The Transcriptomic

- Landscape of Age-Induced Changes in Human Visceral Fat and the Predicted Omentum-Liver Connectome in Males. *Biomedicines*. 2023 May 14;11(5):1446. doi: 10.3390/biomedicines11051446
106. Nakashima J, Bordoni B. Anatomy, Abdomen and Pelvis: Hepatoduodenal Ligament. 2022 Oct 31. In: StatPearls [Internet]. Treasure Island (FL): StatPearls Publishing; 2023 Jan
 107. Kreutz-Rodrigues L, Gibreel W, Moran SL, Mardini S, Bite U, Stulak JM, Wigle D, Pochettino A, Bakri K. The Utility of the Omentum Flap for Complex Intrathoracic Problems. *Plast Surg (Oakv)*. 2023 Feb;31(1):17-23. doi: 10.1177/22925503211024745
 108. Wan N, Liu D, Lu L, He X, Song D, Li Z, et al. Application of pedicled omentum flap in breast reconstruction of breast cancer patients. *Zhongguo Xiu Fu Chong Jian Wai Ke Za Zhi*. 2019Aug;33(8):1006-10.
 109. Chu YY, Allen RJ Jr, Wu TJ, Cheng MH. Greater Omental Lymph Node flap for upper limb Lymphedema with lymph nodes- depleted patient. *Plast Reconstr Surg Glob Open*. 2017;5(4):1288-90.
 110. Acarturk TO, Swartz WM, Luketich J, Quinlin RF, Edington H. Laparoscopically harvested omental flap for chest wall and intrathoracic reconstruction. *Ann Plast Surg*. 2004 Sep;53(3):210-6. doi: 10.1097/01.sap.0000116285.98328.f7
 111. Spindler N, Etz C, Misfeld M, Josten C, Borger M, Mohr FW, et al. Pedicled Omentum flaps in the Management of Deep Sternal Wound infections. *Zentrabl Chir*. 2018;143(2):138-41.
 112. Spindler N, Etz Cd, Misfeld M, Josten C, Mohr FW, Langer S. Omentum flap a salvage procedure in deep sternal wound infection. *The Clin Risk Manag*. 2017;23(13):1077-83.
 113. Foley SPF, Parrish JS. Pleural Space Infections. *Life (Basel)*. 2023 Jan 29;13(2):376. doi: 10.3390/life13020376

114. Varadarajulu S, Rana SS, Bhasin DK. Endoscopic therapy for pancreatic duct leaks and disruptions. *Gastrointest Endosc Clin N Am*. 2013 Oct;23(4):863-92. doi: 10.1016/j.giec.2013.06.008
115. Rana SS, Sharma R, Dhalaria L, Gupta R. Endoscopic ultrasound-guided transmural drainage of post-traumatic pancreatic fluid collections. *Ann Gastroenterol*. 2021 Sep-Oct;34(5):751-755. doi: 10.20524/aog.2021.0607
116. Miyamoto Y, Akiyama T, Sakamoto Y, Tokunaga R, Ohuchi M, Shigaki H, Kurashige J, Iwatsuki M, Baba Y, Yoshida N, Baba H. Omental flap after pelvic exenteration for pelvic cancer. *Surg Today*. 2016 Dec;46(12):1471-1475. doi: 10.1007/s00595-016-1348-y
117. Di Giorgio A, Biacchi D, Sibio S, Accarpio S, Sinibaldi F, Petrella L, et al. Abdominal rectopexy for complete rectal prolapse: preliminary results of a new technique. *Int J Colorectal Dis*. 2005 Mar;20(2):180-9.
118. Quah GS, Eslick GD, Cox MR. Laparoscopic Repair for Perforated Peptic Ulcer Disease Has Better Outcomes Than Open Repair. *J Gastrointest Surg*. 2019 Mar;23(3):618-625. doi: 10.1007/s11605-018-4047-8
119. Tian P, Fu J, Liu Y, Bian S, Li M, Zhang M, Liu J, Jin L, Zhang Z, Zhang P. Current status of gastroesophageal reflux disease after sleeve gastrectomy: Still a long way to go. *Biosci Trends*. 2021 Nov 21;15(5):305-312. doi: 10.5582/bst.2021.01288
120. Heck D, Jost A. Carotid stenosis, stroke, and carotid artery revascularization. *Prog Cardiovasc Dis*. 2021 Mar-Apr;65:49-54. doi: 10.1016/j.pcad.2021.03.005
121. Rafael H, Mego R, Moromizato P, Espinoza M. Omental transplantation for Alzheimer's disease. *Neurol India*. 2000;48(4):319-21.
122. Kataoka J, Nitta T, Ota M, Takashima Y, Yokota Y, Fujii K, et al. Laparoscopic omentectomy in primary torsion of the omentum: report of a case. *Surg Case Rep*. 2019;5(1):76-8.
123. Zhang Y, Wang X, Tao C, Que Y, Zhao W, Chen B. Ultrasound elastography for differentiating Bening from malignant thickened greater omentum. *Eur Radiol*. 2016;26(7):2337-43.

124. Robbins KJ, Antiel RM, Shakhsher BA. Omental cyst: a case report and review of the literature. *Ann Pediatr Surg.* 2021;17(1):62. doi: 10.1186/s43159-021-00129-0
125. Smereczyński A, Kołaczyk K, Bernatowicz E. Intra-abdominal fat. Part II: Non-cancerous lesions of the adipose tissue localized beyond organs. *J Ultrason.* 2016 Mar;16(64):32-43. doi: 10.15557/JoU.2016.0004
126. Seror J, Bats AS, Habchi H, Lécure F. Optimal surgical cytoreduction of the upper abdomen and the diaphragm for advanced ovarian cancer using PlasmaJet™ energy. *Gynecol Oncol.* 2016 Feb;140(2):372-3. doi: 10.1016/j.ygyno.2015.11.028
127. Cordeiro Vidal G, Babin G, Querleu D, Guyon F. Primary debulking surgery of the upper abdomen and the diaphragm, with a plasma device surgery system, for advanced ovarian cancer. *Gynecol Oncol.* 2017 Jan;144(1):223-224. doi: 10.1016/j.ygyno.2016.10.030
128. Koppe MJ, Nagtegaal ID, de Wilt JH, Ceelen WP. Recent insights into the pathophysiology of omental metastases. *J Surg Oncol.* 2014;110(6):670-5.
129. Papadia A, Morotti M. Diaphragmatic surgery during cytoreduction for primary or recurrent epithelial ovarian cancer: a review of the literature. *Arch Gynecol Obstet.* 2013 Apr;287(4):733-41. doi: 10.1007/s00404-013-2715-1
130. Acs M, Leebmann H, Häusler S, Harter P, Piso P. Extraperitoneal Approach During Peritonectomy in the Right Upper Quadrant for Peritoneal Metastases from Ovarian Malignancies. *In Vivo.* 2022 Jan-Feb;36(1):341-349. doi: 10.21873/invivo.12708
131. Lluca A, Climent MT, Escrig J, Carrasco P, Serra A; MUAPOS working group (Multidisciplinary Unit of Abdominal Pelvic Oncology Surgery). Validation of three predictive models for suboptimal cytoreductive surgery in advanced ovarian cancer. *Sci Rep.* 2021 Apr 14;11(1):8111. doi: 10.1038/s41598-021-86928-2
132. Lluca A, Serra A, Rivadulla I, Gomez L, Escrig J; MUAPOS working group (Multidisciplinary Unit of Abdominal Pelvic Oncology Surgery). Prediction of

- suboptimal cytoreductive surgery in patients with advanced ovarian cancer based on preoperative and intraoperative determination of the peritoneal carcinomatosis index. *World J Surg Oncol*. 2018 Feb 23;16(1):37. doi: 10.1186/s12957-018-1339-0
133. Fagotti A, Gueli Alletti S, Corrado G, Cola E, Vizza E, Vieira M, Andrade CE, Tsunoda A, Favero G, Zapardiel I, Pasciuto T, Scambia G. The INTERNATIONAL MISSION study: minimally invasive surgery in ovarian neoplasms after neoadjuvant chemotherapy. *Int J Gynecol Cancer*. 2019 Jan;29(1):5-9. doi: 10.1136/ijgc-2018-000012
 134. Gupta V, Rao T, Raju K, Iyer RR, Ahmed SM, Shah M, Nagaraju R. Outcomes of Laparoscopic Optimal Interval Cytoreduction Surgery (LOICS) in Patients with Advanced Ovarian Cancers Having Low Burden Disease. *Indian J Surg Oncol*. 2023 Mar;14(1):270-276. doi: 10.1007/s13193-022-01682-9
 135. Govaerts K, Lurvink RJ, De Hingh IHJT, Van der Speeten K, Villeneuve L, Kusamura S, Kepenekian V, Deraco M, Glehen O, Moran BJ; PSOGI. Appendiceal tumours and pseudomyxoma peritonei: Literature review with PSOGI/EURACAN clinical practice guidelines for diagnosis and treatment. *Eur J Surg Oncol*. 2021 Jan;47(1):11-35. doi: 10.1016/j.ejso.2020.02.012
 136. Macciò A, Sanna E, Lavra F, Chiappe G, Petrillo M, Madeddu C. Laparoscopic splenectomy both for primary cytoreductive surgery for advanced ovarian cancer and for secondary surgery for isolated spleen recurrence: feasibility and technique. *BMC Surg*. 2021 Oct 28;21(1):380. doi: 10.1186/s12893-021-01368-z
 137. Capozzi VA, Monfardini L, Ceni V, Cianciolo A, Butera D, Gaiano M, Berretta R. Endometrial stromal sarcoma: A review of rare mesenchymal uterine neoplasm. *J Obstet Gynaecol Res*. 2020 Nov;46(11):2221-2236. doi: 10.1111/jog.14436
 138. Akahoshi K, Oya M, Koga T, Shiratsuchi Y. Current clinical management of gastrointestinal stromal tumor. *World J Gastroenterol*. 2018 Jul 14;24(26):2806-2817. doi: 10.3748/wjg.v24.i26.2806

139. Bacalbasa N, Balescu I, Dima S, Brasoveanu V, Popescu I. Splenectomy as Part of Cytoreductive Surgery in Recurrent Epithelial Ovarian Cancer. *Anticancer Res.* 2015 Sep;35(9):5097-101
140. Patel RV, Hathila VP, Maheria KM, Ghodadra JK, Anand JS. Congenital lymphangiomatosis of greater omentum. *Indian Pediatr.* 1991 Jul;28(7):814-6
141. Lee EJ, Park SJ, Kim HS. Splenectomy and distal pancreatectomy in advanced ovarian cancer. *Gland Surg.* 2021 Mar;10(3):1218-1229. doi: 10.21037/gs-2019-ursoc-09
142. Kotsopoulos IC, Xirou PA, Deligiannis DA, Tsapanos VS. Coexistence of three benign and a borderline tumor in the ovaries of a 52-year-old woman. *Eur J Gynaecol Oncol.* 2013;34(2):186-8
143. Rezaeifard S, Razmkhah M, Robati M, Momtahan M, Ghaderi A. Adipose derived stem cells isolated from omentum: a novel source of chemokines for ovarian cancer growth. *J Cancer Res Ther.* 2014 Jan-Mar;10(1):159-64. doi: 10.4103/0973-1482.131451
144. García-Gómez I, Goldsmith HS, Angulo J, Prados A, López-Hervás P, Cuevas B, et al. Angiogenic capacity of human omental stem cells. *Neurol Res.* 2005 Dec;27(8):807-11.
145. Mohammadi R, Azizi S, Delirez N, Hobbenaghi R, Amini K. Comparison of beneficial effects of undifferentiated cultured bone marrow stromal cells and omental adipose-derived nucleated cell fractions on sciatic nerve regeneration. *Muscle Nerve.* 2011Feb;43(2):157-63.
146. Guetterman TC, Feters MD, Creswell JW. Integrating Quantitative and Qualitative Results in Health Science Mixed Methods Research Through Joint Displays. *Ann Fam Med.* 2015 Nov;13(6):554-61. doi: 10.1370/afm.1865
147. Ševčíková M, Hladík P, Lischke R. Překvapivý histologický nález v resekátu omenta pro uskřinutou pupeční kýlu [Surprising histological findings on the resected specimen of the omentum due to a strangulated umbilical hernia]. *Rozhl Chir.* 2017 Winter;96(12):517-520

148. Bellingan GJ, Xu P, Cooksley H, Cauldwell H, Shock A, Bottoms S, et al. Adhesion molecule-dependent mechanisms regulate the rate of macrophage clearance during the resolution of peritoneal inflammation. *J Exp Med*. 2002 Dec 2;196(11):1515-21. doi: 10.1084/jem.20011794. PMID: 12461086; PMCID: PMC2194260.
149. Bahar SG, Rokkam VR. Omentum Tumors. 2023 Mar 16. In: StatPearls [Internet]. Treasure Island (FL): StatPearls Publishing; 2023 Jan.
150. Shimotsuma M, Kawata M, Hagiwara A, Takahashi T. Milky spots in the human greater omentum. Macroscopic and histological identification. *Acta Anat* 1989;136(3):211-6.
151. Abaturov O.Y., Nikulina A.O. Rol' dendrytnykh ta B-klityn u rozvytku metazapalennya zhyrovoyi tkanyny pry ozhyrinni. The role of dendritic and B-cells in the development of meta-inflammation adipose tissue in obesity. *Zdorov'e rebenka*. 2020;15(8):546-58.
152. Hooper JK, Eggink LL, Cote R. Stories From the Dendritic Cell Guardhouse. *Front Immunol*. 2019 Dec 11;10:2880. doi: 10.3389/fimmu.2019.02880. PMID: 31921144; PMCID: PMC6919295.
153. Jones DD, Racine R, Wittmer ST, Harston L, Papillion AM, Dishaw LM, et al. The omentum is a site of protective IgM production during intracellular bacterial infection. *Infect Immun*. 2015 May;83(5):2139-47. doi: 10.1128/IAI.00295-15. Epub 2015 Mar 16. PMID: 25776744; PMCID: PMC4399044.
154. Meza-Perez S, Randall TD. Immunological Functions of the Omentum. *Trends Immunol*. 2017 Jul;38(7):526-36. doi: 10.1016/j.it.2017.03.002. Epub 2017 Jun 1. PMID: 28579319; PMCID: PMC5812451.
155. Liu M, Silva-Sanchez A, Randall TD, Meza-Perez S. Specialized immune responses in the peritoneal cavity and omentum. *J Leukoc Biol*. 2021 Apr;109(4):717-29. doi: 10.1002/JLB.5Buechler MBIR0720-271RR. Epub 2020 Sep 2. PMID: 32881077; PMCID: PMC7921210.

ДОДАТКИ

Додаток А

**СПИСОК ПУБЛІКАЦІЙ ЗДОБУВАЧА ЗА ТЕМОЮ ДИСЕРТАЦІЇ
НАУКОВІ ПРАЦІ, В ЯКИХ ОПУБЛІКОВАНІ ОСНОВНІ НАУКОВІ
РЕЗУЛЬТАТИ ДИСЕРТАЦІЇ**

9. Федорченко ІЛ, Степанчук АП. Зовнішня будова великого чепця людини у віковому аспекті. Актуальні проблеми сучасної медицини. Вісник Української медичної стоматологічної академії. 2020;20(3); 222–28. DOI: <https://doi.org/10.31718/2077-1096.20.3.222> (Здобувач провів аналіз літературних джерел, виконано набір матеріалу, провів оцінку типу статури тіла, провів метричний аналіз підготував матеріал для друку).

10. Федорченко ІЛ. Анатомія судин великого чепця людей другого зрілого віку в нормі. Актуальні проблеми сучасної медицини. Вісник Української медичної стоматологічної академії. 2021;21(2):169–75. DOI: <https://doi.org/10.31718/2077-1096.21.2.169> (Здобувач провів аналіз літературних джерел, особисто досліджено форму, топографію судин і розмір. Проведено періодизацію за віком і типом статури людини, виконано набір матеріалу, підготував матеріал для друку)

11. Степанчук АП, Федорченко ІЛ, Тарасенко ЯА, Тихонова ОО, Филенко БМ. Гістоструктура великого чепця людини в нормі і перитоніті. Український журнал медицини, біології та спорту. 2021;5(6):127–33. DOI: 10.26693/jmbs06.05.127 (Здобувач провів аналіз літературних джерел, виконано забір матеріалу, виготовлено гістологічні препарати, проведено статистичну обробку та аналіз результатів, підготовлено матеріал для друку).

12. Степанчук А.П, Федорченко ІЛ. Анатомія великого чепця у людей похилого віку. Український журнал медицини, біології та спорту. 2022;2(7):74–81. DOI: 10.26693/jmbs07.02.074 (Здобувач провів аналіз літературних джерел, особисто досліджено форму, топографію судин і розмір. Проведено періодизацію за віком і типом статури людини, виконано набір матеріалу, підготував матеріал для друку).

Stepanchuk AP, Fedorchenko IL, Pryshliak AM, Piliuhin AV, Shepitko KV. The normal architectonics of the greater omentum vasculature in elderly people of both. Світ медицини та біології. 2022;80(2):232–37. DOI 10.26724/2079-8334-2022-2-80-232-237 (*Здобувач провів аналіз літературних джерел, особисто досліджено форму, топографію судин і розмір. Проведено періодизацію за віком і типом статури людини, виконано набір матеріалу, підготував матеріал для друку*) (*Web of Science*).

НАУКОВІ ПРАЦІ, ЯКІ ЗАСВІДЧУЮТЬ АПРОБАЦІЮ МАТЕРІАЛІВ ДИСЕРТАЦІЇ

13. Федорченко ІЛ. Клінічне значення великого чепця людини у різних галузях медичної науки (бібліографічний аналіз). Збірник тез доповідей VII конгресу наукового товариства анатомів, гістологів, ембріологів, топографоанатомів України. 2019: Одеса. с.140–41. (*Здобувач провів аналіз літературних джерел, , виконано набір матеріалу, підготував матеріал для друку*).

14. Федорченко ІЛ. Варіабельність форми та метричних показників великого чепця людини. Теорія та практика сучасної морфології : четверта всеукр. наук.-практ. конф. з міжнар. участю. 2020: Дніпро. с. 112–13. (*Здобувач провів аналіз літературних джерел, виконано набір матеріалу, опис, аналіз та узагальнення результатів дослідження, підготовлено матеріали до друку*).

НАУКОВІ ПРАЦІ, ЯКІ ДОДАТКОВО ВІДОБРАЖАЮТЬ НАУКОВІ РЕЗУЛЬТАТИ ДИСЕРТАЦІЇ

15. Федорченко ІЛ, Степанчук АП. Морфологія великого чепця людини та клінічні аспекти. Вісник проблем біології і медицини. 2019;3(152): 36–40/ DOI 10.29254/2077-4214-2019-3-152-36-40 (*Здобувач провів аналіз літературних джерел, виконано набір матеріалу, провів оцінку типу статури тіла, провів метричний аналіз підготував матеріал для друку*)

Федорченко ІЛ Загальна характеристика основних морфометричних показників форми та ангіоархітекτονіки великого чепця людини. Актуальні проблеми

сучасної медицини: Вісник Української медичної стоматологічної академії. 2019;19(4):148–53. DOI: <https://doi.org/10.31718/2077-1096.19.4.148> (*Здобувач провів аналіз літературних джерел, виконано набір матеріалу, провів оцінку типу статури тіла, провів метричний аналіз підготував матеріал для друку*).

16. Федорченко ІЛ, Степанчук АП. Алгоритм визначення метричних параметрів та площі великого чепця людини. Свідectво про реєстрацію авторського права на твір. № 118013. 11 квітня 2023р.

"ЗАТВЕРДЖУЮ"

Проректор з науково-педагогічної
роботи закладу вищої освіти
Буковинського державного
медичного університету
доц. Ходоровський В.М.

« 23 »

06

2023 р.

АКТ ВПРОВАДЖЕННЯ

1. Пропозиція для впровадження: Морфофункціональні особливості великого чепця людини в нормі і при перитоніті.

2. Установа-розробник: : Полтавський державний медичний університет, кафедра анатомії людини (36011, м. Полтава, вул. Шевченка, 23), Федорченко Ігор Леонідович

3. Джерела інформації: 1.

3.1. The normal architectonics of the greater omentum vasculature in elderly people of both gender / A.P. Stepanchuk, I.L. Fedorchenko, A.M. Pryshliak, A.V. Piliuhin, K.V. Shepitko // Світ медицини та біології. – 2022. – № 2 (80). – С. 232–237.

3.2. Гістоструктура великого чепця людини в нормі і перитоніті / А.П. Степанчук, І.Л. Федорченко, Я.А. Тарасенко [та ін.] // Український журнал медицини, біології та спорту. – 2021. – Т. 6, № 5 (33). – С. 127–133.

3.3. Федорченко І.Л. Анатомія судин великого чепця людей другого зрілого віку в нормі Актуальні проблеми сучасної медицини: Вісник Української медичної стоматологічної академії. – 2021. – Т. 21, вип. 2 (74). – С. 169–175.

4. Базова установа, яка проводить впровадження: кафедра анатомії людини імені М.Г. Туркевича Буковинського державного медичного університету.

5. Термін впровадження: травень - червень 2023 року.

6. Форма впровадження: введено у навчальний процес – у матеріали лекцій та практичних занять з анатомії.

7. Зауваження та пропозиції: не поступило.

*Обговорено та затверджено на засіданні кафедри анатомії людини
ім. М.Г. Туркевича. Протокол № 39 від 19 червня 2023 року.*

**Завідувач кафедри анатомії людини
імені М.Г. Туркевича
закладу вищої освіти
Буковинського державного
медичного університету
доктор медичних наук, професор**


В.В. Кривецький

«ЗАТВЕРДЖУЮ»

Проректор з наукової роботи
Дніпровського державного
медичного університетуд-р мед.наук, професор,
заслужений лікар України
Олександр ГУДАР'ЯН

«16» червня 2023 р.

АКТ ВПРОВАДЖЕННЯ

1. Пропозиція для впровадження: Морфофункціональні особливості великого чепця людини в нормі і при перитоніті.

2. Установа-розробник: Полтавський державний медичний університет, кафедра анатомії людини (36011, м.Полтава, вул. Шевченка, 23), Федорченко Ігор Леонідович

3. Джерела інформації:

3.1. The normal architectonics of the greater omentum vasculature in elderly people of both gender / A. P. Stepanchuk, I. L. Fedorchenko, A. M. Pryshliak, A. V. Piliuhin, K. V. Shepitko // Світ медицини та біології. – 2022. – № 2 (80). – С. 232–237.

3.2. Гістоструктура великого чепця людини в нормі і перитоніті / А. П. Степанчук, І. Л. Федорченко, Я. А. Тарасенко [та ін.] // Український журнал медицини, біології та спорту. – 2021. – Т. 6, № 5 (33). – С. 127–133.

3.3. Федорченко І. Л. Анатомія судин великого чепця людей другого зрілого віку в нормі Актуальні проблеми сучасної медицини: Вісник Української медичної стоматологічної академії. – 2021. – Т. 21, вип. 2 (74). – С. 169–175.

4. Базова установа, яка проводить впровадження: Кафедра анатомії людини, клінічної анатомії та оперативної хірургії Дніпровського державного медичного університету.

5. Термін впровадження: червень-липень 2023 року.

6. Форма впровадження: Впровадження у науковий та навчальний процес на кафедрі анатомії людини, клінічної анатомії та оперативної хірургії Дніпровського державного медичного університету в лекційному курсі, при проведенні практичних занять зі студентами, лікарями-інтернами, клінічними ординаторами та аспірантами, а також у науково-дослідну роботу кафедри.

7. Зауваження та пропозиції: не поступило.

Обговорено та затверджено: на засіданні кафедри анатомії людини, клінічної анатомії та оперативної хірургії Дніпровського державного медичного університету. № 18 від «15» червня 2023р.).


Завідувач кафедри анатомії
людини, клінічної анатомії та
оперативної хірургії Дніпровського
державного медичного
університету, доктор медичних
наук, професор

Олена НЕФЬОДОВА

Відповідальний за впровадження
доктор медичних наук, професор

Володимир КОШАРНИЙ

«ЗАТВЕРДЖУЮ»
 проректор закладу вищої освіти з наукової роботи
 Полтавського державного медичного університету

професор  Ігор КЛІДАШЕВ

«12» 06 2023

АКТ ПРО ВПРОВАДЖЕННЯ

результатів, отриманих у дисертаційній роботі, у наукову роботу та
 навчальний процес

1. **Пропозиція для впровадження:** Морфофункціональна характеристика великого чепця людини в нормі і при паритонії.

2. **Установа-розробник:** Полтавський державний медичний університет.

3. **Джерела інформації:**

- Федорченко І. Л. Загальна характеристика основних морфометричних показників форми та ангиоархітекτονіки великого чепця людини / І. Л. Федорченко // Актуальні проблеми сучасної медицини: Вісник Української медичної стоматологічної академії. – 2019. – Вип. 4 (68), т. 19. – С. 148–153.

- Федорченко І. Л. Зовнішня будова великого чепця людини у віковому аспекті / І. Л. Федорченко, А. П. Степанчук // Актуальні проблеми сучасної медицини: Вісник Української медичної стоматологічної академії. – 2020. – Т. 20, вип. 3 (71). – С. 222–228.

Федорченко І. Л. Анатомія судин великого чепця людей другого зрілого віку в нормі / І. Л. Федорченко // Актуальні проблеми сучасної медицини: Вісник Української медичної стоматологічної академії. – 2021. – Т. 21, вип. 2 (74). – С. 169–175.

4. **Базова установа, яка проводить впровадження:** кафедра анатомії людини Полтавського державного медичного університету.

5. **Термін впровадження:** травень – червень 2023 року.

6. **Форма впровадження:** у навчальну роботу кафедри анатомії людини, в матеріали лекцій та практичних занять при вивченні циклу «Анатомія органів черевної порожнини».

7. **Ефективність впровадження за критеріями, висловленими в джерелах інформації (п. 3):** використання результатів наукових досліджень у навчальному процесі дозволяє розширити та поглибити знання студентів щодо морфогенезу та анатомічних особливостей структур великого чепця людини у віковому аспекті.

8. **Зауваження, пропозиції:** не вносилися.

9. **Обговорено та затверджено** на засіданні кафедри, протокол № 25 від «03» червня 2023 року.

Відповідальний за впровадження:
 завідувач кафедри анатомії людини
 Полтавського державного медичного університету
 професор

 Олег ШЕРСТОК

ЗАТВЕРДЖУЮ

Проректор закладу вищої освіти з наукової роботи
Полтавського державного медичного університету

професор

проф. КАЙДАШЕВ

**АКТ ПРО ВПРОВАДЖЕННЯ**

результатів, отриманих у дисертаційній роботі, у наукову роботу

1. **Пропозиція для впровадження:** Морфофункціональна характеристика великого чепця людини в нормі і при перитоніті.2. **Установа-розробник:** Полтавський державний медичний університет.3. **Джерела інформації:**

Гістоструктура великого чепця людини в нормі і перитоніті / А. П. Степанчук, І. Л. Федорченко, Я. А. Тарасенко [та ін.] // Український журнал медицини, біології та спорту. – 2021. – Т. 6, № 5 (33). – С. 127–133.

4. **Базова установа, яка проводить впровадження:** кафедра гістології, цитології та ембріології Полтавського державного медичного університету.5. **Термін впровадження:** травень – червень 2023 року.6. **Форма впровадження** Впровадження у навчальний процес в лекційному курсі, при проведенні практичних занять зі студентами, аспірантами, а також у наукову роботу кафедри.7. **Ефективність впровадження за критеріями, висловленими в джерелах інформації (п. 3):** використання результатів наукових досліджень у науковому процесі дозволяє розширити уявлення про гістологічну будову великого чепця, його клінічне значення.8. **Зауваження, пропозиції:** не вносилися.9. **Обговорено та затверджено** на засіданні кафедри, протокол № 21 від « 30 » 0.5. 2023 року.**Відповідальний за впровадження:**завідувач кафедри гістології,
цитології та ембріологіїПолтавського державного медичного
університету
професор

Володимир ШЕПІТЬКО

«ЗАТВЕРДЖУЮ»

Проректор закладу вищої освіти
з науково педагогічної роботи
Тернопільського національного
медичного університету імені
І.Я.Горбачевського
доктор мед наук, професор
А.В. ЦУЛЬГАЙ

« 14 » 06 2023 р.

АКТ ВПРОВАДЖЕННЯ

1. Пропозиція для впровадження: Морфофункціональні особливості великого чепця людини в нормі і при перитоніті

2. Установа-розробник: Полтавський державний медичний університет, кафедра анатомії людини (36011, м.Полтава, вул. Шевченка, 23), Федорченко Ігор Леонідович

3. Джерела інформації: 1.

3.1. The normal architectonics of the greater omentum vasculature in elderly people of both gender /

A. P. Stepanchuk, I. L. Fedorchenko, A. M. Pryshliak, A. V. Piliuhin, K. V. Shepitko // Світ медицини та біології. – 2022. – № 2 (80). – С. 232–237.

3.2. Гістоструктура великого чепця людини в нормі і перитоніті / А. П. Степанчук, І. Л.

Федорченко, Я. А. Тарасенко [та ін.] // Український журнал медицини, біології та спорту. – 2021. – Т. 6, № 5 (33). – С. 127–133.

3.3. Федорченко І. Л. Анатомія судин великого чепця людей другого зрілого віку в нормі
Актуальні проблеми сучасної медицини: Вісник Української медичної стоматологічної академії. – 2021. – Т. 21, вип. 2 (74). – С. 169–175.

4. Базова установа, яка проводить впровадження: кафедра анатомії людини Тернопільського національного медичного університету імені І.Я.Горбачевського

5. Термін впровадження: червень-липень 2023 року.

6. Форма впровадження: введено у навчальний процес – у матеріали лекцій та практичних занять з анатомії.

7. Зауваження та пропозиції: не поступило.

Обговорено та затверджено: на засіданні кафедри анатомії людини Тернопільського національного медичного університету імені І.Я.Горбачевського. Протокол № 7 від «12» червня 2023р.).

Завідувач кафедри анатомії людини
Тернопільського національного
медичного університету імені
І.Я.Горбачевського
доктор медичних наук, професор



І.Є. ГЕРАСИМЮК

«ЗАТВЕРДЖУЮ»

Проректор закладу вищої освіти
з науково педагогічної роботи
Тернопільського національного
медичного університету імені
І.Я.Горбачевського
доктор мед наук, професор
А.Г. ПІУЛЬГАЙ

«13» 06 2023 р.



АКТ ВПРОВАДЖЕННЯ

1. **Пропозиція для впровадження:** Морфофункціональні особливості великого чепця людини в нормі і при перитоніті
 2. **Установа-розробник:** Полтавський державний медичний університет, кафедра анатомії людини (36011, м.Полтава, вул. Шевченка, 23), Федорченко Ігор Леонідович
 3. **Джерела інформації:** 1.
 - 3.1. The normal architectonics of the greater omentum vasculature in elderly people of both gender / A. P. Stepanchuk, I. L. Fedorchenko, A. M. Pryshliak, A. V. Piliuhin, K. V. Shepitko // Світ медицини та біології. – 2022. – № 2 (80). – С. 232–237.
 - 3.2. Гістоструктура великого чепця людини в нормі і перитоніті / А. П. Степанчук, І. Л. Федорченко, Я. А. Тарасенко [та ін.] // Український журнал медицини, біології та спорту. – 2021. – Т. 6, № 5 (33). – С. 127–133.
 - 3.3. Федорченко І. Л. Анатомія судин великого чепця людей другого зрілого віку в нормі Актуальні проблеми сучасної медицини: Вісник Української медичної стоматологічної академії. – 2021. – Т. 21, вип. 2 (74). – С. 169–175.
 4. **Базова установа, яка проводить впровадження:** кафедра оперативної хірургії та клінічної анатомії Тернопільського національного медичного університету імені І.Я.Горбачевського
 5. **Термін впровадження:** червень-липень 2023 року.
 6. **Форма впровадження:** введено у навчальний процес – у матеріали лекцій та практичних занять з анатомії.
 7. **Зауваження та пропозиції:** не поступило.
- Обговорено та затверджено: на засіданні кафедри оперативної хірургії та клінічної анатомії Тернопільського національного медичного університету імені І.Я.Горбачевського. Протокол № 8 від «12» серпня, 2023р.).*

Завідувач кафедри оперативної
хірургії та клінічної анатомії
Тернопільського національного
медичного університету імені
І.Я.Горбачевського
доктор медичних наук, професор

М.С. ГНАТЮК М.С. ГНАТЮК

«ЗАТВЕРДЖУЮ»

Проректор закладу вищої освіти з
науково педагогічної роботи
Тернопільського національного
медичного університету імені
І.Я.Горбачевського
доктор мед наук, професор
А.Е. ШУЛЬГАЙ



2023 р.

АКТ ВПРОВАДЖЕННЯ

1. **Пропозиція для впровадження:** Морфофункціональні особливості великого чепця людини в нормі і при перитоніті
2. **Установа-розробник:** Полтавський державний медичний університет, кафедра анатомії людини (36011, м.Полтава, вул. Шевченка, 23), Федорченко Ігор Леонідович
3. **Джерела інформації:** 1.
 - 3.1. The normal architectonics of the greater omentum vasculature in elderly people of both gender / A. P. Stepanchuk, I. L. Fedorchenko, A. M. Pryshliak, A. V. Piliuhin, K. V. Shepitko // Світ медицини та біології. – 2022. – № 2 (80). – С. 232–237.
 - 3.2. Гістоструктура великого чепця людини в нормі і перитоніті / А. П. Степанчук, І. Л. Федорченко, Я. А. Тарасенко [та ін.] // Український журнал медицини, біології та спорту. – 2021. – Т. 6, № 5 (33). – С. 127–133.
 - 3.3. Федорченко І. Л. Анатомія судин великого чепця людей другого зрілого віку в нормі Актуальні проблеми сучасної медицини: Вісник Української медичної стоматологічної академії. – 2021. – Т. 21, вип. 2 (74). – С. 169–175.
4. **Базова установа, яка проводить впровадження:** кафедра гістології та ембріології. Тернопільського національного медичного університету імені І.Я.Горбачевського
5. **Термін впровадження:** червень-липень 2023 року.
6. **Форма впровадження:** введено у навчальний процес – у матеріали лекцій та практичних занять з анатомії.
7. **Зауваження та пропозиції:** не поступило.

Обговорено та затверджено: на засіданні кафедри гістології та ембріології. Тернопільського національного медичного університету імені І.Я.Горбачевського. Протокол № 6 від «15» серпня 2023р.).

Завідувач кафедри гістології та
ембріології. Тернопільського
національного медичного
університету імені І.Я.Горбачевського
доктор біологічних наук, професор


З.М. НЕБЕСНА

«ЗАТВЕРДЖУЮ»

Перший проректор

Сумського державного університету

(посада)

Сергій ЛЕОНОВ



2023 р.

АКТ

**впровадження (використання) результатів науково-дослідної роботи (етапу НДР) /
дисертаційної роботи у навчальний процес**

Морфофункціональна характеристика великого чепця людини в нормі і при перитоніті, яка виконана в період з вересень 2018 р. по травень 2022 р.

Розроблено: «Морфофункціональна характеристика великого чепця людини в нормі і при перитоніті».

Здобувач: – аспірант Федорченко Ігор Леонідович, Полтавський державний медичний університет, кафедра анатомії людини

Комісія в складі:

Голова комісії: голова ради з якості ННМІ Вікторія ПЕТРАШЕНКО

Члени комісії:

гарант освітньої програми 222 «Медицина» (магістр) Людмила ПРИСТУПА

гарант освітньої програми 222 «Медицина» (доктор філософії) Юрій АТАМАН

завідувач кафедри морфології Валентина БУМЕЙСТЕР

встановили, що результати науково-дослідної роботи використовуються в навчальному та науковому процесах за освітньою програмою «Медицина» освітнього ступеня магістр, доктор філософії спеціальності 222 «Медицина» шляхом реалізації наступного: при викладанні дисципліни «Анатомія людини», модуль «Спланхнологія» дозволяє розширити знання студентів щодо морфологічних особливостей великого чепця людини та у науковій роботі кафедри.

« 8 » червня 2023 р.

Голова комісії _____

Члени комісії _____

Вікторія ПЕТРАШЕНКО

Людмила ПРИСТУПА

Юрій АТАМАН

Валентина БУМЕЙСТЕР