МІНІСТЕРСТВО ОХОРОНИ ЗДОРОВ'Я УКРАЇНИ
ВИЩИЙ ДЕРЖАНИЙ
НАВЧАЛЬНИЙ ЗАКЛАД УКРАЇНИ
УКРАЇНСЬКА МЕДИЧНА СТОМАТОЛОГІЧНА АКАДЕМІЯ
Кафедра загальної хірургії з доглядом за хворими

- *Лекція* ***ГНІЙНІ ЗАХВОРЮВАННЯ КИСТІ***

Полтава-2009

Актуальність теми

- У вік технічного прогресу, автоматизації і ери антибіотиків кількість хворих з гострою інфекцією кисті дещо зменшилась. І все ж за частотою захворювань, кількістю втраченого робочого часу, матеріальними затратами, що пов’язані з тимчасовою втратою працездатності та виходом на інвалідність, гнійні захворювання кисті і пальців – є дуже важливою соціальною проблемою. Панариций є самим розповсюдженим гнійним захворюванням кисті.

Класифікація захворювань кисті

- Для повсякденної практики найбільш доцільна класифікація найгнійних захворювань пальців і кисті запропонована *Л.Г.Фішманом* (1963) , яка окремо виділяє

1. гнійні захворювання пальців кисті – **панарицій**
2. та гнійні захворювання долоні – **флегмони кисті**

гнійні захворювання пальців кисті

Шкіра:

- 1. Шкірний панарицій.
- 2. Нігтьовий панарицій:
- а) пароніхія;
- б) піднігтьовий панарицій.

Підшкірна клітковина:

- а) підшкірний панарицій.

Сухожильні піхви і сумки:

- а) гнійний тендовагініт I і V пальців;
- б) променевий і ліктьовий тендобурсит.

Кістка:

- а) кістковий панарицій.

Суглоб:

- а) суглобовий панарицій.

Ураження усіх тканин пальця:

- а) пандактиліт.

Термінологія

1. Шкірний панарицій – (panaritium cutaneum)
2. Підшкірний панарицій – (panaritium subcutaneum)
3. Панарицій сухожилкової піхви – (tendovaginitis, panaritium tendineum)
4. Кістковий панарицій – (panaritium ossale)
5. Суглобовий панариція – (panaritium articulare)
6. Піднігтьовий панарицій – (panaritium subunguale)
7. Білянігтьовий панариція – (panaritium paraungunale)
8. Панарицій нігтьового валика – пароніхія – (paronychia)
9. Пандактилит – (pandactilitis)

гнійні захворювання долоні

Шкіра:

- а) шкірний абсцес;
- б) мозольний абсцес.

Підшкірна клітковина:

- а) надапоневротична флегмона долоні;
- б) міжпальцева флегмона.

Фасціально-клітковинні простори долоні:

- а) підапоневротична флегмона долоні;
- б) флегмона серединного долонного простору;
- в) флегмона простору м’язів узвишшя I пальця (tenar);
- г) флегмона простору м’язів узвишшя V пальця (hypotenar).

Фасціально-клітковинні простори тилу кисті:

- а) підшкірна флегмона;
- б) підапоневротична флегмона.

Флегмона міжфасціального простору передпліччя (простору Пирогова)

Флегмони кисті

Комісуральна

Тильної поверхні

- Поверхнева (підшкірна)
- підфасціальнав

<u>Долонної поверхні</u>

- Флегмона тенару
- Флегмона гіпотенару
- V-подібна флегмона
- Флегмона серединного простору

1)Поверхнева підапоневротична

2)Глибока підсухожильна

Етиологія

- St. Aureus - 85%
- St. Aureus в асоціаціях - 10%
- Змішана інфекція -5%

Патогенез

- Анатомічні особливості кисті
- Дрібні травми
- Сторонні тіла

Стадії

- **Серозно-інфільтративна**
- **Гнійно-некротична**

Методи діагностики

<u>Облігатні</u>

- анамнез
- Дослідження зон болючості
- визначення крепітації

Рекомендовані

- рентгенографія
- бактеріологічне дослідження

Факультативні

- термографія
- фістулографія

ЛІКУВАННЯ

- **Серозно-інфільтративна стадія**

Консервативне: загальна і місцева антибіотикотерапія, імобілізація

- **Гнійно-некротична стадія**

Оперативне лікування:

- розкриття гнояка, некректомія, дренування
- крайова резекція нігтя
- перфорація нігтя
- видалення нігтя
- ампутація

Алгоритм вибору розтину при різній локалізації флегмони кисті

- Шкірний абсцес – повздовжній лінійний розтин через гнійне вогнище з видаленням відшарованого епідермісу.
- Флегмона підшкірної клітковини – лінійний розтин через найбільш виступаючу частину гнійного вогнища.
- Міжпальцева флегмона (комісуральна) – розтин на рівні відповідних між пальцевих проміжків по долонній поверхні кисті
- Флегмона серединного простору кисті – поздовжній розтин, який проходить відповідно проміжку між 3-4-ою п’ясними кістками.
- Флегмона тенора – розтин на долонній поверхні по складці, що оточує м’язи підвищення I пальця (у проксимальному відділі долоні розріз не доводять до кінця складки, оскільки є небезпека пошкодження серединного нерву).
- Флегмона гіпотенору – поздовжній розтин на долонній поверхні над найбільш виступаючою частиною підвищення.
- Флегмона тильної поверхні кисті – поздовжні розтини на тильній поверхні кисті над проекціями міжп’ясних проміжків

Розтини при розкритті флегмон кисті

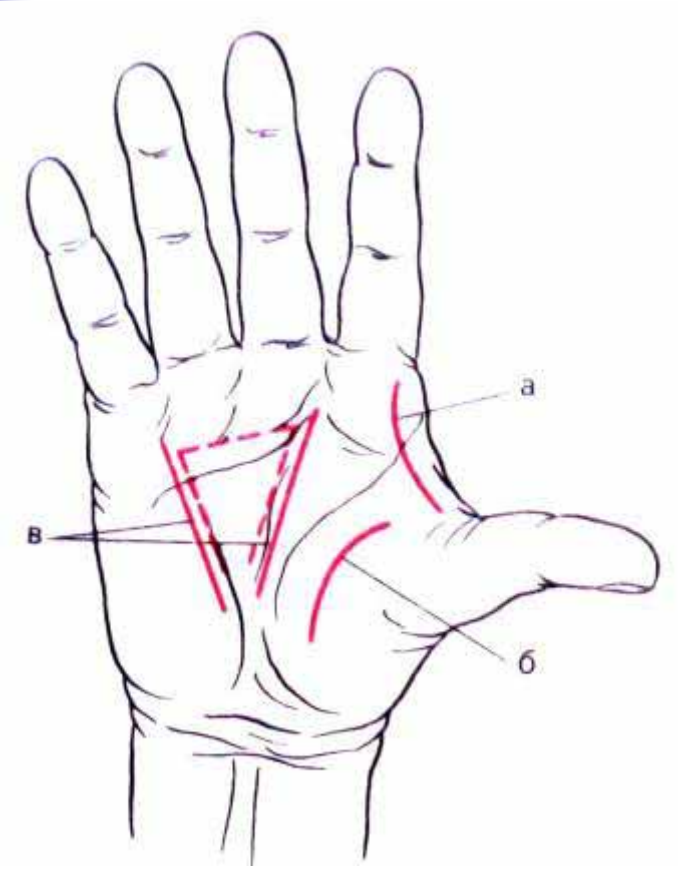

- а – тенору за Ізеленом
- б – тенору за Канавелом
- в – глибокого долонного простору за Піком (пунктиром позначена проекція серединного долонного простору)

Розкриття гнійних тендобурситів за Канавелом

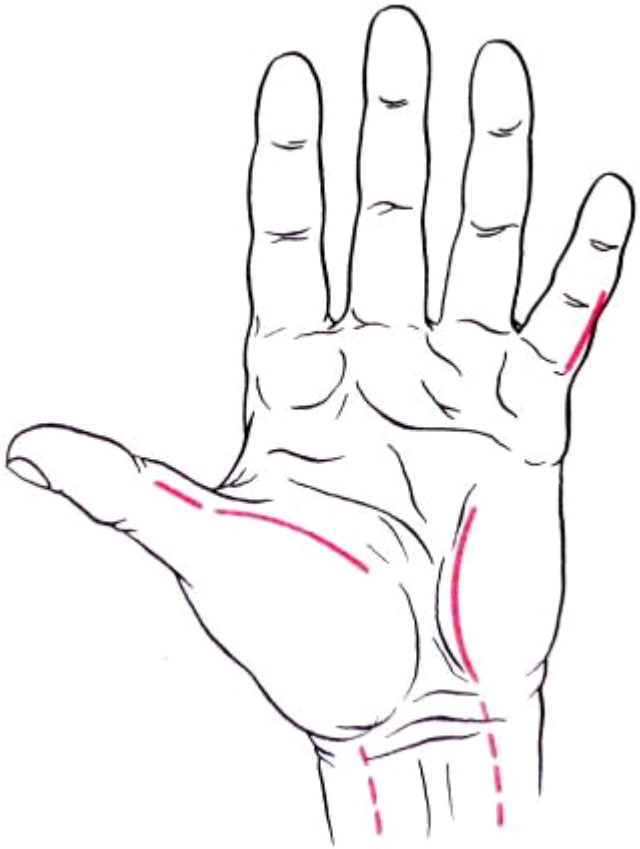

- Пунктиром вказані розтини при розповсюдженні процесу на променеву та ліктьову сумки.

Питання для самоконтрою

1. Етіологія, патогенез, клінічні ознаки і особливості перебігу окремих форм панарицію та флегмон кисті, методи діагностики панарицію та флегмон кисті.
2. Які особистості будови пальців і кисті і яким чином впливають на перебіг, діагностику і лікування панарицію?
3. Класифікація панарицію та флегмони кисті.
4. Особливості хірургічної анатомії пальців і кисті, що мають значення для перебігу, діагностики, лікування панарицію і флегмони кисті.
5. В чому полягає небезпека гнійно-некротичного процесу на I і V пальцях кисті?
6. Чому сухожильний панарицій навіть у серозній фазі розвитку потребує екстреного оперативного втручання, і в чому воно полягає?
7. Назвіть всі клінічні форми панарицію і дайте їм коротку характеристику.

8. Яка стадія розвитку панарицію є показом до консервативного лікування, і в чому воно полягає?

9. Які симптоми при різних формах панарицію вказують на необхідність оперативного втручання?

10. Покази до консервативного і оперативного лікування панарицію та флегмони кисті.

11. Методи знеболення і оперативного втручання при різних формах панарицію та флегмони кисті.

12. Техніка виконання дослідження, що дозволяє розрізняти різні форми панарицію та флегмони кисті, за допомогою ґудзикового зонду.

13. Проведення диференційної діагностики панарицію та флегмони кисті з іншими гнійно-запальними процесами м’яких тканин, що можуть локалізуватись на пальці та долоні.

14. Вибір методу знеболення і способу оперативного втручання при різних формах панарицію та флегмонахкисті.

Дякуємо за увагу!