СИТУАЦІЙНІ ТА ЛАБОРАТОРНІ ЗАДАЧІ:

Частина І. ЗАГАЛЬНА ПАТОФІЗІОЛОГІЯ

1.1. НОЗОЛОГІЯ

***Задача* № 1.** За визначенням акад. О.О.Богомольця (1929) хвороба наступає тоді, коли пристосувальні реакції організму недостатні для рівноваги дії надзвичайних умов. Проте інший видатний патолог акад. І.В.Давидовський вважає принциповим, що хвороба - не інадаптація, а "життя, форма пристосування організму до умов існування". Так що ж таке хвороба - це адаптація чи інадаптація? Аргументуйте вашу точку зору.

***Задача* № 2.** Які наслідки розгерметизації кабіни літака, космічного корабля? Дайте патофізіологічне обґрунтування.

***Задача* № 3.** Водій протягом доби знаходився в автомобілі, Який був занесений снігом. Шкіра стала блідою, дихання та пульс ледве визначалися. Артеріальний тиск - 70/40 мм рт. ст., температура тіла (ректальна) 30°С. Яка фаза гіпотермії спостерігалась у хворого? Як змінилася терморегуляція? Який патогенез симптомів, що спостерігаються?

***Задача* № 4.** В експерименті показано, що опромінення вагітних самок щурів однаковою дозою рентгенівських променів на 10-у добу викликало аненцефалію, на 11-у - мікро- й анофтальмію, на 14-й аномалію кінцівок. Чому однаковий вплив радіації викликав неоднаковий ефект?

***Задача* № 5.** Дві собаки були під впливом дії електричного струму – перша – 25, друга – 80мА. У обох собак спостерігалась зупинка дихання. Який механізм зупинки дихання в обох випадках?

***Задача* № 6.** Хвора А., 22 років, надійшла в клініку з діагнозом: спайкова непрохідність кишечнику. Під час операції (під ендотрахеальним) наркозом, відбулася закупорка слизом інтубаційної трубки. У хворої припинилося дихання, незабаром зник пульс. Через 2 хв після настання клінічної смерті зроблено відсмоктування слизу з трахеї та почато штучне дихання. Одночасно зроблено нагнітання в праву плечову артерію 300 мл крові з 1 мл адреналіну (1:1000) під тиском 220 мм рт. ст. У зв'язку з відсутністю ефекту розкрито грудну клітину та почато масаж серця. Через 1 хв після початку масажу з'явилися скорочення серця та відновилося дихання. Надалі внутрішньовенно перелито 700 мл крові. Післяопераційний стан задовільний. Чи можна вважати причиною неефективної реанімації на першому етапі фібриляцію шлуночків серця? Яким образом, не розкриваючи грудну клітку, можна вірогідно діагностувати фібриляцію шлуночків серця? Чи виправданий перехід від непрямого до прямого масажу серця при фібриляції шлуночків без попередньої дефібриляції?

***Задача* № 7**. Хворий 16 років доставлений у лікарню у тяжкому стані з термічним опіком II ступеня (площа опіку досягає 30 % поверхні тіла). Свідомість потьмарена, АТ- 80/50 мм рт. ст., пульс 120 $хв^{-1}$, слабкого наповнення, дихання часте і поверхневе, температура тіла - 37,7°С. Аналіз крові: еритроцити - 5,5 х 10^{12} /л, Hb - 170 г/л, показник гематокриту - 0,52 л/л, лейкоцити - 20 х 10^{9} /л. Які механізми виявлених порушень? Який вид шоку розвився у хворого? Яке значення гемоконцентрації, що розвилася у хворого?

***Задача* № 8.** Хворий К., 43 років, ліквідатор, під час ліквідації аварії на АЕС одержав дозу опромінення 20 Гр. Протягом тижня неухильно прогресували нудота, блювота, здуття живота, кривавий понос, гарячка. На восьму добу стан значно погіршився. При огляді: стан тяжкий, температура тіла 39,8° С. Шкірні покриви сухі, в'ялі, множинні крапкові геморагії. Дихання жорстке, 40 $хв^{-1}$. Тони серця глухі, неритмічні. АТ60/40 мм рт. ст. Живіт різко роздутий, кишкові шуми не вислухуються. Випорожнення не було останні 5 діб. Загальний аналіз крові: Hb - 80 г/л; еритроцити - 2,5 х 10^{12} /л; лейкоцити - 1,6 х 10^{9} /л; лейкоцитарна формула: Б - немає; Е - немає; М - немає; Ю - 12 %; П - 23 %; С - 70 %; Л - 2 %; М -1 %. Тромбоцити - 40,0 х 10^{9} /л. Загальний аналіз сечі: колір - червоно-бурий; пит. вага - 1028; білок - ++; цукор - негат. В осаді: еритроцити на все поле зору. На дев'яту добу наступила смерть при явищах паралітичної непрохідності кишечнику, шоку, вираженої дегідратації. Поставте діагноз. Поясните механізми розвитку основних патологічних процесів (шоку, зневоднювання, паралітичної непрохідності кишечнику, сепсису).

***Задача* № 9.** Фізик Т., 35 років, доставлений у клініку 5 днів назад зі скаргами на головний біль, запаморочення, нудоту і блювоту. У результаті нещасливого випадку піддався загальному опроміненню гамма-променями в дозі 2 Гр. В даний час почуває себе добре і ніяких скарг не пред'являє. В аналізі крові лейкоцитопенія, лімфоцитопенія, різко знижена кількість ретикулоцитів. Який період променевої хвороби є в хворого у даний час? Як пояснити його скарги при надходженні? Який механізм змін з боку крові, і до яких наслідків можуть привести ці зміни?

***Задача* № 10.** Хворий Т., 15 років, доставлений у лікарню у тяжкому стані з термічним опіком II ступеня. Постраждало близько 30 % загальної поверхні тіла. Свідомість спохмурніла, АТ 80/50 мм рт. ст, пульс 120 $хв^{-1}$, слабкого наповнення. Дихання часте і поверхневе, температура тіла 35.7° С. Аналіз крові: еритроцити - 5,2 х 10^{12} /л, Hb - 105 г/л, лейкоцити - 20 х 10^{9} /л, показник гематокриту - 0,52 л/л.

Які існують види шоку і який з них розвився к хворого? Який патогенез і яке значення гемоконцентрації, що розвилася у хворого? Доведіть, що опіковий шок - це типовий патологічний процес.

***Задача* № 11.** У хворого М., 56 років, визначаються такі ознаки серцевої недостатності:

Стеноз лівого атріовентрикулярного отвору.
Розширення лівого передсердя.
Застій у малому колі кровообігу.
Порушення функції правого шлуночка.
Застій у великому колі кровообігу.
Кисневе голодування циркуляторного типу.
Задишка.

Вкажіть головну ланку в даному ланцюзі патогенезу порушень, що виникають в організмі. Відповідь обґрунтуйте.

***Задача* № 12.** Для місцевої артеріальної гіперемії характерні такі прояви:

1. Прискорення кровотока.
2. Почервоніння тканини.
3. Розширення артеріол.
4. Збільшення об'єму органа.
5. Підвищення температури тканини.
6. Посилення обміну речовин.

Вкажіть головну ланку в даному ланцюзі патогенезу порушень, що виникають в організмі. Відповідь обґрунтуйте.

***Задача* № 13.** Для тканини в ділянці запалення характерні такі прояви:

1. Почервоніння збудженої ділянки запалення
2. Підвищення температури.
3. Порушення обміну речовин.
4. Порушення лізосомальних мембран.
5. Збільшення розщеплення біополімерів.
6. Підвищення осмотичного тиску.
7. Вихід гідролаз з лізосом у клітину.
8. Підвищення онкотичного тиску.
9. Збільшення об'єму клітин через їхнє набухання.

Вкажіть головну ланку в даному ланцюзі патогенезу порушень, що виникають в організмі. Відповідь обґрунтуйте.

***Задача* № 14.** У дитини В., 10 років, кіфосколіоз, асиметрія трубчастих кісток. На шкірі багато плям кавового кольору, переважно на закритих ділянках. Відзначаються нейрофіброми на віках, кон'юнктиві, роговиці, радужці, по ходу циліарних нервів. Правобічний

птоз. Дитина відстає від однолітків у розумовому розвитку. Періодично виникають судороги. Установлено діагноз: нейрофіброматоз (хвороба Реклінгхаузена). Укажіть тип спадкування. Назвіть методи виявлення даної спадкової патології, що можуть бути використані для постановки діагнозу.

***Задача* № 15.** Хвора Г., 60 років, скаржиться на неможливість виконання цілеспрямованих дій. Родичі відзначають емоційну лабільність і прогресуючу деменцію (слабоумство) хворої. Об'єктивно: мова утруднена, хода невпевнена, шаркає. Рухи мінливі, нестереотипні. Поставлено діагноз: хорея Гентингтона. Укажіть тип спадкування. Назвіть методи виявлення даної спадкової патології, що можуть бути використані для постановки діагнозу.

***Задача* № 16.** У новонародженої дитини відзначаються мікроцефалія, вузькі очні щілини, запале перенісся, широка основа носа, низько посаджені, деформовані вушні раковини, ущелина губи і носа, коротка шия, полідактилія, крипторхізм, гіпоплазія зовнішніх полових органів. Виявлено пороки внутрішніх органів: дефект міжшлуночкової перегородки, аномалії нирок. При цитогенетичному дослідженні виявлена трисомія по 13-й парі аутосом.

Поставте можливий діагноз і поясніть можливе походження хромосомної аномалії.

***Задача* № 17.** У генетичній консультації жінка повідомила лікарю, що в її сестри тяжка форма серпоподібноклітинної анемії. Сама ж пацієнтка і її чоловік здорові. В крові в жінки: HbA - 70%, Hb - 28%, а в чоловіка: HbA - 98%, Hb - 0. Вкажіть імовірність виникнення серпоподібноклітинної анемії в їхніх дітей. Обґрунтуйте свій висновок.

***Задача* № 18.** Відсутність потових залоз передається спадково як рецесивна ознака, зчеплена з Х-хромосомою. Чоловік, який не страждає цією патологією, одружується з дівчиною, батько якої позбавлений потових залоз, а мати і її предки - здорові. Вкажіть імовірність прояву цього недоліку в дітей у даному шлюбі. Обґрунтуйте свій висновок.

***Задача* № 19.** Дитина А., 8 років, надійшла у дитячу лікарню на обстеження з приводу розумової відсталості, судорожних припадків, зниження слуху. При зовнішньому огляді звертає на себе увага шаблеподібна форма гомілок, наявність напівмісячних виїмок у передніх зубів (різців). Реакція Васермана різко позитивна (++++), у матері також позитивна реакція Васермана. Укажіть, чи є виявлений випадок захворювання спадковим. Обґрунтуйте свій висновок.

***Задача* № 20.** На консультацію до лікаря-невропатолога звернулися батьки юнака 15 років. Їх турбує млявість, інертність і розумова відсталість сина. Юнак учиться в школі для розумово відсталих дітей. Об'єктивні дані: юнак високого зросту, євнухоїдної статури, кінцівки довгі, вторинні полові ознаки виражені слабко. У клітинах епітелію порожнини рота виявляються тільця Бара. Укажіть можливий діагноз, що може бути поставлений хворому. Назвіть метод генетичного обстеження, який варто застосувати для уточнення діагнозу. Вкажіть каріотип при даному захворюванні.

Порушення імунологічної реактивності.

Задача №1. Зробіть висновок за імунограмою пацієнта, М., 47 років, що страждає на хронічний гнійно-обструктивний бронхіт.
Лейкоцити – 9,3 х 10^9 л
Лімфоцити – 29% (абсолютне число 2,7 х 10^9л)
CD 3+ – 68% (N 72±7%)
CD 4+ – 34% (N 39±5%)
CD 8+ – 20% (N 23±4%)
CD 20+ - 7% (N 11±6%)
CD 4+ / CD 8+ _____
CD3+ / CD20+ _____
Ig – 1,5 г/л (N 1,25 – 2,5)
Ig – 5,6 г/л (N 7,5 – 15,45)
Ig – 0,56 г/л (N 0,65 – 1,65)
ЦІК – 0,090 од.опт.пл. (N <0,100)
Фагоцитуючі нейтрофіли – 62 (N 21 – 90%)
Тест із нітросинім тетразолієм (НСТ): середній цитохімічний коефіцієнт (СЦК) – 1,60 (N > 1,50)
Лізосомальні катіонні білки (ЛКБ): СЦК – 1,70 (N > 1,50)

Задача №2. Зробіть висновок за імунограмою пацієнта Л., 57 років, з діагнозом хронічний гнійно-обструктивний бронхіт.
Лейкоцити 15,6 х 10^9л
Лімфоцити 17% (абсолютне число 2,6 х 10^9л)
CD 3+ – 40%
CD 4+ – 21%
CD 8+ – 19%
CD 20+ - 4%
CD 4+ / CD 8+ _____
CD3+ / CD20+ _____
Ig – 1,5 г/л
Ig – 8,2 г/л
Ig – 0,48 г/л
ЦІК – 0,080 од.опт.пл.
Фагоцитуючі нейтрофіли – 26
НСТ: СЦК – 1,20
ЛКБ: СЦК – 1,20

Задача №3. Зробіть висновок за імунограмою дитини Г., хлопчика 5 років, з діагнозом хронічна пневмонія, гнійний отит, що уже на першому році життя прийняли безупинно рецидивуючій характер. Яке імунодефіцитне захворювання можете припустити? Який його патогенез. Що необхідно для підтвердження діагнозу?
Лейкоцити 15,2 х 10^9л
Лімфоцити 26% (абсолютне число 4,0х 10^9л)
CD 3+ – 70%
CD 4+ – 21%
CD 8+ – 38%
CD 20+ - 0%
CD 4+ / CD 8+ _____
CD3+ / CD20+ _____
IgA – 0
Ig – 0
Ig – 0,46 г/л
Ige – 0
Фагоцитуючі нейтрофіли – 28
НСТ: СЦК – 1,55
ЛКБ: СЦК – 1,62

Задача №4. Як впливає білкове голодування на загальну резистентність організму, перебіг алергійних захворювань.
Задача №5. Учень 3 класу А., 10 років, під час купання в річці, наступив на скло і порізав осколком стопу. Звернувся в медпункт, де йому обробили рану та ввели протиправцеву сироватку. Незабаром у А. з'явилося різке почервоніння, припухлість у місці введення сироватки, висипання, сверблячка, підвищилася температура тіла. Дайте оцінку стану реактивності та резистентності організму дитини.
Задача №6. Хворий, 47 років, тракторист, у період косовиці постійно відчуває нездужання, печіння в очах, нежить, головний біль, підвищення температури. Після закінчення жнив ці явища зникають. Який алергійний процес можливий у хворого? До якого типу відноситься? Які діагностичні проби необхідні? Які рекомендації дасте хворому?
Задача №7. Які профілактичні заходи обґрунтовані під час підготовки хворого до трансплантації нирок? Поясните механізм виникнення кризу відторгнення.
Задача №8. Хворому зробили ін'єкцію розчину новокаїну без попередньої внутрішньошкірної проби. Відразу ж після ін'єкції хворий покрився холодним потом, артеріальний тиск у нього різко знизився, пульс став ниткоподібним, дихання — частим, поверховим. Визначте характер цієї алергічної реакції і механізм її розвитку. Скажіть, чи потрібна в цьому разі невідкладна допомога.
Задача №9. Через 6 тижнів після проникаючого поранення правого ока у хворого з‘явився біль в іншому оці і постійний головний біль на тому ж боці. Гострота зору лівого ока почала прогресивно знижуватися. При огляді виявлено звуження зіниці перекорнеальна гіперемія судин і гіперемія райдужної оболонки. При пальпації ока - болючість. Виникає помутніння склоподібного тіла. Яка форма патології відзначається у хворого, які механізми ураження нетравмованого ока?
Задача №10. У хворого після введення протиправцевої сироватки підвищилася температура тіла, виникли порушення серцевої діяльності, біль у суглобах, свербіж і шкірні висипи. Ці явища стали зникати після призначення протигістамінного препарату “тавегіл”. Яка алергічна реакція виникла у хворого? Як можна було ій запобігти?
Задача №11. У дитини 3 років після уживання полуниці з'явилися почервоніння шкіри щік, везикульозні висипання на шкірі кінцівок (по типі гострої кропивниці), проте алергійні проби із застосуванням різних алергенів негативні, в імунологічному статусі відхилень не виявлено. Діагноз алергії був знятий. Поясніть сутність і патогенез цього явища.
***Задача* № 12.** Хвора К., 10 років, надійшла в дитячу інфекційну лікарню зі скаргами на погане самопочуття, болючість у горлі при ковтанні. Температура тіла 38,5^{O} С. При огляді зіва виявлена набряклість, слабка гіперемія і грязно-сірий фібринозний наліт на мигдаликах. При знятті нальоту поверхня мигдаликів кровоточить. Шийні лімфовузли праворуч збільшені, злегка болісні. На підставі обстеження поставлений діагноз: дифтерія зіва. Дитині призначене введення 6000 АО протидифтерійної сироватки. З поглядом на те, що рік назад дитині вводилася протиправцева сироватка, серотерапія проведена за методом Безрідка: спочатку підшкірно введене 0,25 мл сироватки, а через 3 години – внутрішньом’язово інша кількість. Чому сироватку вводили дробовими дозами? Відповідь обґрунтуйте.
***Задача* № 13.** Хворий М., 15 років, надійшов у хірургічне відділення із сильно забрудненою раною лівого стегна. Хворому зроблена первинна хірургічна обробка рани. Внутрішньом’язово у верхній зовнішній квадрант сідниці введено 1500 АО протиправцевої сироватки. У зв'язку з тим, що загоєння рани ускладнилося нагноєнням, уведення протиправцевої сироватки повторювали через кожні 6 днів. Після третьої ін'єкції на місці введення сироватки з'явилася набряклість, сформувався великий інфільтрат. Шкіра над інфільтратом місцями некротизувалася, в результаті чого утворилася виразка, що довго не загоювалася. Як пояснити появу вогнища запалення з некрозом у хворого? Чим відрізняється феномен Шварцмана від феномена Артюса?
***Задача* № 14.** У хворого С., 25 років, під час повторного курсу вітамінотерапії через 10 хв після внутрішньом'язової ін'єкції вітаміну B_1 з'явилися головний біль, запаморочення, задишка, болі в животі. Артеріальний тиск знизився до 60/40 мм рт. ст., пульс 120 хв$^{-1}$, нитковидний. Про яку патологію варто думати? Чи є вітамін B_1 повним алергеном? Укажіть тип алергійної реакції, що розвилася в хворого після ін'єкції препарату, за Джеллом і Кумбсом. Які можливі механізми розвитку зазначених симптомів?
***Задача* № 15.** У дитини, що страждає на дифтерію, через 9 днів після введення антитоксичної сироватки підвищилася температура до 39° С, з'явилася еритематозний висип, сверблячка та біль у суглобах. Рівень комплементу в сироватці різко знижений. Про яку патологію варто думати в даному випадку? Укажіть тип алергійної реакції за Джеллом і Кумбсом. Про що свідчить зниження комплементзв’язуючої активності сироватки крові у хворого? Переважно за участю В- чи Т-лімфоцитів пов'язаний розвиток даної патології?
***Задача* № 16.** Хворий К., 50 років, протягом 3 тижнів лікувався левоміцетином із приводу сальмонельозу. До кінця цього періоду в хворого розвилася виражена анемія. Обстеження виявило в крові в хворого наявність антитіл до еритроцитів. Який механізм розвитку анемії, що виникла у хворого?
***Задача* № 17.** У хворого К., 25 років, із травматичним ушкодженням лівого ока, через 4 тижні погіршився зір правого ока. Був поставлений діагноз: симпатична офтальмія. Лімфоцити, виділені з периферичної крові, мають здатність викликати гальмування міграції макрофагів і стимулювати реакцію бласттрансформації. Який патогенез розвитку аутоалергії в даному випадку? Про що свідчать зазначені реакції з боку лімфоцитів? Переважно за участю В- чи Т-лімфоцитів пов'язаний розвиток даної патології?
***Задача* № 18.** Хвора С., 9 років, скаржиться на загальне нездужання, слабість, втрату апетиту. По вечорах температура тіла підвищується до 37,5^{O} С. При рентгеноскопії легень праворуч виявлене збільшення прикореневих лімфатичних вузлів. Дитині зроблена реакція Манту, що виявилася різко позитивною: через 24 години на місці нанесення туберкуліну виявлена папула (вузлик) діаметром 15 мм із зоною гіперемії (ареолою) в окружності. З анамнезу відомо, що 3 місяці назад реакція Манту була негативною. Який механізм розвитку позитивної реакції Манту? Укажіть тип алергійної взаємодії за Джеллом і Кумбсом.

Типові патологічні процеси

Задача №1. Для профілактики плевропульмонального шоку хворому із проникаючим пораненням верхньої частини грудної клітки зроблена правобічна вагосимпатична блокада новокаїном. Після блокади у хворого виникло звуження правої зіниці (міоз), почервоніння цієї половини обличчя та шиї. Які зміни місцевого кровообігу виявлені в хворого?
Задача №2. У хворого зі стенозом лівого атріовентрикулярного отвору при огляді відзначається ціаноз і незначна набряклість кінцівок. Кисті холодні на дотик. При біомікроскопічному дослідженні мікроциркуляції нігтьового ложа виявлені розширення мікросудин, уповільнення кровотока. Про яке порушення периферичного кровообігу йде мова? Які механізми цих порушень?
Задача №3. Хвора, 25 років, скаржиться на виникнення головним чином в холодну погоду приступів болю в пальцях верхньої кінцівки і відчуття оніміння ніг. Під час приступів об'єктивно відзначається різке збліднення шкіри пальців і кистей, зниження місцевої температури, порушення шкірної чутливості. Про яке порушення місцевого кровообігу йде мова? Які механізми цього порушення і його клінічних ознак?
Задача №4. Чому у венах тромби виникають частіше, ніж в артеріях? Назвіть фактори, що визначають ці відмінності.
Задача №5. Двом мишам у товщу стегна задньої лапки ввели розчин карагеніну й одержали картину гострого асептичного запалення. Потім однієї з них у вогнище запалення ввели гідрокортизон. Укажіть, які зміни запального процесу можна чекати вже через 1 годину після введення гідрокортизону і чим вони викликані.
Задача №6. Під шкіру стегна задньої лапи собаки ввели культуру золотистого стрептокока, що послужило причиною розвитку гнійного запалення. Приведіть приклади порочного кола при виникненні запалення.
Задача №7 Визначте, який шлях введення пірогену в організм обумовлює найбільшу його активність: підшкірний, внутрішньовенний, внутрішньошлунковий, внутрішньо-люмбальний, субокципітальний чи в шлуночки мозку. Скажіть, чи виникає у тварин толерантність до пірогену при повторному введенні його в організм; чи є різниця в толерантності до екзо- й ендогенних пірогенів.

Задача №8. Раніше були розповсюдженими терміни “сольова гарячка”, “стресорна гарячка”, “м’язова гарячка”. В останній час не всі автори признають правомірність застосування терміна “гарячка” в цих ситуаціях, вважаючи такі форми підвищення температури видами ендогенного перегрівання. Наведіть аргументи “за” та “проти” кожної з наведених думок.

Задача №9. Чи можливий розвиток пухлини без дії канцерогенних факторів? Відповідь аргументуйте.

***Задача* № 10.** Хворий А., 32 років, доставлений у хірургічне відділення з приводу проникаючого поранення правої половини грудної клітини. З метою профілактики розвитку шоку хворому зроблена правобічна вагосимпатична блокада зв Вишневським. Рану оброблено під місцевою анестезією. Накладені шви й асептична пов'язка. Після вагосимпатчної блокади з'явилося почервоніння правої сторони шиї й обличчя. Поясніть патогенез змін периферичного кровообігу, що розвиваються.

***Задача* № 11.** Після нанесення на препарат брижів жаби розчину гістамину відзначено, що швидкість кровотока зменшується, а діаметр судин збільшується. Відзначається масивний вихід еритроцитів за межі судинного русла. Охарактеризуйте стан мікроциркуляції й обґрунтуйте патогенез змін периферичного кровообігу, що розвиваються.

***Задача* № 12.** Хворому М., 57 років, із тромбофлебітом правої стегнової вени, був призначений строгий постільний режим. Хворий порушив розпорядження лікаря і під час ходьби раптово наступила смерть. На розтині виявлена закупорка стовбура легеневої артерії в області її біфуркації тромбоемболом. Яка причина і механізм гемодинамічних порушень, що обумовили раптову смерть хворого?

***Задача* № 13.** Хвора Т., 26 років, відзначила, що після підшкірної ін'єкції в області правого плеча на 3-ю добу з'явився біль, почервоніння, припухлість. На 7-му добу припухлість і болісність збільшилися; при пальпації визначалася флуктуація. Лейкоцитів у крові - 20 х 10^9 /л. Лейкоцитарна формула: Б - 1, Е - 3, Ю - 5, П - 12, С - 60, Л - 14, М - 5, ШОЕ - 20 мм/год. В області флуктуації зроблений розріз. Виділилося 10 мл жовто-зеленуватої рідини. При її лабораторному дослідженні відзначено: висока щільність, вміст білка - 0,7 г/л, pH - 5,39, при мікроскопії в ній виявлена перевага нейтрофільних лейкоцитів. Який вид запалення розвився у хворої? Які існують місцеві ознаки запалення і які з них мають місце в даної хворої? Наведіть їх патогенез.

***Задача* № 14.** Хвора М., 36 років, пред'являє скарги на біль при ковтанні, слабість, пітливість, головний біль. Температура тіла $38,8^{O}$ С. Відзначається гіперемія та набряк слизової оболонки зіва, вона покрита сіруватим нальотом. Лейкоцитів у крові 15 х 10^9 /л, лейкоцитарна формула: Б - 0, Е - 7, Ю - 2, П - 8, С - 65, Л - 16, М - 2, ШОЕ - 20 мм/год, пульс 98 $хв^{-1}$, частота дихання - 26 $хв^{-1}$. Який патологічний процес має місце у хворої? Які місцеві ознаки запалення мають місце та які механізми лежать в основі їхнього виникнення? Укажіть загальні ознаки запалення в хворої та поясніть механізми їхнього виникнення.

***Задача* № 15.** У хворого Т., 43 років, скарги на вкрай інтенсивні болі в правій поперековій області. Сечовипускання прискорене, болісне, утруднено, у сечі - макрогематурія. Температура тіла $37,5^{O}$ С. З анамнезу відомо, що хворий страждає на нирково-кам'яну хворобу. Після ін'єкції атропіну і теплої грілки на область попереку болі зникли. Через дві години після приступу температура тіла знизилася до норми. Який тип гарячки розвився в хворого? Чи грають значення пирогені речовини в розвитку даної патології?

***Задача* № 16.** Наташа К., 6 років, надійшла в інфекційну лікарню з діагнозом епідемічний паротит. Захворювання почалося з загального нездужання і поступового підвищення температури тіла, що досягала $39,0^{O}$ С. Висока температура трималася 10 днів, а потім поступово стала знижуватися, що супроводжувалося посиленим потовиділенням. Який тип гарячки у даної хворої? Який тип зниження температури мав місце?

***Задача* № 17.** Хворий З., 62 років, у минулому кочегар, надійшов у клініку зі скаргами на загальну слабість, різке схуднення, осиплість голосу, утруднене дихання, неприємний запах із роту, сухий кашель. При ларингоскопії в гортані виявляється горбиста укрита виразками пухлина, що захоплює більше половини гортані. Пухлина проростає голосові зв'язки та надгортанник. Шийні лімфатичні вузли збільшені, щільні на дотик, безболісні. При аналізі крові виявлена виражена анемія. Як пояснити зміни загального стану хворого? Як називається описаний характер росту пухлини і яким новоутворенням він притаманний? Чи характерно метастазування для таких пухлин?

ТЕМПЕРАТУРНІ КРИВІ

1. Укажіть тип гарячки, що супроводжується подібними коливаннями температури.
2. Напишіть назву гарячки на латинській мові.
3. Перелічить захворювання, для яких дана гарячка є характерною.

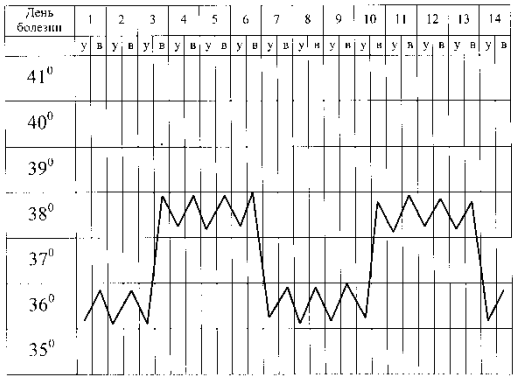
День болезни
1 2 3 4 5 6 7 8 9 10 11 12 13 14
41⁰
40⁰
39⁰
38⁰
37⁰
36⁰
35⁰

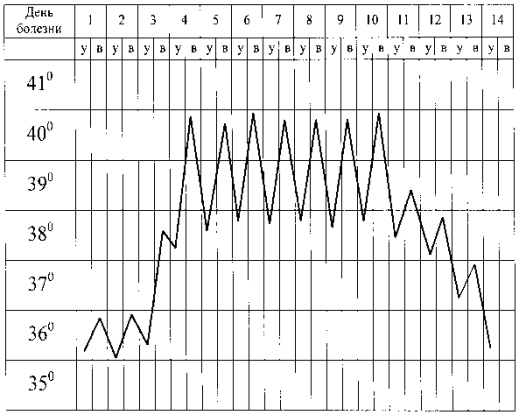
День болезни
1 2 3 4 5 6 7 8 9 10 11 12 13 14
41⁰
40⁰
39⁰
38⁰
37⁰
36⁰
35⁰

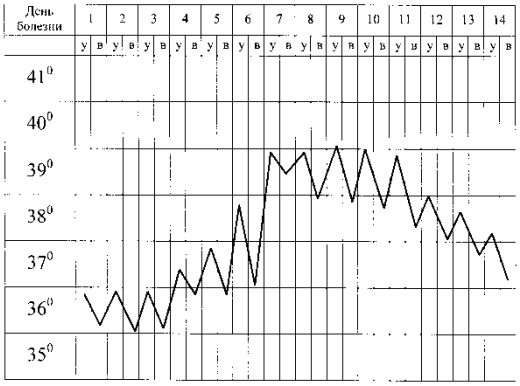
День болезни
1 2 3 4 5 6 7 8 9 10 11 12 13 14
41⁰
40⁰
39⁰
38⁰
37⁰
36⁰
35⁰

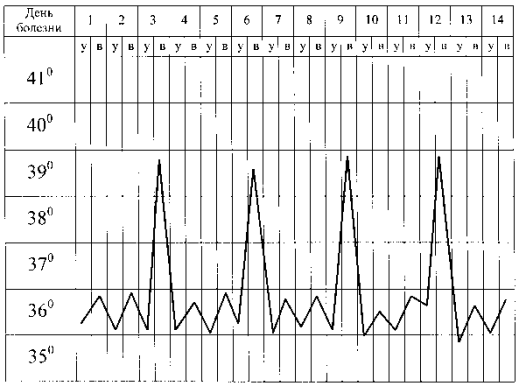

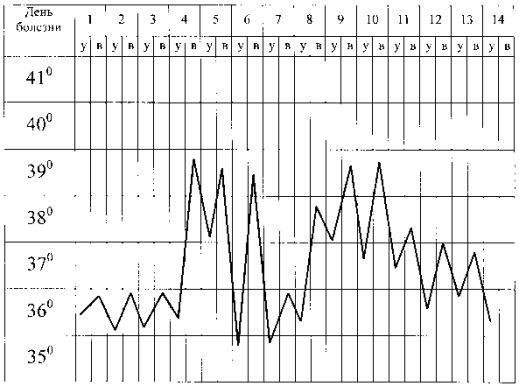

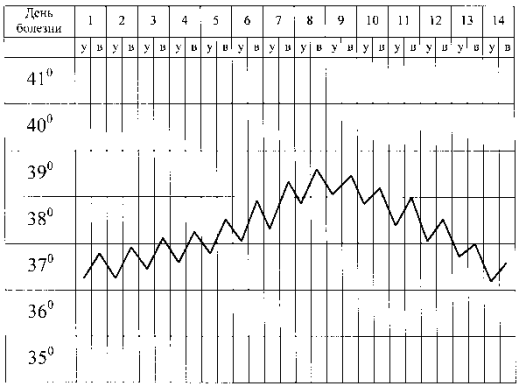

Типові порушення обміну речовин

***Задача* № 1.** Хворий Н., 48 років, протягом 10 років страждає хронічним гломерулонефритом. Госпіталізований у зв'язку з погіршенням самопочуття. Пред'являє скарги на слабість, млявість, апатію, поганий сон і апетит. Об'єктивно: шкірні покриви бліді, зі слідами розчисів. Відзначається набряклість обличчя, вік. Границі серця збільшені вліво. Тони серця приглушені, ритмічні, акцент II тону на аорті, систолічний шум на верхівці. Пульс напружений. АТ підвищений. В аналізах крові: анемія, нейтрофільний лейкоцитоз, збільшення ШОЕ, гіперазотемія, гіпоальбумінемія. В аналізах сечі: поліурія, ізогіпостенурія, помірна протеїнурія. Який вид набряку (за етіологією) сформувався у хворого та які механізми його розвитку?

***Задача* № 2.** Хворий К., 52 років, госпіталізований зі скаргами на болі в правому підребер'ї, шкірна сверблячка, носові кровотечі, жовтяницю. Об'єктивно: шкірні покриви іктеричні, відзначаються сліди розчисів, геморагії, симптом "судинних зірочок". Живіт збільшений в об'ємі, відзначається симптом "голови медузи" (розширення колатеральних вен на передній черевній стінці). Перкуторно - ознаки вільної рідини в черевній порожнині. Печінка зменшена в розмірах, щільна на дотик. Селезінка збільшена в розмірах і щільна. В аналізах крові: анемія, лейкопенія, тромбоцитопенія, гіпопротеїнемія, диспротеїнемія, порушення функціональних проб печінки. З анамнезу відомо, що хворий переніс вірусний гепатит у тяжкій формі. Який вид набряку (за етіологією) сформувався в хворого і які механізми його розвитку.

***Задача* № 3.** Хвора Л., 37 років, з юності страждає системним червоним вовчаком. Під час останнього загострення захворювання вперше з'явилися масивні, швидко наростаючі набряки на обличчі, тулубі, кінцівках. Лабораторні дослідження виявили виражену протеїнурію, гіпопротеїнемію, гіперліпідемію. Як називається синдром, що сформувався у хворої, та які механізми розвитку набряків?

***Задача* № 4.** Вийшовши з будинку, людина знепритомніла. Лікар "швидкої допомоги" знайшов у кишені книжку хворого цукровим діабетом. Об'єктивно: м'язовий тонус підвищений, шкірні покриви вологі, пульс частий, напружений. Періодично виникають судороги. Тонус очних яблук підвищений. Артеріальний тиск - 80/40 мм рт. ст. Яка кома розвилася в хворого? Які дослідження необхідні для уточнення діагнозу? Які лікувальні заходи повинні бути проведені в даному випадку?

***Задача* № 5.** При проведенні проби з навантаженням глюкозою в обстежуваного виявлений вміст глюкози натщесерце 7,0 ммоль/л, а через 2 години після навантаження - 8,8 ммоль/л. Оцініть результати проби з навантаженням глюкозою. Зробіть висновок про стан вуглеводного обміну в обстежуваного. Які рекомендації лікаря в даному випадку?

***Задача* № 6.** Хвора М., 23 років, є на обліку в жіночій консультації з приводу вагітності терміном 28 тижнів. Скарг не пред'являє. Плід розвивається нормально. Рівень глюкози в крові - 5,4 ммоль/л; аналіз сечі: щільність - 1025, глюкоза - 100 ммоль/л. Поясните патогенез глюкозурії.

***Задача* № 7** Дитина Н., 12 років, направлений на обстеження. Пред'являє скарги на відділення великої кількості сечі, сильну спрагу, сухість у роті, зхуднення. Хворіє майже місяць. За останнім час до цих симптомів приєдналося нічне нетримання сечі. Відомо, що дитина народилася великим плодом. У рідні є випадки захворювання цукровим діабетом. Об'єктивно - дитина має недостатню масу тіла. Наявність якої патології можна припустити в даного хворого? Які дослідження доцільно призначити? Яких відхилень від норми можна чекати?

***Задача* № 8.** Хворий Ф., 18 років, скаржиться на різь у животі, здуття, гурчання і діарею з виділенням водянистих пінистих фекалій, що виникають через 1 - 2 години після прийому молока. Подібні симптоми мають місце в деяких родичів. Батьки хворого від цих симптомів вільні, є двоюрідними братом і сестрою. Фекалії хворого мають кислу реакцію, у великій кількості містять органічні кислоти, у тому числі лактат. Гістологічно в біоптаті тонкої кишки структурних змін не виявлено. Після навантаження лактозою у видихуваному повітрі збільшений вміст водню, а рівень глюкози в крові не піднімається до належних цифр. Яка патологія у хворого? Чим вона обумовлена? Поясніть механізм описаних клінічних проявів. Поясніть результати функціональних тестів. Який ризик появи захворювання в потомстві? Обґрунтуйте свій висновок.

***Задача* № 9.** У вагітної Н., 25 років, на ґрунті токсикозу розвилася гостра дистрофія печінки, що привела до недостатності її функції. Хвора порушена, марить, спостерігаються судорожні посмикування м'язів. Шкіра і слизові оболонки іктеричні. Пульс 92 $хв^{-1}$, артеріальний тиск 100/70 мм рт. ст. У крові і сечі різко збільшений вміст амінокислот і аміаку та зменшений вміст сечовини. Спеціальні дослідження виявили наявність у крові великої кількості біогенних амінів (гістаміну, тираміну, серотоніну). Які дані вказують на

порушення проміжного обміну білків? Які можливі причини та механізми цих розладів? Чи є в хворої порушення кінцевого етапу білкового обміну? Обгрунтуйте свій висновок. Чим обумовлене збудження хворої?

***Задача* № 10.** Хворий С., 46 років, скаржиться на напади болю в суглобах пальців ніг і рук. Болі супроводжуються підвищенням температури тіла. Об'єктивно: хворий гіперстеничної статури. На хрящах вушних раковин дрібні круглі вузли (тофуси). Суглоби стіп різко деформовані. При рентгенографії плюсне-фалангових суглобів в епіфізах кісток у суглобних поверхонь виявлені добре обкреслені безструктурні круглі вогнища. Вміст сечової кислоти в крові - 1,9 ммоль/л. Про яке захворювання варто думати в даному випадку? Поясните патогенез зазначених симптомів? Накопичення яких продуктів порушеного обміну речовин призвело до розвитку артриту?

***Задача* №11.** Хворий К., 60 років, надійшов у відділення реанімації й інтенсивної терапії у тяжкому стані. З анамнезу відомо, що тривалий час хворого турбували відчуття важкості в епігастрії, відрижка тухлим, за останній місяць схуд на 15 кг. Протягом двох останніх днів була багаторазова блювота. Хворого турбує спрага, тургор шкіри знижений, підвищена нервово-м'язова збудливість, відзначається тетанія. При обстеженні хворого видні контури переповненого шлунка, визначається шум плескоту. ЧСС - 105 $хв^{-1}$, АТ-95/60 мм рт. ст. Аналіз крові: еритроцити - 5,5 х 10^{12} /л, лейкоцити - 11 х 10^{9} /л; Б - 0, Е - 2, П - 2, С - 60, Л - 29, М - 7; загальний білок - 50 г/л. Електроліти: K^{+} - 2,5 ммоль/л, Ca^{2+} - 1,8 ммоль/л. ЕКГ: горизонтальний зсув сегмента ST нижче ізолінії, негативні зубці Т, подовження електричної систоли шлуночків (QT). При зондуванні вилучена велика кількість гниючих харчових мас.

SB	29 ммоль/л
BB	63 ммоль/л
BE	+5,5 ммоль/л
pCO_2	46 мм рт. ст.
pH	7,5

Яке порушення кислотно-основного стану розвилося в хворого? Обгрунтуйте свій висновок. Які механізми клініко-лабораторних змін, пов'язаних з порушенням КОС?

***Задача* №12.** Хвора С., 34 років, доставлена в лікарню машиною швидкої допомоги. Загальний стан хворої тяжкий. Відзначається виражена експіраторна ядуха, яку не вдавалося купірувати звичайними бронхолітичними препаратами протягом 5 годин. Положення хворої змушене - сидить, спираючись на лікті, в акті дихання бере участь допоміжна дихальна мускулатура. Шкірні покриви ціанотичні, відзначається розширення поверхневих судин обличчя та кон'юнктиви. Свистячі хрипи чутні на відстані, при перкусії - коробковий звук, аускультативно - значна кількість сухих хрипів. Тони серця глухі, ЧСС - 105 $хв^{-1}$, акцент другого тону на легеневому стовбурі, АТ140/95 мм рт. ст.

SB	27 ммоль/л
BB	49 ммоль/л
BE	+ 2,5 ммоль/л
pO_2	55 мм рт. ст.
pCO_2	75 мм рт. ст.
pH	7,25

Яке порушення кислотно-основного стану розвилося в хворої? Обгрунтуйте свій висновок. Які механізми клініко-лабораторних змін, пов'язаних з порушенням КОС?

***Задача* №13.** Хворий О., 35 років, надійшов у прийомне відділення лікарні швидкої і невідкладної медичної допомоги зі скаргами на нудоту, блювоту, запаморочення, головні болі, виражену задишку. Відомо, що він потрапив в автомобільну аварію і протягом 15 хв знаходився без свідомості. При обстеженні виявлена ретроградна амнезія, невелика ригідність потиличних м'язів і позитивний симптом Кернига, підвищення нервово-м'язової збудливості. Температура тіла - $37,5^{O}$ З, ЧСС - 97 $хв^{-1}$, АТ145/97 мм рт. ст. На ЕЕГ - збережений a-ритм, але виявляється його нерівномірність за амплітудою та частотою, посилена виразність b-коливань. При проведенні реоенцефалографії - зниження пульсового кровонаповнення мозкових судин.

SB	22 ммоль/л
BB	43 ммоль/л
BE	+1,1 ммоль/л
pCO_2	30 мм рт. ст.
pH	7,56

Яке порушення кислотно-основного стану розвилося в хворого? Обгрунтуйте свій висновок. Які механізми клініко-лабораторних змін, пов'язаних з порушенням КОС?

***Задача* №14.** Хвора С., 45 років, що страждає цукровим діабетом, надійшла в прийомне відділення у тяжкому стані. Відомо, що напередодні хвора грубо порушила дієту і ввела недостатню дозу інсуліну. У хворої відзначається сплутаність свідомості, раніше турбувала нудота, була блювота. Запах ацетону у видихуваному повітрі. Частота дихальних рухів - 32 $хв^{-1}$, ЧСС - 105 $хв^{-1}$, АТ-95/60 мм рт. ст. Аналіз крові: еритроцити - 4,9 х 10^{12} /л, гемоглобін - 160 г/л, лейкоцити - 10 х 10^{12} /л, лейкоцитарна формула: Б - 0, Е - 3, П - 5, С - 71, Л - 17, М - 4; ШОЕ - 20 мм/год. Кетонові тіла крові - 9,9 ммоль/л. Електроліти: K^{+} - 6,5 ммоль/л, Ca^{2+} - 2,75 ммоль/л. ЕКГ: синусова тахікардія, одиничні екстрасистоли, високі, вузькі, загострені позитивні зубці Т, укорочення електричної систоли шлуночків (QT)

SB	15,5 ммоль/л
BB	38 ммоль/л
BE	13 ммоль/л
pCO_2	33 мм рт. ст.
pH	7,2

Яке порушення кислотно-основного стану розвилося у хворої? Обгрунтуйте свій висновок. Які механізми клініко-лабораторних змін, пов'язаних з порушенням КОС?

ВИЗНАЧИТЕ ТИПИ РОЗЛАДІВ КОС, НАЗВІТЬ МОЖЛИВІ ПРИЧИНИ ЇХНЬОГО ВИНИКНЕННЯ І МЕХАНІЗМИ РОЗВИТКУ:

№1
pH 7,25
P_{CO2} =75 мм рт. ст.
SB = 27 ммоль/л.
BB = 49 ммоль/л.
BE = + 2,5 ммоль/л.
Хворому виконується операція з застосуванням штучної вентиляції легень (ШВЛ).

№ 2
pH = 7,35

№ 8.
pH = 7,25
P_{CO2} = 47 мм рт. ст.
SB = 18,5 ммоль/л.
BB = 40,5 ммоль/л.
BE = - 7 ммоль/л.
Молочна кислота крові 3,1 ммоль/л
NH^{+}_{4} = 15 ммоль/л.
TK = 8 ммоль/добу.
У хворого тяжка форма токсичного

P_{CO2} = 52 мм рт. ст.
SB = 26,5 ммоль/л.
BB = 45 ммоль/л.
BE = + 2 ммоль/л
№ 3.
pH = 7,20
P_{CO2} = 37 мм рт. ст.
SB = 14 ммоль/л.
BB = 29 ммоль/л.
BE = - 12 ммоль/л.
Хворому виконується операція з застосуванням апарату штучного кровообігу.
№ 4.
pH = 7,36
P_{CO2} =36 мм рт. ст.
SB = 19,5 ммоль/л
BB = 39 ммоль/л.
BE = - 5 ммоль/л.
Кетонові тіла крові 1,3 ммоль/л
TK = 37 ммоль/добу.
№ 5.
pH = 7,32
P_{CO2} = 38 мм рт. ст.
SB = 18 ммоль/л
BB = 36 ммоль/л
BE = -6 ммоль/л
Молочна кислота крові 2,9 ммоль/л
TK = 45 ммоль/добу
№ 6.
pH = 7,28
P_{CO2} = 35 мм рт. ст.
SB = 16,5 ммоль/л
BB = 35 ммоль/л.
BE = - 9 ммоль/л.
TK = 8 ммоль/добу.
NH^+_4 = 17 ммоль/л
№ 7.
pH = 7,26
P_{CO2} = 36 мм рт. ст.
SB = 14 ммоль/л.
BB = 24 ммоль/л.
BE = - 8 ммоль/л.
У хворого свищ тонкої кишки з тривалою втратою кишкового соку ураження печінки та нирок з олігурією
№ 9.
pH = 7,17
P_{CO2} = 50 мм рт. ст.
SB = 15,5 ммоль/л.
BB = 38 ммоль/л.
BE = - 13 ммоль/л.
Кетонові тіла крові 9,99 ммоль/л.
TK = 70 ммоль/добу.
Хворий у коматозному стані.
№ 10.
pH = 7,24
P_{CO2} = 51 мм рт. ст.
SB = 18 ммоль/л
BB = 45 ммоль/л.
BE = -8 ммоль/л
У хворого гостра недостатність лівого шлуночка серця з розвитком н
легень.
№ 11.
pH = 7,47
P_{CO2} = 25 мм рт. ст.
SB = 20 ммоль/л.
BB = 40 ммоль/л
BE = -2 ммоль/л.
Хворому виконується операція з застосуванням штучної вентиляції л
(ШВЛ).
№ 12.
pH = 7,50
P_{CO2} = 36 мм рт. ст.
SB = 28 ммоль/л.
BB = 57 ммоль/л.
BE = + 5,5 ммоль/л.
У хворої нестримне блювання, тетанія.
№ 13.
pH = 7,56
P_{CO2} = 30 мм рт. ст.
SB = 28 ммоль/л.
BB = 50 ммоль/л.
BE = + 5 ммоль/л.
У хворого струс головного мозку, що супроводжується повторним блюванням і задишкою.
№ 14.
pH = 7,19
P_{CO2} = 25 мм рт. ст.
SB = 11 ммоль/л.
BB = 27 ммоль/л.
BE = - 17 ммоль/л.
У хворого гостра крововтрата.

Патофізіологія крові

ЗАВДАННЯ. *Дати обґрунтований висновок про порушення в системі крові. Пояснити патогенез клініко-гематологічних проявів.*

ГЕМОГРАМА №1. КЛІНІКА. Хворий К., 55 років, надійшов у клініку зі скаргами на підвищену стомлюваність, серцебиття, задишку, болі в язиці. Періодично виникає відчуття "ватяних" ніг, оніміння кінцівок. В останні роки відзначає істотні диспепсичні розлади. Об'єктивно: хворий задовільного харчування, обличчя одутле. Шкіра, видимі слизові, склери жовтяничні. Температура тіла - 37,5^0 С. При огляді ротової порожнини язик запалений, сосочки атрофовані. На слизовій оболонці афти. Гастроентерологічними обстеженнями встановлене різке зниження шлункової секреції. При рентгеноскопії шлунка виявлене порушення евакуаторної діяльності, сплощення і зглаженність складок. При фіброгастродуоденоскопії виявлена атрофія слизової шлунка.

Еритроцити:	1,8 ´ 10^{12}/л	Тромбоцити:	130 ´ 10^9/л
Гемоглобін:	80 г/л	Показник гематокриту:	0,25 л/л
КП:	_____	Вміст сироватко-вого заліза:	11,9 мкмоль/л
Ретикулоцити:	1 ‰	ШОЕ:	30 мм/год
Лейкоцити:	3,0 ´ 10^9/л		

ПРЕПАРАТ КРОВІ (МАЗОК)
Лейкоцитарна формула

Б	Е	нейтрофіли М	нейтрофіли Ю	нейтрофіли П	нейтрофіли С	Л	М
0	0	0	0	1	40	49	10

анізоцитоз +++ макроцитоз	пойкілоцитоз +++	анізохромія +++

ПРИМІТКА. У великій кількості мегалоцити, еритроцити з тільцями Жоллі та кільцями Кабо, нейтрофіли з гіперсегментованими ядрами.

ГЕМОГРАМА №2. КЛІНІКА. Хвора В., 40 років, надійшла в клініку зі скаргами на слабість, запаморочення, часті непритомності. Відзначає підвищену ламкість волосся, нігтів, перекручення смаку (їсть сирі крупи і м'ясний фарш, крейду). Має місце нетримання сечі при кашлі, сміху. З анамнезу: протягом 15 років страждає гемороєм. Об'єктивно: хвора задовільного харчування. Шкіра і видимі

слизові бліді, із землистим відтінком. Виражена сухість шкіри, тріщини на руках і ногах. Нігті сплощені, увігнуті (ложкоподібні). При огляді ротової порожнини – язик запалений, сосочки згладжені. На слизовій - афти. У кутах рота заїди.

Еритроцити:	3,5 ´ 10^{12}/л	Тромбоцити:	175 ´ 10^{9}/л
Гемоглобін:	60 г/л	Показник гематокриту:	0,40 л/л
КП:	_____	Вміст сироваткового заліза:	7,2 мкмоль/л
Ретикулоцити:	2 ‰	ШОЕ:	10 мм/год
Лейкоцити:	4,0 ´ 10^{9}/л		

ПРЕПАРАТ КРОВІ (МАЗОК)
Лейкоцитарна формула

		нейтрофіли					
Б	Е	М	Ю	П	З	Л	М
0	1	0	0	3	53	37	6

анізоцитоз ++ схильність до микроцитозу	пойкілоцитоз ++	анізохромія +++ виражена гіпохромія

ПРИМІТКА. Зустрічаються одиничні поліхроматофіли, нормоцити.

ГЕМОГРАМА №3. КЛІНІКА. Хворий М., 28 років, надійшов у клініку зі скаргами на підвищену стомлюваність, що прогресує м'язову слабість, неприємні відчуття в області правого підребер'я, періодичні болі в животі. З анамнезу: з дитинства виявлена помірна гипохромная анемія. Об'єктивно: хворий задовільного харчування. Шкіра і видимі слизові бліді з жовтяничним відтінком. Гепато- і спленомегалія.

Еритроцити:	3,3 ´ 10^{12}/л	Тромбоцити:	180 ´ 10^{9}/л
Гемоглобін:	50 г/л	Показник гематокриту:	0,40 л/л
КП:	0,45	Вміст сироваткового заліза:	82,7 мкмоль/л
Ретикулоцити:	1 ‰	ШОЕ:	12 мм/год
Лейкоцити:	6,0 ´ 10^{9}/л		

ПРЕПАРАТ КРОВІ (МАЗОК)
Лейкоцитарна формула

		нейтрофіли					
Б	Е	М	Ю	П	С	Л	М
0	1	0	0	5	55	31	8

анізоцитоз +++	пойкілоцитоз +++	анізохромія +++

ПРИМІТКА. Зустрічаються одиничні поліхроматофіли, нормоцити.У кістковому мозку збільшена кількість сідеробластів.

ГЕМОГРАМА №4. КЛІНІКА. Хворий Л., 45 років, надійшов у клініку зі скаргами на головний біль, зниження пам'яті, поганий сон, болі в кінцівках, різке зниження апетиту. Турбують епізодично виникаючі переймоподібні болі в животі, запори. З анамнезу: останні 10 років працює в кабельному виробництві, має професійний контакт зі свинцем. Мірами техніки безпеки зневажає. Об'єктивно: хворий зниженого харчування. Шкіра і видимі слизові бліді з землисто-сірим відтінком. Ністагм. Тремор пальців рук. При огляді ротової порожнини - по краї ясен у передніх зубів - вузька лілова смуга.

Еритроцити:	2,1 ´ 10^{12}/л	Тромбоцити:	140 ´ 10^{9}/л
Гемоглобін:	51 г/л	Показник гематокриту:	0,38 л/л
КП:	0,73	Вміст сироваткового заліза:	91,5 мкмоль/л
Ретикулоцити:	8 ‰	ШОЕ:	10 мм/год
Лейкоцити:	3,8 ´ 10^{9}/л		

ПРЕПАРАТ КРОВІ (МАЗОК)
Лейкоцитарна формула

		нейтрофіли					
Б	Е	М	Ю	П	С	Л	М
0	0	0	0	3	50	40	7

анізоцитоз +++	пойкілоцитоз +++	анізохромія +++

ПРИМІТКА. Реакція сечі на d-амінолевулінову кислоту різко позитивна.

ГЕМОГРАМА №5. КЛІНІКА. Дитина Б., 12 років, надійшов у клініку зі скаргами на болі в правому підребер'ї. З анамнезу: батьки фенотипічно здорові. У батька при аналізі крові в мазку - микроцитоз еритроцитів. Об'єктивно: у хворого баштовий квадратний череп, мікроофтальмія. Мізинці укорочені. Шкіра і видимі слизові жовтяничні. При огляді ротової порожнини - високе піднебіння, неправильне розташування зубів. При абдомінальному УЗД виявлені камені в жовчному міхурі, спленомегалія.

Еритроцити:	3,5 ´ 10^{12}/л	Тромбоцити:	190 ´ 10^{9}/л
Гемоглобін:	100 г/л	Показник гематокриту:	0,25 л/л
КП:	_____	Вміст сироваткового заліза:	13,5 мкмоль/л
Ретикулоцити:	15 ‰	ШОЕ:	17 мм/год
Лейкоцити:	7,0 ´ 10^{9}/л		

ПРЕПАРАТ КРОВІ (МАЗОК)
Лейкоцитарна формула

Б	Е	нейтрофіли М	Ю	П	С	Л	М
0	2	0	0	5	65	24	4

анізоцитоз +++ мікроцитоз	пойкілоцитоз +++ сфероцитоз	анізохромія ++

ПРИМІТКА. Осмотична резистентність еритроцитів знижена.

ГЕМОГРАМА №6. КЛІНІКА. Хворий А., 20 років, надійшов у клініку зі скаргами на підвищену стомлюваність, зниження працездатності. Об'єктивно: хворий нормального харчування. Шкіра і видимі слизові бліді, легка іктеричність шкіри і склер. Спленомегалія.

Еритроцити:	3,8 ´ 10^{12}/л	Тромбоцити:	193 ´ 10^{9}/л
Гемоглобін:	90 г/л	Показник гематокриту:	0,44 л/л
КП:	_____	Вміст сироваткового заліза:	44,2 мкмоль/л
Ретикулоцити:	5 ‰	ШОЕ:	5 мм/год
Лейкоцити:	8,0 ´ 10^{9}/л		

ПРЕПАРАТ КРОВІ (МАЗОК)
Лейкоцитарна формула

Б	Е	нейтрофіли М	Ю	П	С	Л	М
0	2	0	0	5	68	20	5

анізоцитоз +++	пойкілоцитоз +++ кодоцити	анізохромія +++

ПРИМІТКА. Зустрічаються у великій кількості еритроцити з базофильною пунктацією.

ГЕМОГРАМА №7. КЛІНІКА. Дитина С., 10 років, надійшла у клініку зі скаргами на різку болісність у суглобах, особливо плечових і тазостегнових. Об'єктивно: хворий зниженого харчування, зі скривленим хребтом. Шкіра і видимі слизові жовтяничні. Спленомегалія. Суглоби, стопи, кисті набряклі. На гомілках - виразки. Міопія високого ступеня.

Еритроцити:	3,0 ´ 10^{12}/л	Тромбоцити:	500 ´ 10^{9}/л
Гемоглобін:	80 г/л	Показник гематокриту:	0,38 л/л
КП:	_____	Вміст сироваткового заліза:	15,0 мкмоль/л
Ретикулоцити:	18 ‰	ШОЕ:	5 мм/год
Лейкоцити:	15,5 ´ 10^{9}/л		

ПРЕПАРАТ КРОВІ (МАЗОК)
Лейкоцитарна формула

Б	Е	нейтрофіли М	Ю	П	С	Л	М
0	0	0	5	10	62	20	3

анізоцитоз +++	пойкілоцитоз +++ дрепаноцити	анізохромія ++

ПРИМІТКА. Осмотична резистентність еритроцитів знижена.

ГЕМОГРАМА №8. КЛІНІКА. Хворий Ю., 52 років, надійшов у клініку зі скаргами на головні болі, болісна шкірна сверблячка, що підсилюється після прийому ванн. З анамнезу відомо, що гострі пекучі болі в кінчиках пальців (еритромелалгія) зникали на 1-2 дня після прийому ацетилсаліцилової кислоти. Об'єктивно: хворий підвищеного харчування. Шкіра і видимі слизові гіпереміровані, ін'єкція склер. Артеріальний тиск - 150/100 мм рт. ст. Спленомегалія. При огляді ротової порожнини – виражена ціанотичність м'якого піднебіння (симптом Купермана).

Еритроцити:	10,2 ´ 10^{12}/л	Тромбоцити:	800 ´ 10^{9}/л
Гемоглобін:	177 г/л	Показник гематокриту:	0,54 л/л
КП:	0,53	Вміст сироваткового заліза:	10,0 мкмоль/л
Ретикулоцити:	20 ‰	ШОЕ:	1 мм/год
Лейкоцити:	20,0 ´ 10^{9}/л		

ПРЕПАРАТ КРОВІ (МАЗОК)
Лейкоцитарна формула

		нейтрофіли					

Б	Е	М	Ю	П	С	Л	М
2	3	3	4	6	66	10	6

анізоцитоз +++ схильність до мікроцитозу	пойкілоцитоз +++	анізохромія +++

ПРИМІТКА. Велика кількість поліхроматофілів, нормоцитів, зустрічаються одиничні еритробласти.

ГЕМОГРАМА №9. КЛІНІКА. У хворого Р., 29 років, в анамнезі поранення плеча з ушкодженням артерії з можливою втратою ОЦК у межах 15%.

ЗАВДАННЯ. Укажіть, яким стадіям гострої постгеморагічної анемії відповідають такі зміни показників периферичної крові, обгрунтуйте свій висновок.

ЗАГАЛЬНИЙ АНАЛІЗ КРОВІ № 1

Еритроцити:	4,5´ 10^{12}/л	Тромбоцити:	180´ 10^{9}/л
Гемоглобін:	130 г/л	Показник гематокриту:	0,44 л/л
КП:	____	Вміст сироваткового заліза:	25,8 мкмоль/л
Ретикулоцити:	3 ‰	ШОЕ:	3 мм/год
Лейкоцити:	6,0´ 10^{9}/л		

ПРЕПАРАТ КРОВІ (МАЗОК) № 1
Лейкоцитарна формула

		нейтрофіли					
Б	Е	М	Ю	П	С	Л	М
0	2	0	0	4	54	32	8

анізоцитоз +	пойкілоцитоз +	анізохромія +

ЗАГАЛЬНИЙ АНАЛІЗ КРОВІ № 2

Еритроцити:	2,0´ 10^{12}/л	Тромбоцити:	250´ 10^{9}/л
Гемоглобін:	60 г/л	Показник гематокриту:	0,20 л/л
КП:	____	Вміст сироваткового заліза:	13,0 мкмоль/л
Ретикулоцити:	8 ‰	ШОЕ:	15 мм/год
Лейкоцити:	12,0´ 10^{9}/л		

ПРЕПАРАТ КРОВІ (МАЗОК) № 2
Лейкоцитарна формула

		нейтрофіли					
Б	Е	М	Ю	П	С	Л	М
0	1	0	0	5	64	24	6

анізоцитоз ++	пойкілоцитоз ++	анізохромія ++

ЗАГАЛЬНИЙ АНАЛІЗ КРОВІ № 3

Еритроцити:	3,8´ 10^{12}/л	Тромбоцити:	450´ 10^{9}/л
Гемоглобін:	100 г/л	Показник гематокриту:	0,30 л/л
КП:	____	Вміст сироваткового заліза:	11,7 мкмоль/л
Ретикулоцити:	60 ‰	ШОЕ:	20 мм/год
Лейкоцити:	18,0´ 10^{9}/л		

ПРЕПАРАТ КРОВІ (МАЗОК) № 3
Лейкоцитарна формула

		нейтрофіли					
Б	Е	М	Ю	П	С	Л	М
0	1	0	9	20	60	8	2

анізоцитоз +++	пойкілоцитоз +++	анізохромія +++

ПРИМІТКА. Зустрічаються у великій кількості поліхроматофіли, нормоцити.

ГЕМОГРАМА №10. КЛІНІКА. Хвора О., 33 років, надійшла в клініку у тяжкому стані. З анамнезу відомо про часті кровотечі з носа і ясен, менорагії (рясні місячні). Об'єктивно: хвора зниженого харчування. Виражена блідість шкіри і слизових, на шкірі - петехії, синці. Запальні зміни слизової рота, прямої кишки. При аускультації серця - функціональний систолічний шум. Температура тіла - 40^{0} С. В області правого стегна - велика гематома з ознаками нагноєння.

Еритроцити:	0,7´ 10^{12}/л	Тромбоцити:	25,0´ 10^{9}/л
Гемоглобін:	20 г/л	Показник гематокриту:	0,28 л/л
КП:	____	Вміст сироваткового заліза:	34,7 мкмоль/л
Ретикулоцити:	0	ШОЕ:	45 мм/год
Лейкоцити:	0,5´ 10^{9}/л		

ПРЕПАРАТ КРОВІ (МАЗОК) Лейкоцитарна формула							
		нейтрофіли					
Б	Е	М	Ю	П	С	Л	М
0	0	0	0	0	18	74	8
анізоцитоз ++		пойкілоцитоз ++			анізохромія ++		

ГЕМОГРАМА №11

КЛІНІКА. У хворого Р., 29 років, в анамнезі поранення плеча з ушкодженням артерії з можливою втратою ОЦК у межах 800 мл (15%).

Еритроцити:	4,5´ 10^{12}/л	Тромбоцити:	180´ 10^{9}/л
Гемоглобін:	130 г/л	Показник гематокриту:	0,44 л/л
КП:	___	Вміст сироваткового заліза:	25,8 мкмоль/л
Ретикулоцити:	3 ‰	ШОЕ:	3 мм/год
Лейкоцити:	6,0´ 10^{9}/л		

ПРЕПАРАТ КРОВІ (МАЗОК) Лейкоцитарна формула							
		нейтрофіли					
Б	Е	М	Ю	П	С	Л	М
0	2	0	0	4	54	32	8
анізоцитоз +		пойкілоцитоз +			анізохромія +		

ГЕМОГРАМА №11. КЛІНІКА. У хворого Р., 29 років, в анамнезі поранення плеча з ушкодженням артерії з можливою втратою ОЦК у межах 800 мл (15%).

Еритроцити:	2,0´ 10^{12}/л	Тромбоцити:	250´ 10^{9}/л
Гемоглобін:	60 г/л	Показник гематокриту:	0,20 л/л
КП:	___	Вміст сироваткового заліза:	13,0 мкмоль/л
Ретикулоцити:	8 ‰	ШОЕ:	15 мм/год
Лейкоцити:	12,0´ 10^{9}/л		

ПРЕПАРАТ КРОВІ (МАЗОК) Лейкоцитарна формула							
		нейтрофіли					
Б	Е	М	Ю	П	С	Л	М
0	1	0	0	5	64	24	6
анізоцитоз ++		пойкілоцитоз ++			анізохромія ++		

ГЕМОГРАМА №13

КЛІНІКА. У хворого Р., 29 років, в анамнезі поранення плеча з ушкодженням артерії з можливою втратою ОЦК у межах 800 мл (15%).

Еритроцити:	3,8´ 10^{12}/л	Тромбоцити:	450´ 10^{9}/л
Гемоглобін:	100 г/л	Показник гематокриту:	0,30 л/л
КП:	0,79	Вміст сироваткового заліза:	11,7 мкмоль/л
Ретикулоцити:	60 ‰	ШОЕ:	20 мм/год
Лейкоцити:	18,0´ 10^{9}/л		

ПРЕПАРАТ КРОВІ (МАЗОК) Лейкоцитарна формула							
		нейтрофіли					
Б	Е	М	Ю	П	С	Л	М
0	1	0	9	20	60	8	2
анізоцитоз +++		пойкілоцитоз +++			анізохромія +++		

ГЕМОГРАМА №12. КЛІНІКА. Хворий С., 6 років, занедужав гостро з підйому температури. Об'єктивно: температура 38,1°С. На шкірі всього тіла папуло-везикульозний висип, який виник майже одночасно з підвищенням температури.

Еритроцити:	4,7´ 10^{12}/л	Тромбоцити:	220´ 10^{9}/л
Гемоглобін:	157 г/л	Показник гематокриту:	0,42 л/л
КП:	___	Вміст сироваткового заліза:	14,0 мкмоль/л
Ретикулоцити:	3 ‰	ШОЕ:	3 мм/год
Лейкоцити:	3,6´ 10^{9}/л		

ПРЕПАРАТ КРОВІ (МАЗОК) Лейкоцитарна формула				
		нейтрофіли		

Б	Е	М	Ю	П	С	Л	М
0	0	0	0	1	41	46	12

Анізоцитоз	пойкілоцитоз	анізохромія

ГЕМОГРАМА №13. КЛІНІКА. Хворий С., 35 років, 8-й день хвороби. Захворювання починалося поступово. Наростали слабість, головний біль, з кожним днем підвищувалася температура. Випорожнення затримані, метеоризм. Об'єктивно: язик сухий, покритий коричнюватим нальотом, живіт роздутий, відзначається грубе гурчання в сліпій кишці і болісність у правій клубовій області.

Еритроцити:	$3,6 \times 10^{12}$/л	Тромбоцити:	160×10^{9}/л
Гемоглобін:	108 г/л	Показник гематокриту:	0,42 л/л
КП:	____	Вміст сироваткового заліза:	14,0 мкмоль/л
Ретикулоцити:	3 ‰	ШОЕ:	22 мм/год
Лейкоцити:	$3,0 \times 10^{9}$/л		

ПРЕПАРАТ КРОВІ (МАЗОК)
Лейкоцитарна формула

		нейтрофіли					
Б	Е	М	Ю	П	С	Л	М
0	0	0	0	6	42	50	2

анізоцитоз	пойкілоцитоз	анізохромія

ПРИМІТКА. У нейтрофілах токсична зернистість.

ГЕМОГРАМА №14. КЛІНІКА. Хворий С., 28 років надійшов зі скаргами на поганий апетит, нудоту, блювоту, тупі болі в області печінки, шкірна сверблячка. Об'єктивно: хворий зниженого харчування. Шкіра, видимі слизові і склери жовтяничні. При пальпації печінка болісна, збільшена в розмірах. Температура тіла 37,3°С. Біохімічні дослідження показали збільшення активності аспартатамінотрансферази й аланінамінотрансферази. Колір сечі темний. Кал знебарвлений.

Еритроцити:	$4,5 \times 10^{12}$/л		
Гемоглобін:	132 г/л	Тромбоцити:	220×10^{9}/л
КП:	____	Показник гематокриту:	0,42 л/л
Ретикулоцити:	3 ‰	Вміст сироваткового заліза:	14,0 мкмоль/л
Лейкоцити:	$3,0 \times 10^{9}$/л	ШОЕ:	20 мм/год

ПРЕПАРАТ КРОВІ (МАЗОК)
Лейкоцитарна формула

		нейтрофіли					
Б	Е	М	Ю	П	С	Л	М
0	0	0	0	6	35	46	13

Анізоцитоз макроцитоз	пойкілоцитоз	Анізохромія

ГЕМОГРАМА №15. КЛІНІКА. Хворий Т., 40 років, занедужав гостро. Відчув озноб. Температура 40°С. Відзначає слабість, адінамію, пітливість, болі в м'язах, сильні головні болі, болі в очах, сльозотеча, світлобоязнь. Турбують сухий кашель, пирхота в горлі, утрудненість носового дихання. Об'єктивно: гіперемія обличчя і шиї, ін'єкція судин склер, шкірні покриви вологі. Брадикардія, гіпотонія. Виявляється дифузне ураження верхніх дихальних шляхів (риніт, фарингіт, ларингіт, трахеїт).

Еритроцити:	$4,1 \times 10^{12}$/л	Тромбоцити:	220×10^{9}/л
Гемоглобін:	137 г/л	Показник гематокриту:	0,42 л/л
КП:	____	Вміст сироваткового заліза:	14,0 мкмоль/л
Ретикулоцити:	3 ‰	ШОЕ:	12 мм/год
Лейкоцити:	$3,5 \times 10^{9}$/л		

ПРЕПАРАТ КРОВІ (МАЗОК)
Лейкоцитарна формула

		нейтрофіли					
Б	Е	М	Ю	П	С	Л	М
0	0	0	0	12	36	41	11

Анізоцитоз	пойкілоцитоз	анізохромія

ПРИМІТКА. У нейтрофілах токсична зернистість, вакуолізація цитоплазми. У периферичній крові виявляються плазматичні клітки.

ГЕМОГРАМА №16. КЛІНІКА. Хвора А., 12 років, надійшла в клініку зі скаргами на наростаючу осиплість голосу, кашель. Об'єктивно: температура тіла 38,0°С. При огляді зіва мигдалики різко збільшені, слизова оболонка набрякла з наявністю товстих грязно-білих нальотів, що переходять на м'яке піднебіння. Регіонарні лімфатичні вузли значно збільшені.

Еритроцити:	$4,3 \times 10^{12}$/л	Тромбоцити:	220×10^{9}/л
Гемоглобін:	143 г/л	Показник гематокриту:	0,42 л/л
КП:	_____	Вміст сироваткового заліза:	14,0 мкмоль/л
Ретикулоцити:	3 ‰	ШОЕ:	3 мм/год
Лейкоцити:	$16,0 \times 10^{9}$/л		

ПРЕПАРАТ КРОВІ (МАЗОК)
Лейкоцитарна формула

		нейтрофіли					
Б	Е	М	Ю	П	С	Л	М
0	0	0	3	6	65	19	7

Анізоцитоз	пойкілоцитоз	анізохромія

ПРИМІТКА. У периферичній крові виявляються плазматичні клітки. У цитоплазмі нейтрофілів токсична зернистість.

ГЕМОГРАМА №17. КЛІНІКА. Хворий К., 31 рік, потупив у клініку з ознаками поразки шлунково-кишкового тракту зі скаргами на болі в животі, що поступово локалізувалися в нижніх відділах живота. Болі підсилюються перед дефекацією. Турбують болісні тенезми. Випорожнення прискорене (до 10 разів у добу). Об'єктивно: температура тіла 37,5°С. При пальпації живота відзначається спазм і болісність товстого кишечнику, особливо в області сигмоподібної кишки. У випорожненнях велика кількість кров'янистого слизу.

Еритроцити:	$3,6 \times 10^{12}$/л	Тромбоцити:	220×10^{9}/л
Гемоглобін:	84 г/л	Показник гематокриту:	0,42 л/л
КП:	____	Вміст сироваткового заліза:	14,0 мкмоль/л
Ретикулоцити:	3 ‰	ШОЕ:	20 мм/год
Лейкоцити:	$18,0 \times 10^{9}$/л		

ПРЕПАРАТ КРОВІ (МАЗОК)
Лейкоцитарна формула

		нейтрофіли					
Б	Е	М	Ю	П	С	Л	М
0	0	2	3	4	65	16	10

Анізоцитоз	пойкілоцитоз	анізохромія

ПРИМІТКА. У нейтрофілах токсична зернистість, вакуолізація ядра та цитоплазми.

ГЕМОГРАМА №18. КЛІНІКА. Хворий С., 7 років. Надійшов через 5 днів з моменту захворювання зі скаргами на виражене нездужання, головний біль, болі при ковтанні, блювоту. Об'єктивно: температура тіла 39,0°С. При огляді зіва - гіперемія м'якого піднебіння, збільшення мигдаликів. Верхньошийні лімфатичні вузли збільшені та болісні при пальпації. На шкірі всього тіла яскраво-рожевий дрібноточковий висип. Звертає на себе увага блідість носогубного трикутника (симптом Філатова).

Еритроцити:	$4,7 \times 10^{12}$/л	Тромбоцити:	220×10^{9}/л
Гемоглобін:	156 г/л	Показник гематокриту:	0,42 л/л
КП:	1,0	Вміст сироваткового заліза:	14,0 мкмоль/л
Ретикулоцити:	3 ‰	ШОЕ:	3 мм/год
Лейкоцити:	$15,0 \times 10^{9}$/л		

ПРЕПАРАТ КРОВІ (МАЗОК)
Лейкоцитарна формула

		нейтрофіли					
Б	Е	М	Ю	П	С	Л	М
0	9	0	0	8	68	10	5

Анізоцитоз	пойкілоцитоз	анізохромія

ПРИМІТКА. У нейтрофілах токсична зернистість, тельця Князькова-Деле.

ГЕМОГРАМА №19. КЛІНІКА. Хворий Р., 60 років, надійшов у клініку зі скаргами на нездужання, слабість. З анамнезу: протягом останніх 5 років виявлялася анемія, що не піддається терапії. Об'єктивно: хворий зниженого харчування, незначна гепато- і спленомегалія. Температура тіла 38° С. Пальпуються безболісні збільшені, не спаяні з навколишніми тканинами лімфовузли.

Еритроцити:	$2,5 \times 10^{12}$/л	Тромбоцити:	100×10^{9}/л
Гемоглобін:	72 г/л	Показник гематокриту:	0,60 л/л
КП:	0,86	Вміст сироваткового заліза:	10,5 мкмоль/л
Ретикулоцити:	0 ‰	ШОЕ:	45 мм/год
Лейкоцити:	$50,0 \times 10^{9}$/л		

ПРЕПАРАТ КРОВІ (МАЗОК)

Лейкоцитарна формула							
		нейтрофіли					
Б	Е	М	Ю	П	С	Л	М
0	0	0	0	0	38	19	63
анізоцитоз ++		пойкілоцитоз ++			анізохромія ++		
ПРИМІТКА. У сироватці крові і сечі - велика кількість лізоциму (муромідази).							

ГЕМОГРАМА №20. КЛІНІКА. Хворий Л., 42 роки, надійшов у клініку у тяжкому стані. Об'єктивно: температура тіла - 40^0 С. На шкірі множинні округлі папульозні інфільтрати синюшного відтінку до 1 см у діаметрі. При огляді ротової порожнини - ясна гіпереміровані, з червоними ділянками, що нагадують крововиливи, нависають над зубами, некротична ангіна. Гепатомегалія. У легенях сухі хрипи. Рентгенологічно підтверджена пневмонія.

Еритроцити:	1,5 ´ 10^{12}/л	Тромбоцити:	75 ´ 10^9/л
Гемоглобін:	45 г/л	Показник гематокриту:	0,62 л/л
КП:	0,9	Вміст сироваткового заліза:	
Ретикулоцити:	0 ‰	ШОЕ:	6,7 мкмоль/л
Лейкоцити:	150,0 ´ 10^9/л		60 мм/год

ПРЕПАРАТ КРОВІ (МАЗОК) Лейкоцитарна формула							
		нейтрофіли					
Б	Е	М	Ю	П	С	Л	М
0	0	0	0	0	14	7	79
анізоцитоз ++		пойкілоцитоз ++			анізохромія ++		
ПРИМІТКА. Серед клітин моноцитарного ростка - 59 % бластів. Цитохімічними реакціями виявлено: 1. Активність а-нафтилацетатестерази +++; 2. Глікоген розташований дифузно. Цитогенетично виявлено порушення в 8-й і 11-й парах хромосом. Значне підвищення лізоциму (муромідази) у крові і сечі.							

ГЕМОГРАМА №21. КЛІНІКА. Хвора Н., 38 років, надійшла в клініку у тяжкому стані з ознаками внутрішньої кровотечі. Об'єктивно: шкіра бліда, із множинними петехіями і ясно-коричневими щільними, що піднімаються над поверхнею, утвореннями. При огляді ротової порожнини - некротична ангіна. Катаральні зміни в носоглотці. Пульс нитковидний, АТ 80/40 мм рт. ст. Температура - 38,7 ^{0} С. Гепато- і спленомегалія.

Еритроцити:	2,7 ´ 10^{12}/л	Тромбоцити:	30 ´ 10^9/л
Гемоглобін:	65 г/л	Показник гематокриту:	0,48 л/л
КП:	0,73	Вміст сироваткового заліза:	
Ретикулоцити:	0 ‰	ШОЕ:	5,2 мкмоль/л
Лейкоцити:	120,0 ´ 10^9/л		50 мм/год

ПРЕПАРАТ КРОВІ (МАЗОК) Лейкоцитарна формула							
		нейтрофіли					
Б	Е	М	Ю	П	С	Л	М
0	0	0	0	3	17	7	3
анізоцитоз ++		пойкілоцитоз ++			анізохромія ++ гіпохромія		
ПРИМІТКА. Кількість бластних клітин - 70 %. Цитохімічними реакціями виявлено: 1. АКТИВНІСТЬ миелопероксидази +++. 2. ГЛІКОГЕН розташований дифузно. Цитогенетично виявлено зміни в 21-й парі хромосом.							

ГЕМОГРАМА №4

КЛІНІКА. Хворий С., 62 років, надійшов у клініку зі скаргами на задишку, кашель, слабість. Об'єктивно: хворий зниженого харчування. Шкіра і видимі слизові бліді. Усі групи лімфовузлів збільшені, кам'янистої щільності, болісні при пальпації, спаяні з навколишніми тканинами. У легенях вислухуються сухі хрипи. На рентгенограмі - специфічна інфільтрація плеври з випотом. Температура - 38,2 ^{0}С. Гепато- і спленомегалія.

Еритроцити:	3,3 ´ 10^{12}/л	Тромбоцити:	70 ´ 10^9/л
Гемоглобін:	85 г/л	Показник гематокриту:	0,46 л/л
КП:	0,77	Вміст сироваткового заліза:	
Ретикулоцити:	2 ‰	ШОЕ:	6,6 мкмоль/л
Лейкоцити:	100,0 ´ 10^9/л		48 мм/год

ПРЕПАРАТ КРОВІ (МАЗОК)
Лейкоцитарна формула

Б	Е	нейтрофіли				Л	М
		М	Ю	П	С		
0	0	0	0	0	15	80	5

анізоцитоз ++	пойкілоцитоз ++	анізохромія ++ гіпохромія

ПРИМІТКА. Серед клітин лімфоцитарного ряду - 7% бластних клітин, багато зруйнованих клітин у виді тіней Боткіна-Гумпрехта.
Цитохімічними реакціями виявлено:
глікоген розташований у гранулах, реакція на мієлопероксидазу негативна.
Цитогенетично виявлені порушення в 12-й парі хромосом.

ГЕМОГРАМА №22. КЛІНІКА. Хворий В., 5 років, надійшов у клініку у тяжкому стані. Об'єктивно: дитина млява, неконтактна. Шкіра і видимі слизові бліді з множинними дрібноточковими і плямистими крововиливами. Периферичні лімфовузли збільшені. Температура - 39,0 ^{0}С. Гепато- і спленомегалія. Печінка щільна, безболісна. Епізодично виникає блювота. Установлено ригідність потиличних м'язів, симптом Кернига позитивний. Пальпується пухлина яєчка.

Еритроцити:	2,9 ´ 10^{12}/л	Тромбоцити:	75 ´ 10^9/л
Гемоглобін:	76 г/л	Показник гематокриту:	0,50 л/л
КП:	0,79	Вміст сироваткового заліза:	
Ретикулоцити:	0 ‰	ШОЕ:	10,2 мкмоль/л 39 мм/год
Лейкоцити:	80,0 ´ 10^9/л		

ПРЕПАРАТ КРОВІ (МАЗОК)
Лейкоцитарна формула

Б	Е	нейтрофіли				Л	М
		М	Ю	П	С		
0	0	0	0	0	15	81	4

анізоцитоз ++	пойкілоцитоз ++	анізохромія ++

ПРИМІТКА. Серед клітин лімфоцитарного ряду - 70 % бластних клітин, багато зруйнованих клітин.
Цитохімічними реакціями виявлено:
глікоген розташований у гранулах, реакція на мієлопероксидазу негативна.
Цитогенетично виявлені порушення в 8-й і 14-й парах хромосом.

ГЕМОГРАМА №23. КЛІНІКА. Хворий А., 70 років, надійшов у клініку у тяжкому стані з ознаками інтоксикації і геморагічного діатезу. Об'єктивно: шкіра і видимі слизові бліді, із множинними дрібноточковими утвореннями коричнюватого кольору, болісними при пальпації. Температура - 40,0^{o}С. Гепато- і спленомегалія. При УЗД визначається карбункул нирки.

Еритроцити:	1,4 ´ 10^{12}/л	Тромбоцити:	60 ´ 10^9/л
Гемоглобін:	35 г/л	Показник гематокриту:	0,55 л/л
КП:	0,75	Вміст сироваткового заліза:	
Ретикулоцити:	0 ‰	ШОЕ:	9,0 мкмоль/л 42 мм/год
Лейкоцити:	140,0 ´ 10^9/л		

ПРЕПАРАТ КРОВІ (МАЗОК)
Лейкоцитарна формула

Б	Е	нейтрофіли				Л	М
		М	Ю	П	С		
2	6	4	6	10	52	14	6

анізоцитоз ++	пойкілоцитоз ++	анізохромія ++ гіпохромія

ПРИМІТКА. Серед клітин мієлоцитарного ростка - 2 % бластних клітин.
Цитохімічними реакціями виявлено:
1. Реакція на мієлопероксидазу +++.
2. Глікоген розташований дифузно.
Цитогенетично виявлено порушення в 21 парі хромосом.

КОАГУЛОГРАМА №1

А. Тромбоцитарно-судинний гемостаз		
Час кровотечі	Число тромбоцитів	Гемолізат-агрегаційний тест
Норма: 2-5 хвилин	150-400´ 10^9/л	11-17 секунд
11 хвилин	120x10^9/л	20 секунд

Б. Коагуляційний (плазмений гемостаз)						
Час згортання	Протром-біновий час	Протром-біновий індекс	АПТЧ-АЧТЧ	Тромбі-новий час	Етаноло-вий тест	Фенантро-ліновий тест
8-12 хвилин	10-18 секунд	90-105%	30-40 секунд	14-16 секунд	Утворення згустку через 10	30-50 мкг/л

					хвилин	
9 хвилин	12 з	100%	40 секунд	14 секунд	Негативний	40

КОАГУЛОГРАМА №2

А. Тромбоцитарно-судинний гемостаз						
Час кровотечі		Число тромбоцитів			Гемолізат-агрегаційний тест	
Норма: 2-5 хвилин		150-400´ 10^9/л			11-17 секунд	
12 хвилин		260x10^9/л			35 секунд	
Б. Коагуляційний (плазменний гемостаз)						
Час згортання	Протром-біновий час	Протром-біновий індекс	АПТЧ-АЧТЧ	Тромбі-новий час	Етаноловий тест	Фенантро-ліновий тест
8-12 хвилин	10-18 секунд	90-105%	30-40 секунд	14-16 секунд	Утворення згустку через 10 хвилин	30-50 мкг/л
7 хвилин	16 секунд	98%	38 секунд	15 секунд	Негативний	Негативний

КОАГУЛОГРАМА №3

А. Тромбоцитарно-судинний гемостаз						
Час кровотечі		Число тромбоцитів			Гемолізат-агрегаційний тест	
Норма: 2-5 хвилин		150-400´ 10^9/л			11-17 секунд	
2 хвилини		160x10^9/л			12 секунд	
Б. Коагуляційний (плазмений гемостаз)						
Час згортання	Протром-біновий час	Протром-біновий індекс	АПТЧ-АЧТЧ	Тромбі-новий час	Етаноло-вий тест	Фенантро-ліновий тест
8-12 хвилин	10-18 секунд	90-105%	30-40 секунд	14-16 секунд	Утворення згустку через 10 хвилин	30-50 мкг/л
4 хвилини	9 секунд	140%	27 секунд	12 секунд	Позитивний	150 мкг/л

ЕЛЕКТРОКАРДІОГРАФІЧНІ ПРОЯВИ ПАТОЛОГІЇ СЕРЦЕВО-СУДИННОЇ СИСТЕМИ СИСТЕМИ.

1. Намалюйте типову ЕКГ та вкажіть головні механізми розвитку аритмій - порушень серцевого автоматизму.

синусова тахікардія (ІІ ст. відведення)

синусова брадікардія (ІІ ст. відведення)

синусова аритмія (ІІ ст. відведення)

синдром слабкості синусного вузла (ІІ ст. відведення)

2. Намалюйте типову ЕКГ та вкажіть головні механізми розвитку аритмій - порушень збудливості міокарду.

передсердна екстрасистолія (ІІ ст. відведення)

екстрасистолія з атріовентрикулярного з'єднання з одночасним збудженням передсердь і шлуночків (ІІ ст. відведення)

екстрасистолія з атріовентрикулярного з'єднання із збудженням передсердь, що слідує за збудженням шлуночків (ІІ ст. відведення)

екстрасистолія з лівого шлуночку (І,ІІІ ст. відведення)

екстрасистолія з правого шлуночку (І,ІІІ ст. відведення)

бігемінія (II ст. відведення)

тригемінія (II ст. відведення)

пароксизмальна тахікардія (передсердна) (II ст. відведення)

пароксизмальна тахікардія з атріовентрикулярного з'єднання з одночасним збудженням передсердь і шлуночків (II ст. відведення)

пароксизмальна тахікардія із збудженням передсердь, що слідує за збудженням шлуночків (II ст. відведення)

пароксизмальна тахікардія з лівого шлуночка (I,III ст. відведення)

пароксизмальна тахікардія з правого шлуночка (I,III ст. відведення)

тріпотіння передсердь (II ст. відведення)

миготлива аритмія (II ст. відведення)

тріпотіння шлуночків (II ст. відведення)

фібриляція шлуночків (II ст. відведення)

3. Намалюйте типову ЕКГ та вкажіть головні механізми розвитку аритмій - порушень провідності міокарду.

неповна синатріальна (синаурікулярна) блокада (II ст. відведення)

атріовентрикулярна блокада (I ст.) (II ст. відведення)

атріовентрикулярна блокада (II ст. , Mőbitz I) (II ст. відведення)

атріовентрикулярна блокада (II ст. , Mőbitz II) (II ст. відведення)

атріовентрикулярна блокада (II ст. , III тип, неповна AV блокада високого ступеня) (II ст. відведення)

повна атріовентрикулярна блокада (III ст.) (II ст. відведення)

неповна блокада правої ніжки пучка Гіса (I,III,avL, avF, V_1, V_6)

повна блокада правої ніжки пучка Гіса (I,III,avL, avF, V_1, V_6)

неповна блокада лівої ніжки пучка Гіса (I,III,avL, avF, V_1, V_6)

повна блокада лівої ніжки пучка Гіса (I,III,avL, avF, V_1, V_6)

синдром Вольфа-Паркінсона-Вайта (WPW) (II ст. відведення)

4. Намалюйте типову ЕКГ гіпертрофії міокарду

гіпертрофія правого передсердя (I,III,avL, avF, V_1, V_6)

гіпертрофія лівого передсердя (I,III,avL, avF, V_1, V_6)

гіпертрофія правого шлуночку (I,III,avL, avF, V_1, V_6)

гіпертрофія лівого шлуночка (I,III,avL, avF, V_1, V_6)

4. Намалюйте типову ЕКГ ішемічних пошкоджень міокарду

субендокардіальна ішемія (II ст. відведення)

субепікардіальна ішемія (II ст. відведення)

інфаркт міокарда (передній, крупновогнищевий) (I,III,avL, avF, V_1, V_6)

інфаркт міокарда (задній, дрібновогнищевий) (I,III,avL, avF, V_1, V_6)

Патофізіологія серцево-судинної та дихальної систем

Задача № 1. Хворий К., 38 років, шахтар за професією, під час планового медичного огляду пред'явив скарги на появу задишки при значному фізичному навантаженні. З медичної книжки встановлено, що він страждає уродженим пороком серця. До цього часу ніяких скарг не пред'являв. Об'єктивно: хворий високого зросту, астенічного статури. Шкірні покриви і видимі слизові оболонки чисті, рожеві. Границі серця розширені вліво і донизу. Серцевий поштовх добре виражений. При аускультації на грудині вислухується систолічний шум, що поширюється по всій грудній клітці. При пальпації виявляється симптом «котячого муркотання». Другий тон на аорті ослаблений. АТ110/85 мм рт. ст. Пульс 60 $хв^{-1}$. З боку інших внутрішніх органів істотних змін не виявлено. Яка форма серцевої недостатності у хворого? Як пояснити розширення границь серця в хворого? Які механізми забезпечують гіпертрофію міокарда?

Задача № 2. Хвора Т., 45 років, страждає комбінованим пороком серця, що сформувався на ґрунті перенесеного в юності ревматизму. Багато років почувала себе задовільно. Однак після перенесеної ангіни цього року стан помітний погіршилося. Хвору турбують задишка, серцебиття, біль в області серця, кровохаркання, набряки. Об'єктивно: шкірні покриви і видимі слизові оболонки синюшні. Перкуторно встановлене розширення границь серця в усі сторони. Серцевий поштовх розлитий, слабкий. У верхівки вислухуються систолічний і діастолічний шуми. Другий тон на легеневій артерії посилений і розщеплений. Пульс 96 $хв^{-1}$, аритмічний. АТ130/85 мм рт. ст. У легенях вислухуються вологі хрипи. Печінка збільшена, при пальпації болісна. На ногах виражені набряки. Вміст еритроцитів у крові підвищено. Об’єм циркулюючої крові збільшений. Ударний обсяг серця знижений. Які ознаки недостатності кровообігу є у хворої? Поясніть патогенез клінічних проявів недостатності кровообігу. Чому виникають зміни показників центральної гемодінаміки та системи крові у хворої?

Задача № 3. У хворого М., 46 років, під час інтенсивної фізичної роботи на садовій ділянці, з'явилися сильні болі за грудиною, що були куповані прийомом нітрогліцерину. Раніш болі давлячого характеру в області серця виникали при фізичному навантаженні, але швидко проходили в спокої. Увечері болі відновилися і не купувалися нітрогліцерином. З'явився задишка і кашель з рясним рідким мокротинням. Хворий був госпіталізований. Об'єктивно: хворий середнього росту, гіперстеник, шкірні покриви і видимі слизові бліді з ціанотичним відтінком. Дихання часте 42 $хв^{-1}$. Частота серцевих скорочень - 120 $хв^{-1}$. При аускультації над усією поверхнею правих і лівих легень вислухуються вологі різнокаліберні хрипи. Хвилинний об’єм серця складає 2,8 л, АТ 110/70 мм рт. ст. Вміст оксигемоглобіну в артеріальній крові - 81 %, у венозної - 45 %. Вміст еритроцитів у периферичній крові 5,0 x 10^{12}/л, лейкоцитів - 19,0 x 10^{9}/л. Лейкоцитарна формула: Б-0, Е-1, Ю-2, П-16, С-62, Л-14, М-5. Чи є у хворого коронарна недостатність? Укажіть кардіальний механізм компенсації порушень гемодинаміки в хворого? Яким синдромом виражається гостра лівошлуночкова серцева недостатність?

Задача № 4. Толя В., 3 років, надійшов у клініку з явищами утрудненого дихання. Занедужав 2 дні назад. Температура тіла 38,7^{O} С. У зіві грязно-сірий наліт. При вдиху чутний свистячий звук. Вдих носить затяжний характер. Пауза між вдихом і видихом подовжена. При вдиху відзначається западання м'яких частин під- і надключичних ямок, а також міжреберних проміжків. Обличчя одутле, свинцевого відтінку з ціанозом кінчика носа і вушних раковин. Як називається змінений тип дихання, зареєстрований у пацієнта? Дайте обґрунтований висновок про форму порушення газообмінної функції апарата зовнішнього дихання.

Задача № 5. Хвора М., 27 років, була прооперована з приводу позаматкової вагітності. Через 2 год після операції стан хворий різко погіршилося. Шкіра і слизові оболонки стали блідими, на чолі виступив холодний піт, зіниці розширилися. Хвора не реагує на навколишнє. Пульс і артеріальний тиск не визначаються. Дихальні рухи рідкі. Фаза вдиху і видиху посилені і здійснюються за допомогою допоміжної мускулатури. Вдих супроводжується широким відкриванням рота. Черговий лікар негайно почав проводити непрямий масаж серця. Як називається змінений тип дихання, що розвився в хворої, і який його патогенез? Обґрунтуйте свій висновок.

Задача № 6. У хворого М., 35 років, відзначається сильний головний біль, блювота, температура 39,4^{O} С, напруга потиличних м'язів. При пункції спинномозкова рідина випливає під тиском і має жовто-зеленуватий колір. Частота подиху - 14 $хв^{-1}$, періоди апное

чергуються з періодами поліпное. Як називається змінений тип дихання, що розвився в хворого? Який вид недостатності зовнішнього дихання є ймовірним у хворого?

ВИЗНАЧИТЕ ТИПИ ГІПОКСІЇ, НАЗВІТЬ МОЖЛИВІ ПРИЧИНИ ВИНИКНЕННЯ І МЕХАНІЗМИ ЇХНЬОГО РОЗВИТКУ.

ПРИКЛАД 1

$p_{атм}O_2$ (мм рт.ст.)	158
p_AO_2 (мм рт.ст.)	88
p_aO_2 (мм рт.ст.)	61
p_aCO_2 (мм рт.ст.)	59
p_vO_2 (мм рт.ст.)	16
S_aO_2 (%)	88
МОД (л/хв)	2,85
МОК (л/хв)	8,5
pH	7,25
Молочна кислота (мг%)	20,0
ТК (мекв/л)	60
Hb	140 г/л

ПРИКЛАД 2

$p_{атм}O_2$ (мм рт.ст.)	158
p_AO_2 (мм рт.ст.)	105
p_aO_2 (мм рт.ст.)	95
p_aCO_2 (мм рт.ст.)	28
p_vO_2 (мм рт.ст.)	18
S_aO_2 (%)	95
МОД (л/хв)	8,80
МОК (л/хв)	2,85
pH	7,31
Молочна кислота (мг%)	26,0
ТК (мекв/л)	50
Hb	–

ПРИКЛАД 3

$p_{атм}O_2$ (мм рт.ст.)	90
p_AO_2 (мм рт.ст.)	72
p_aO_2 (мм рт.ст.)	61
p_vO_2 (мм рт.ст.)	20
p_aCO_2 (мм рт.ст.)	24
S_aO_2 (%)	88
S_vO_2	34
МОК (л/хв)	7,3
МОД (л/хв)	9,4
pH	7,42
Молочна кислота (мг%)	19,0
MetHb	–

ПРИКЛАД 4

$p_{атм}O_2$ (мм рт.ст.)	158
p_AO_2 (мм рт.ст.)	105
p_aO_2 (мм рт.ст.)	95
p_vO_2 (мм рт.ст.)	38
p_aCO_2 (мм рт.ст.)	40
S_aO_2 (%)	70
S_vO_2	20
МОК (л/хв)	7,0
МОД (л/хв)	7,5
pH	7,30
Молочна кислота (мг%)	20,5
MetHb	40%

ПРИКЛАД 5

$p_{атм}O_2$ (мм рт.ст.)	158
p_AO_2 (мм рт.ст.)	105
p_aO_2 (мм рт.ст.)	95
p_vO_2 (мм рт.ст.)	60
p_aCO_2 (мм рт.ст.)	30
S_aO_2 (%)	98
S_vO_2 (%)	86
МОД (л/хв)	8,5
МОК	6,9
pH	7,31
Молочна кислота (мг%)	26,5

ПРИКЛАД 6

$p_{атм}O_2$ (мм рт.ст.)	160
p_AO_2 (мм рт.ст.)	110
p_aO_2 (мм рт.ст.)	88
p_vO_2 (мм рт.ст.)	29
p_aCO_2 (мм рт.ст.)	34
S_aO_2 (%)	96
S_vO_2 (%)	52
МОД (л/хв)	8,5
МОК	6,3
pH	7,38
Молочна кислота (мг%)	16,5

ПРИКЛАД 7

$p_{атм}O_2$ (мм рт.ст.)	160
p_AO_2 (мм рт.ст.)	109
p_aO_2 (мм рт.ст.)	96
p_vO_2 (мм рт.ст.)	41
p_aCO_2 (мм рт.ст.)	30
S_aO_2 (%)	67
S_vO_2	18
Hb (г/л)	142
МОД (л/хв)	8,0
МОК (л/хв)	5,7
pH	7,34
Молочна кислота (мг%)	20,2

ПРИКЛАД 8

$p_{атм}O_2$ (мм рт.ст.)	155
p_AO_2 (мм рт.ст.)	104
p_aO_2 (мм рт.ст.)	95
p_vO_2 (мм рт.ст.)	36
p_aCO_2 (мм рт.ст.)	34
S_aO_2 (%)	96,5
S_vO_2	65
Hb (г/л)	38
МОД (л/хв)	8,5
МОК (л/хв)	6,8
pH	7,36
Молочна кислота (мг%)	17,2

ПРИКЛАД 9

ПРИКЛАД 10

$p_{атм}O_2$ (мм рт.ст.)	150	$p_{атм}O_2$ (мм рт.ст.)	105
p_AO_2 (мм рт.ст.)	94	p_AO_2 (мм рт.ст.)	55
p_aO_2 (мм рт.ст.)	76	p_aO_2 (мм рт.ст.)	40
p_vO_2 (мм рт.ст.)	21	p_vO_2 (мм рт.ст.)	12
p_aCO_2 (мм рт.ст.)	48	p_aCO_2 (мм рт.ст.)	58
S_aO_2 (%)	93	S_aO_2 (%)	67
S_vO_2	36	S_vO_2	11
МОД (л/хв)	4,6	МОД (л/хв)	4,5
МОК (л/хв)	6,4	МОК (л/хв)	3,4
pH	7,31	pH	7,28
ТК (мекв/л)	–	ТК (мекв/л)	68

Патофізіологія системи травлення та нирок

ВИЗНАЧИТЕ ТИП ЖОВТЯНИЦІ, ЯКЩО :

	кров	*сеча*	*екскременти*
білірубін непрямий	збільшений	немає	немає
білірубін прямий	збільшений	збільшений	немає
уробілін	немає	немає	немає
стеркобілін	зменшений	зменшений	зменшений
жовчні к-ти	холемія	холурія	зменшені

	кров	*сеча*	*екскременти*
білірубін непрямий	збільшений	немає	немає
білірубін прямий	норма	норма	норма
уробілін	збільшений	збільшений	немає
стеркобілін	збільшений	збільшений	збільшений
жовчні к-ти	немає	немає	немає

	кров	*сеча*	*екскременти*
білірубін непрямий	10 мкмоль/л	немає	немає
білірубін прямий	5 мкмоль/л	немає	немає
уробілін	збільшений	збільшений	немає
стеркобілін	норма	норма	норма
жовчні к-ти	немає	немає	немає

	кров	*сеча*	*екскременти*
білірубін непрямий	норма	немає	немає
білірубін прямий	збільшений	збільшений	немає
уробілін	немає	немає	немає
стеркобілін	немає	немає	немає
жовчні к-ти	холемія	холурія	немає

	кров	*сеча*	*екскременти*
білірубін непрямий	41,7 мкмоль/л	немає	немає
білірубін прямий	3,5 мкмоль/л	норма	немає
уробілін	збільшений	збільшений	немає
стеркобілін	збільшений	збільшений	збільшений
жовчні к-ти	немає	немає	немає

	кров	*сеча*	*екскременти*
білірубін непрямий	28,0 мкмоль/л	є	немає
білірубін прямий	34,2 мкмоль/л	немає	немає
уробілін	немає	немає	немає
стеркобілін	зменшений	зменшений	зменшений
жовчні к-ти	є	є	зменшені

	кров	*сеча*	*екскременти*
білірубін непрямий	14,3 мкмоль/л	немає	немає
білірубін прямий	10,2 мкмоль/л	збільшений	немає
уробілін	немає	немає	немає
стеркобілін	немає	немає	немає
жовчні к-ти	є	є	немає

	кров	*сеча*	*екскременти*
білірубін непрямий	13,8 мкмоль/л	немає	немає
білірубін прямий	12,5 мкмоль/л	збільшений	немає
уробілін	збільшений	збільшений	немає
стеркобілін	зменшений	зменшений	зменшений
жовчні к-ти	холемія	холурія	зменшені

***Задача* № 1.** Хвора О., 18 років, скаржиться на відсутність апетиту, здуття живота, схуднення, слабість, запаморочення.

ДОСЛІДЖЕННЯ ШЛУНКОВОЇ СЕКРЕЦІЇ

Шлунковий вміст натще		**Норма (уписати)**
Кількість, мол	15	5-40

Загальна кислотність, ммоль/л	0	
Вільна соляна кислота, ммоль/л	0	
Дослідження стимульованої секреції шлунка (субмаксимальна гістамінова секреція)		**Норма (уписати)**
Годинний об'єм соку, мл	55	
Загальна кислотність, ммоль/л	5	
Вільна соляна кислота, ммоль/л	5	
Зв'язана соляна кислота, ммоль/л	2	10-15
Дебіт-година загальної соляної кислоти, ммоль/год	4	8-14
Дебіт-година вільної соляної кислоти, ммоль/год	1	6,5-12

Примітка. Виявляється слиз, що містить бікарбонати.

Охарактеризуйте секреторну функцію шлунка. Які механізми виникнення зазначених вище симптомів? При яких порушеннях секреторних функцій шлунка можуть бути такі показники? Чи зміниться травлення в кишечнику?

***Задача* № 2.** Хвора С., 55 років, скаржиться на здуття живота, схуднення, часті поноси, блювоту. У калі виявлена велика кількість м'язових волокон і крапля жиру, а в дуоденальному соку різко знижений вміст ферментів. При порушенні функції якого органа травної системи можуть бути такі клініко-лабораторні показники? Які механізми виникнення вище зазначених симптомів?

***Задача* № 3.** Хворий С., 58 років, скаржиться на відрижку тухлим, загальну слабість, запаморочення, проноси. Об'єктивно: видимі слизові бліді.

ДОСЛІДЖЕННЯ ШЛУНКОВОЇ СЕКРЕЦІЇ

Шлунковий уміст натще		**Норма (уписати)**
Кількість, мол	8	
Загальна кислотність, ммоль/л	0	
Вільна соляна кислота, ммоль/л	0	
Дослідження стимульованої секреції шлунка (субмаксимальна гістамінова секреція)		**Норма (уписати)**
Годинний об'єм соку, мл	100	
Загальна кислотність, ммоль/л	20	
Вільна соляна кислота, ммоль/л	0	
Зв'язана соляна кислота, ммоль/л	20	
Дебіт-година загальної соляної кислоти, ммоль/год	3	
Дебіт-година вільної соляної кислоти, ммоль/год	1	

Примітка. Виявляється слиз, що містить бікарбонати.

Охарактеризуйте секреторну функцію шлунка. Які механізми виникнення клініко-лабораторних показників? При яких порушеннях секреторної функції шлунка можуть бути такі показники.

***Задача* № 4.** Хвора К., 55 років, скаржиться на появу через 20-30 хв після прийому їжі, особливо солодкої чи молочний, нудоти, почуття жару, головного болю, посилення потовиділення, частішання серцевих скорочень, утома, розбитість. З анамнезу виявлено, що 2 міс назад хворій була зроблена резекція шлунка. Поясніть механізми зазначених клінічних симптомів у хворої. Як називається синдром з такими клінічними проявами?

***Задача* № 5.** Хворий С., 20 років, скаржиться на зниження апетиту, відрижку тухлим, почуття ваги в епігастральній області, проноси.

ДОСЛІДЖЕННЯ ШЛУНКОВОЇ СЕКРЕЦІЇ

Шлунковий уміст натще		**Норма (уписати)**
Кількість, мол	45	
Загальна кислотність, ммоль/л	25	
Вільна соляна кислота, ммоль/л	0	
Дослідження стимульованої секреції шлунка (субмаксимальна гістамінова секреція)		**Норма (уписати)**
Годинний об'єм соку, мл	28	
Загальна кислотність, ммоль/л	70	
Вільна соляна кислота, ммоль/л	18	
Зв'язана соляна кислота, ммоль/л	3	
Дебіт-година загальної соляної кислоти, ммоль/год	2	
Дебіт-година вільної соляної кислоти, ммоль/год	1	

Охарактеризуйте секреторну функцію шлунка. Які механізми виникнення цих симптомів? Як буде змінюватися евакуація харчових мас зі шлунка? Як зміниться травлення в кишечнику?

***Задача* № 6.** Хворий П., 19 років, скаржиться на болі в шлунку, печію, відрижку кислим, схильність до запорів.

ДОСЛІДЖЕННЯ ШЛУНКОВОЇ СЕКРЕЦІЇ

Шлунковий уміст натще		**Норма (уписати)**
Кількість, мол	60	
Загальна кислотність, ммоль/л	30	
Вільна соляна кислота, ммоль/л	15	
Дослідження стимульованої секреції шлунка (субмаксимальна гістамінова секреція)		**Норма (уписати)**
Годинний об'єм соку, мл	30	
Загальна кислотність, ммоль/л	100	
Вільна соляна кислота, ммоль/л	80	
Зв'язана соляна кислота, ммоль/л	10	
Годину-час-дебіт-година загальної соляної кислоти, ммоль/год	3	
Годину-час-дебіт-година вільної соляної кислоти, ммоль/год	1	

Охарактеризуйте секреторну функцію шлунка. Які механізми виникнення зазначених симптомів? Як буде змінюватися евакуація харчових мас зі шлунка і травлення в кишечнику?

***Задача* № 7.** Хвора С., 50 років, надійшла в клініку з високою температурою, зі скаргами на болі, що тягнуть, у правому підребер'ї, нудоту, гіркоту і сухість у роті, слабість, стомлюваність. Об'єктивно: температура 38,2^{O}С, лімфовузли збільшені і болісні при пальпації, на шкірі дрібні вузелкові висипання, іктеричність шкірних покривів і видимих слизових. При біохімічному дослідженні: гіпергаммаглобулінемія (g-глобуліни крові 40 г/л), гіперпротеїнемія (загальний білок 100 г/л), підвищений вміст імуноглобулінів (Ig - 118 мкмоль/л). При біопсії печінки виявлені ознаки активного гепатиту з розповсюдженими перипортальними вогнищами некрозу й інтенсивною інфільтрацією переважно плазматичними клітинами. Поясніть патогенез клініко-лабораторних проявів цього стану..

***Задача* № 8.** Хворий Д., 45 років, госпіталізований зі скаргами на загальну слабість, швидку стомлюваність, не різко виражені болі в правому підребер'ї, зниження апетиту, біль у суглобах, лихоманку. З анамнезу відомо: 1,5 роки тому переніс гострий вірусний гепатит. При об'єктивному обстеженні виявлено: температура $38,4^0$, долонна еритема, телеангіектазії. Загальний аналіз крові: еритроцити - 3,8 х 10^{12}/л, лейкоцити - 3,2 х 10^9/л, тромбоцити - 100 х 10^9/л, ШОЕ- 26 мм/год.

Біохімічне дослідження крові:

АсАТ	1,26 мкмоль/л
АлАТ	1,48 мкмоль/л

У сироватці крові виявлений HBsAg. Поставлено діагноз: хронічний гепатит. Поясніть патогенез клініко-лабораторних проявів печіночної недостатності.

***Задача* № 9.** У хворого А., 38 років, загострення хронічного нефриту. Госпіталізований у тяжкому стані. Відзначаються спрага, блювота, шкірна сверблячка, запах аміаку у видихуваному повітрі, мимовільні м'язові посмикування. Аналіз крові: залишковий азот 285,5 ммоль/л (400 мг%), азот сечовини 4,9 ммоль/л (300мг%), еритроцити - 2,5 х 10^{12}/л. Добовий діурез знижений, відносна щільність сечі 1010. Як називається спостерігається в хворий синдром? Які дані вказують на порушення фільтраційної здатності нирок? Як пояснити розвиток блювоти у хворого? Чи можна розцінювати зазначені зміни як синдром сполучної печінкової-нирково-печіночної недостатності?

***Задача* № 10.** Розрахуйте кліренс, якщо відомо, що через 45 хв після введення гіпосульфіта натрію його концентрація в плазмі дорівнює 40 мг%, а в сечі - 5800 мг%. За 30 хв виділилося 24 мол сечі. Який висновок про функцію нефронів можна зробити на підставі отриманих даних? Укажіть речовини, кліренс яких можна використовувати для оцінки тієї ж функції нефрона? Контроль за станом якої функції нефрона можна здійснити, досліджуючи кліренс парааміногіпурової кислоти (ПАГ), - чому?

***Задача* № 11** Обчисліть об'єм первинної сечі, що утвориться за хвилину, якщо відомо, що:

а) вміст гіпосульфіта в крові дорівнює 70 мг%,

б) вміст гіпосульфіта в сечі - 2100 мг%,

в) хвилинний діурез 0,5 мол/хв.

Який висновок можна зробити на підставі отриманих даних? По визначенню кліренсу якої речовини можна судити про стан ниркового кровотока і чому?

***Задача* № 12.** У хворого С., 40 років, із хронічним гломерулонефритом на рентгенограмі виявлений розповсюджений остеопороз. Картина демінералізації кісток нагадує таку при недостатності в організмі ергокальциферолу. Призначення хворому препарату вітаміну D не призвело до бажаного результату. Який механізм змін, що спостерігаються в кістковій тканині? Чим можна пояснити резистентність цих змін до лікування препаратами вітамінів групи D?

Патофізіологія ендокринної та нервової систем

***Задача* № 1.** У хворої Н., 27 років, після пологів, ускладнених масивною кровотечею, стало розвиватися виснаження, шкіра стала сухою, зморшкуватою, кольору воску. Температура тіла - 36° С, АТ- 100/60 мм рт. ст., вміст глюкози в крові - 3,3 ммоль/л, вміст 17-кетостероїдів у сечі знижено. Для якої патології характерні зазначені прояви? Які основні механізми їхнього розвитку?

***Задача* № 2.** Хвора Щ., 25 років, має ріст 110 см при пропорційній статурі, грудні залози нерозвинені, розумовий розвиток нормальний. При рентгенографії черепа над турецьким сідлом виявлена обвапненена пухлина. Вміст глюкози в крові - 3 ммоль/л, основний обмін знижений на 15 %. У сечі вміст 17-кетостероїдів зменшений, естро- і андрогенні гормони не виявляються. Для якої патології характерні зазначені прояви? Який патогенез змін, що спостерігаються?

***Задача* № 3.** Хворий Ф., 30 років, пред'являє скарги на швидку фізичну стомлюваність, судороги, минущі парези м'язів гомілки і передпліччя, приступи пульсуючих головних болів, спрагу, часте, прискорене сечовипускання. При додатковому обстеженні з'ясовано: АТ- 205/110 мм рт. ст., гіпернатріємія, гіпокаліємія, збільшення вмісту альдостерону в крові. При комп'ютерній томографії виявлена пухлина правої надниркової залози. При якій патології відзначаються такі явища? Поясніть механізм розвитку симптомів, що спостерігаються у даного хворого?

***Задача* № 4.** Хвора Н., 26 років, звернулася в клініку зі скаргами на прогресуюче ожиріння, що характеризується відкладенням жиру в області обличчя (місяцеподібне обличчя), верхньої частини тулуба і живота, оволосіння за чоловічим типом, порушення менструального циклу, загальну слабість. При огляді виявлені багрові рубці на стегнах. При додаткових дослідженнях: АТ- 190/95 мм рт. ст., рівень глюкози в крові - 9,0 ммоль/л, помірний лейкоцитоз при абсолютної лімфопенії, рентгенологічно - збільшення розмірів гіпофіза, на УЗД - гіперплазія кори надниркових залоз. При якому захворюванні спостерігаються зазначені зміни? Які основні механізми розвитку названих порушень?

***Задача* № 5.** Пацієнт Д., 34 років, скаржиться на м'язову слабість, швидку фізичну стомлюваність, відсутність апетиту, нудоту, болі в м'язах. Відзначає пристрасть до солоної їжі. В анамнезі - туберкульоз легень. При огляді: шкіра має димчасто-бронзове забарвлення, пігментація сильніше на відкритих ділянках тіла, місцях тертя одягу й в області полових органів, інтенсивне відкладення пігменту на рубці після апендектомії, є темні плями на слизовій оболонці порожнини рота. При додатковому обстеженні виявлено: АТ- 100/60 мм рт. ст., рівень глюкози в крові - 3,33 ммоль/л, хвилинний обсяг серця - 3,5 л, гипонатріємія, поліурія. При якому захворюванні спостерігаються подібні симптоми? Які можливі механізми виникнення зазначених порушень?

***Задача* № 6.** Хвора А, 37 років, надійшла в клініку зі скаргами на млявість, сонливість, ослаблення пам'яті, часті головні болі, запори. За останні півроку дуже поповніла, незважаючи на поганий апетит. Постійно мерзне. Рік назад була оперована з приводу пухлини щитовидної залози. При обстеженні виявлено: хвора з явищами помірного ожиріння, обличчя одутле, амімічне, віка набряклі, рухи мляві. Пульс 58 $хв^{-1}$. Температура тіла - $35,4^O$ С. Основний обмін знижений на 27%. Вміст холестерину в крові підвищено, рівень глюкози - 3,8 ммоль/л. Яку патологію ендокринної системи можна припустити? Поясніть механізми розвитку зазначених симптомів.

***Задача* № 7.** Хвора З., 46 років, пред'являє скарги на різке схуднення, дратівливість, плаксивість, поганий сон, почуття «жару», постійне серцебиття, тремтіння рук, субфебрильну температуру. Занедужав рік назад, незабаром після смерті чоловіка. При обстеженні: хвора виснажена, відзначається тремор рук і століття, АТ160/65 мм рт. ст., пульс - 128 $хв^{-1}$, температура $37,6^O$ С. Відзначається збільшення щитовидної залози, блиск очей, екзофтальм. Основний обмін підвищений на 100%. Вміст глюкози в крові - 7,2 ммоль/л. У крові підвищений вміст вільного йоду і йоду, зв'язаного з білками. Яка патологія ендокринної системи в хворої? Чому підвищена температура тіла? Який патогенез екзофтальма і зоба?

***Задача* № 8.** Хвора Ю., 17 років, жителька Казахстану, пред'являє скарги на збільшення шиї в об'ємі та відчуття утруднення при ковтанні. При обстеженні: дівчина правильної статури, середнього росту. Відзначається дифузійне збільшення щитовидної залози. Функції внутрішніх органів без істотних відхилень від норми. Радіологічно виявлене прискорене поглинання йоду щитовидною залозою. Яку патологію ендокринної системи можна припустити? Які причини і механізми розвитку зоба?

***Задача* № 9.** У хворого Д., 38 років, після травми спинного мозку тонус м'язів стегна і гомілки різко знижена, рефлекторні реакції даних м'язів відсутні. Патологічні рефлекси не визначаються. Спостерігається атрофія м'язів кінцівки, дистрофічні зміни шкірних покривів і нігтів. Який нейропатологічний процес виник у хворого? Які механізми виявлених порушень?

***Задача* № 10.** У хворої Б., 52 років, яка мала гостре порушення мозкового кровообігу, визначається правобічна геміплегія. Тонус м'язів правої руки і правої ноги підвищений. Спинальні рефлекторні реакції посилені. Атрофії м'язів не спостерігається. Роздратування шкіри підошви стопи ураженої сторони не викликає розгинання пальців з характерною віялоподібною їх розбіжністю (негативний рефлекс Бабінського). Який нейропатологічний процес виник у хворої? Які механізми виявлених порушень?

***Задача* № 11.** Хворий Л., 62 років, пред'являє скарги на надзвичайно швидку стомлюваність (астенія). При обстеженні виявлені скандована мова, горизонтальний ністагм, хибка ("п'яна") хода, нестійкість при пробі Ромберга. Відсутні співдружні рухи (асинергія),

м'язи кінцівок гіпотонічні. Відзначається постійне тремтіння і хитання тулуба і кінцівок (астазія). Порушено координацію рухів (атаксія). Поставте й обґрунтуйте топічний діагноз.

***Задача* № 12.** Хворий К., 12 років, народився в термін, розвивався нормально. Занедужав у трирічному віці, коли після введення противокірної сироватки виник приступ тоніко-клонічних судорог. У наступному подібні приступи повторювалися 1-2 рази на місяць. Надійшов у клініку для обстеження. Об'єктивно: з боку внутрішніх органів патології не виявлено. Ознак осередкової поразки нервової системи немає. Очне дно не змінене. У клініці спостерігався припадок, що тривав близько 3 хвилин. Під час припадку обличчя стало багряним з ціанотичним відтінком, з рота виділялася кров'яниста піна, зіниці широкі, на світло не реагували, спостерігалися тонічні і клонічні судороги кінцівок. Після припадку заснув. Наступного дня відзначені сліди прикусу бічного краю язика. На ЕЕГ виявлені одиничні гострі хвилі в обох півкулях. На краніограмах патології не виявлено. Поставте й обґрунтуйте клінічний діагноз. Що з'явилося провокуючим фактором виникнення судорожного припадку?